

Nefrolitotomía percutánea en pacientes con cirugía bariátrica: ¿mayor riesgo de complicación?*

Drs. GASTÓN LÓPEZ-FONTANA¹, ALEJANDRO FONERÓN V.¹, OCTAVIO A. CASTILLO C.^{1,2}

¹ Unidad de Urología, Clínica INDISA.

² Facultad de Medicina, Universidad Andrés Bello.
Santiago, Chile.

Abstract

Percutaneous nephrolithotomy in bariatric surgery patients. Is there an increased risk of complications

Introduction: To report a patient with a history of bariatric surgery and staghorn calculi of the left kidney, who had a colonic perforation after percutaneous renal surgery. **Material and Methods:** A 38 years old male patient, with a history of gastric bypass, underwent a left percutaneous nephrolithotomy due to staghorn renal calculi. In the procedure, the colon was incidentally perforated during the percutaneous access. **Results:** The patient developed a sepsis and fecal material appeared surrounding the nephrostomy tube. A transverse colostomy was performed, with improvement of the sepsis and a spontaneous resolution of the nephro-colonic fistula. **Conclusion:** Is known that bariatric surgery is associated with the novo urinary lithiasis. Besides, there are anatomical changes in between intraabdominal viscera. Radiological studies and a adequate surgical strategy are fundamental to avoid severe surgical complications in kidney stone disease.

Key words: Obesity, gastric bypass, nephrolithiasis, percutaneous nephrolithotomy, complications.

Resumen

Objetivo: Presentar el caso de un paciente con antecedente de cirugía bariátrica y litiasis renal coraliforme, el cual presentó una perforación colónica luego de una nefrolitotomía percutánea. **Material y Métodos:** Paciente hombre de 38 años de edad con antecedente de *bypass* gástrico. Fue sometido a una nefrolitotomía percutánea por litiasis renal izquierda coraliforme, complicada de una perforación colónica no reconocida en forma precoz. **Resultados:** El paciente evolucionó con cuadro séptico y presencia de material fecaloideo en la zona de la nefrostomía, por lo que requirió colostomía transversa, con resolución de la complicación séptica y resolución de la fístula nefro-cólica. **Conclusión:** Es sabido que la cirugía bariátrica se asocia a litogénesis urinaria y cambios anatómicos de las relaciones de los órganos abdominales. El estudio radiológico y la adecuada estrategia quirúrgica evitará complicaciones graves en la cirugía de la litiasis renal.

Palabras clave: Obesidad, *bypass* gástrico, nefrolitiasis, nefrolitotomía percutánea, complicaciones.

*Recibido el 12 de abril de 2012 y aceptado para publicación el 22 de mayo de 2012.

Los autores no declaran conflictos de interés.

Correspondencia: Dr. Octavio A. Castillo C.
Avenida Santa María 1810, Santiago, Chile. C.P.: 7520440
octavio.castillo@indisa.cl

Introducción

La obesidad se ha convertido en un serio problema de salud pública, con una elevada tasa de fracaso de los tratamientos no quirúrgicos¹. La introducción de la cirugía bariátrica ha logrado buenos resultados, mejorando las co-morbilidades relacionadas con esta enfermedad y reduciendo la mortalidad a largo plazo^{2,3}. El procedimiento más realizado ha sido el *Bypass* gástrico en Y de Roux. Algunas publicaciones han demostrado que esta técnica lleva a cambios metabólicos litogénicos⁴ aumentando el riesgo de formación de litiasis renal^{5,6}. Más aún, la obesidad como entidad propia también ha demostrado ser un factor que aumenta esta probabilidad^{7,8}.

Al ser la obesidad una enfermedad en aumento, como urólogos vamos a enfrentarnos con mayor frecuencia a pacientes con litiasis renal posterior a cirugía bariátrica, lo cual determinará desafíos importantes como son recurrencia, manejo quirúrgico y eventuales complicaciones mayores.

Presentamos el caso clínico de un paciente con el antecedente de cirugía bariátrica (*Bypass* gástrico) y la presencia de una litiasis coraliforme renal izquierda, cuyo tratamiento quirúrgico determinó una complicación quirúrgica infrecuente.

Caso clínico

Paciente hombre de 38 años de edad, con el antecedente de haber sido operado de *Bypass* gástrico por obesidad mórbida 5 años antes, con posterior descenso del 30% de su peso corporal preoperatorio. Consultó por el hallazgo radiológico (tomografía axial computada) de una litiasis renal izquierda de aspecto coraliforme (Figura 1). Dada la complejidad de la litiasis y previa discusión de todas las posibilidades de tratamiento, se optó por realizar una Nefrolitotomía percutánea (NLP). El procedimiento fue llevado a cabo en decúbito prono con elevación lateral izquierda a 30 grados. La punción se realizó medial a la línea axilar posterior directamente al cáliz inferior y se dilató el trayecto reno-cutáneo con los dilatadores telescópicos de Alken, según técnica descrita previamente por nosotros⁹. Se realizó litotripsia con Lithoclast® y Laser Holmium, logrando la extracción completa de los fragmentos y sin incidentes intraoperatorios, con un tiempo operatorio de 60 minutos. De rutina se deja sonda de nefrostomía de 20 Fr.

Al día siguiente de la cirugía se pesquiza un aumento de volumen y eritema en la zona de la nefrostomía. Frente a la sospecha de una lesión de colon se solicitó una tomografía axial computada (TC) sin contraste, la cual demostró la presencia de aire en la vía urinaria con la sonda de nefrostomía

en un trayecto transcolónico. El paciente fue llevado a pabellón quirúrgico, realizando una ureteropielografía ascendente, en la cual no se visualizó el trayecto fistuloso. Sin embargo, al movilizar la sonda de nefrostomía se observó salida de materia fecal peri-nefrostomía. Frente a este hallazgo, el tubo de nefrostomía fue desplazado al retroperitoneo y se instaló un catéter ureteral doble J izquierdo.

Al día siguiente, el paciente evolucionó con curva febril y signos de celulitis importante alrededor de la nefrostomía. Se realizó una TC con inyección de contraste endovenoso y a través de la nefrostomía, confirmando radiológicamente la presencia de una fístula colo-renal (Figura 2). Frente al deterioro del estado general del paciente, se decidió efectuar una

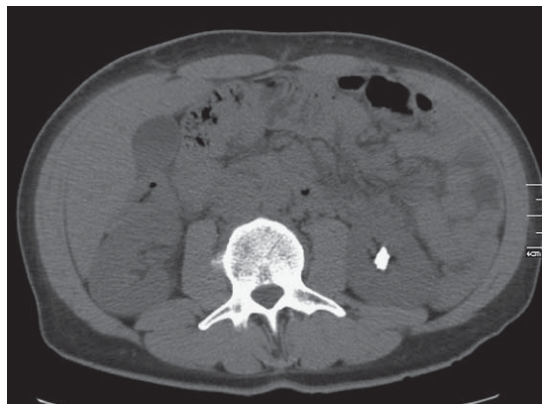


Figura 1. TC de abdomen y pelvis corte axial. Demuestra la presencia del colon retrorrenal lo que determina una pequeña ventana de ingreso al riñón.

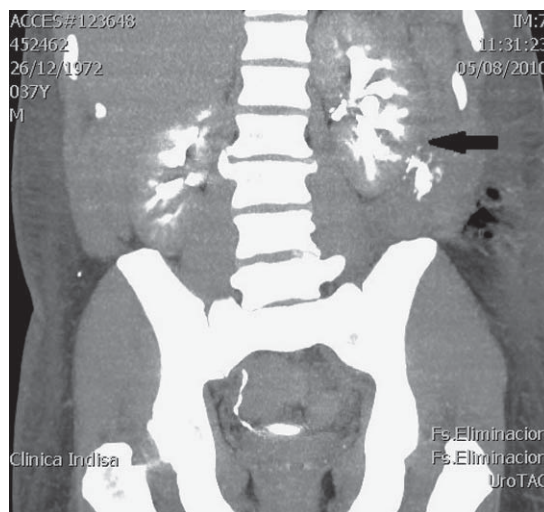


Figura 2. TC de abdomen y pelvis con contraste endovenoso y corte coronal. Demuestra un trayecto fistuloso entre el colon y el riñón (flecha).

colostomía transversa laparoscópica, logrando rápido control del cuadro séptico y siendo dado de alta 12 días después. Luego de 3 meses y previa colonoscopia y evaluación radiológica de la vía urinaria, se procedió al cierre de la colostomía.

El paciente se encuentra asintomático a 3 años de la cirugía.

Discusión

La NLP ha demostrado ser la técnica quirúrgica de elección para el manejo de las litiasis renales mayores a 2 centímetros. Si bien el procedimiento percutáneo se asocia a menor morbilidad que la cirugía abierta, ésta puede variar entre 8,9% y 17,8%, siendo la más frecuente la hemorragia^{9,10}. Las complicaciones restantes pueden ser lesión de la pelvis renal generalmente debido al pasaje de los dilatadores durante el acceso o por los litotritores utilizados, absorción de líquidos relacionada a la alta presión del sistema de irrigación, lesión pleural, infección urinaria y sepsis¹¹. Las lesiones de órganos intraperitoneales son raras, aproximadamente 0,5% de los casos, siendo la más frecuente la perforación colónica¹². Vallancien y cols, en el año 1985 analizaron un total de 250 NLP encontrando una incidencia de 0,8%¹³. Más recientemente, El-Nahas y cols, comunican una incidencia de 0,3% en 5.039 NLP¹⁴. En nuestra experiencia personal publicada tanto en 301 casos de NLP⁹ como en 42 casos con litiasis coraliforme y más de un acceso percutáneo¹⁵, no tuvimos lesión de colon. Su baja frecuencia es tal que, en la actualidad, existen un poco más de 25 casos publicados en la literatura¹⁴. Obviamente su reconocimiento precoz y el óptimo tratamiento son los elementos claves para una buena evolución. La manifestación clínica dependerá de si la lesión colónica es intraperitoneal o extraperitoneal. Cuando la perforación es intraperitoneal, el paciente presenta un abdomen agudo lo cual hace perentorio la exploración quirúrgica. Cuando la perforación colónica es extraperitoneal, puede manifestarse con fiebre, eritema cutáneo y dolor en la zona de la nefrostomía y en casos extremos fecaluria y sepsis. Cuando la perforación extraperitoneal pasa inadvertida, encontraremos una fístula nefrocólica o colocutánea constituidas¹⁶. Ante la sospecha de una perforación colónica extraperitoneal es mandatorio el estudio radiológico con TC y ureteropielografía ascendente, aunque sus resultados no son definitivos¹⁴. El primer paso consiste en evitar la comunicación entre el colon y el riñón (fístula colorrenal), por lo tanto, es necesario disminuir las presiones de ambos sistemas. Esto se logra con la colocación de un catéter ureteral doble J asociado a una sonda vesical e idealmente

desplazar el tubo de nefrostomía a la luz del colon, para intentar realizar un drenaje fecal controlado¹⁴, pudiendo retirarse la nefrostomía 10 días después¹⁷. Si la fístula colocutánea persiste, lo indicado es realizar una adecuada protección cutánea, buen drenaje de la fístula evitando que se cierre el trayecto fistuloso y apoyo nutricional intensivo.

Es primordial identificar previamente cuales son los factores asociados a una mayor probabilidad de lesión de colon. Nahas y cols, al evaluar 5.039 NLP, demostraron que la edad avanzada y el riñón en herradura son las únicas variables independientes que aumentan la incidencia de esta complicación ($p < 0,001$)¹⁴, por cambios en las relaciones anatómicas entre el riñón y el colon.

La etiología más frecuente de esta complicación durante el acceso percutáneo es la posición retrorrenal del colon. Su frecuencia estimada es del 1% aproximadamente. Hadar y cols, al estudiar la relación del colon con el riñón, publicaron una frecuencia de colon retrorrenal de 0,6%¹⁸; sin embargo, Hooper y cols, observaron que un 4,7% de las TC abdominales de los pacientes en decúbito prono presentan el colon a este nivel¹⁹. Esto determina la importancia de realizar un TC previo al procedimiento percutáneo para evaluar adecuadamente la relación entre el colon y el riñón y seleccionar tanto la posición del paciente como la ventana más adecuada para la punción. Ahora surge otro factor de riesgo no previamente descrito, la cirugía bariátrica. No es sólo factor de riesgo de complicaciones, si no que también de aumento de la litogénesis renal. Desde el punto de vista anatómico los pacientes sometidos a cirugía bariátrica tienen 2 factores de riesgo: la distensión colónica crónica y la disminución del tejido adiposo perirrenal lo que contribuye a la ubicación del colon en posición más retrorrenal.

En nuestro caso se omitieron aspectos básicos en la evaluación preoperatoria y también en el tratamiento de la complicación. Si se analiza la TC preoperatoria, se aprecia claramente la mínima ventana cutánea existente entre el colon y el polo inferior renal, por tanto, mayor riesgo de perforación colónica. Esto se podría haber evitado colocando al paciente en decúbito supino, según la técnica descrita por Valdivia-Uría²⁰, o haber realizado la punción con guía ecográfica²¹ o bajo TC²². En cuanto al manejo de la complicación ya establecida, la sonda de nefrostomía debió colocarse en el lumen colónico y no en posición pericolónica, lo cual habría reducido significativamente la necesidad de una colostomía.

La lección que nos deja este caso es que en todos los pacientes candidatos a NLP, especialmente en aquellos con cirugía bariátrica previa, es fundamental la evaluación con TC para estudiar la relación anatómica entre el riñón y las vísceras intraabdomi-

nales con el propósito de evitar una complicación potencialmente catastrófica como pudo haber ocurrido en el caso aquí presentado.

Referencias

1. Glenny AM, O'Meara S, Melville A, Sheldon TA, Wilson C. The treatment and prevention of obesity: a systematic review of the literature. *Int J Obes Relat Metab Disord.* 1997;21:715-37.
2. Berry SM, Guelfand ChM, Martínez BC, Urrutia ML. Banding gástrico laparoscópico en pacientes obesos adolescentes. *Rev Chil Cir* 2007;59:277-80.
3. Csendes A. Comparación de *bypass* gástrico laparotómico y laparoscópico. Evidencias científicas actuales. *Rev Chil Cir.* 2009;61:381-6.
4. Asplin JR, Coe FL. Hyperoxaluria in kidney stone formers treated with modern bariatric surgery. *J Urol.* 2007;177:565-9.
5. Sinha MK, Collazo-Clavell ML, Rule A, Milliner DS, Nelson W, Sarr MG, et al. Hyperoxaluric nephrolithiasis is a complication of Roux-en-Y gastric bypass surgery. *Kidney Int.* 2007;72:100-7.
6. Patel BN, Passman CM, Fernández A, Asplin JR, Coe FL, Kim SC, et al. Prevalence of hyperoxaluria after bariatric surgery. *J Urol.* 2009;181:161-6.
7. Matlaga BR, Shore AD, Magnuson T, Clark JM, Johns R, Makary MA. Effect of gastric bypass surgery on kidney stone disease. *J Urol.* 2009;181:2573-7.
8. Taylor EN, Stampfer MJ, Curhan GC: Obesity, weight gain, and the risk of kidney stones. *JAMA* 2005;293:455-62.
9. Castillo OA, Vidal I, Campos R, Sepúlveda F, Fonerón A, Feria M. Cirugía percutánea de la litiasis renal en la era de la litotripsia extracorpórea. Experiencia en 301 pacientes. *Rev Chil Cir.* 2010;62:497-501.
10. El-Kenawy MR, El-Kappany HA, El-Diasty TA, Ghoneim MA. Percutaneous nephrolithotomy for renal stones in over 1000 patients. *Br J Urol.* 1992;69:470-5.
11. Gupta M, Ost M, Shah J, McDougall E, Smith A. Diagnóstico y tratamiento percutáneo del tracto urinario superior. En: Campbell-Walsh Urología 9ª Edición. Editorial Médica Panamericana, 2008; 1526-63.
12. Gerspach JM, Bellman GC, Stoller ML, Fugelso P. Conservative management of colon injury following percutaneous renal surgery. *Urology* 1997;49:831-6.
13. Vallancien G, Capdeville R, Veillon B, Charton M, Brisset JM. Colonic perforation during percutaneous nephrolithotomy. *J Urol.* 1985;134:1185-7.
14. El-Nahas A, Shokeir A, El-Assmy A, Shoma A, Eraky I, El-Kenawy M, et al. Colonic perforation during percutaneous nephrolithotomy: Study of risk Factors. *Urology* 2006;67:937-41.
15. Castillo O, Pinto I, Díaz M, Vitagliano G, Fonerón A, Vidal I, et al. Cirugía percutánea de la litiasis coraliforme. *Rev. Chil Cir.* 2008;60:393-7.
16. Segura JW, Patterson DE, LeRoy AJ, Williams HJ Jr, Barrett DM, Benson RC Jr, et al. Percutaneous removal of kidney stones: review of 1000 cases. *J Urol.* 1985;134:1077-81.
17. Traxer O. Management of Injury to the Bowel During Percutaneous Stone Removal. *J Endourol.* 2009;23:1777-80.
18. Hadar H, Gadoth N. Positional relations of colon and kidney determined by perirenal fat. *AJR Amer J Roentgenol.* 1984;143:773-6.
19. Hopper KD, Sherman JL, Gaudier FA. The retrorenal colon in supine and prone position. *Radiology* 1987;162:443-6.
20. Valdivia Uría JG, Valle Gerhold J, López López JA, Villarroya Rodríguez S, Ambroj Navarro C, Ramírez Fabián M, et al. Technique and complications of percutaneous nephroscopy: experience with 557 patients in the supine position. *J Urol.* 1998;160:1975-8.
21. Alken P, Hutschenreiler B, Gunther R, Marberger M. Percutaneous stone manipulation. *J Urol.* 1981;125:463-6.
22. Matlaga BR, Shah OD, Zagoria RJ, Dyer RB, Strem SB, Assimos DG. Computerized tomography guided access for percutaneous nephrolithotomy. *J Urol.* 2003;170:45-7.