Revista Chilena de
CIRUGÍA

EDITORIAL
- Reflexiones sobre la carencia de especialistas.

ARTÍCULOS DE INVESTIGACIÓN
- Lesiones intraorales de glándulas salivales menores.
- Adrenalectomía laparoscópica en patología benigna.
- Resultados del tratamiento de la hidatidosis pulmonar complicada y no complicada.
- Técnica quirúrgica y resultados a corto plazo de la hernioplastía incisional intraperitoneal abierta.
- *Bypass* anillado ¿cuál es su real utilidad? Estudio comparativo a diez años.
- Drenaje laparoscópico de la diverticulitis aguda complicada Hinchey II y III.
- Utilidad de la preparación mecánica anterógrada en cirugía colorrectal electiva. Resultados de una serie prospectiva y aleatoria.

CASOS CLÍNICOS
- Linfangiomatosis mesentérica como causa de abdomen agudo en la tercera edad.
- Colitis fulminante asociada a *Clostridium difficile*.
- Resección transanal de un adenoma velloso rectal a través de un trocar monopuerto.
- Uso del dispositivo SILS™ en cirugía transanal mínimamente invasiva para el manejo de lesiones benignas de recto.

CIRUGÍA AL DÍA
- Complicaciones de la pancreatoduodenectomía, diagnóstico y manejo.

DOCUMENTOS
- Historia de la Sociedad de Cirujanos de Chile. Segunda parte.

REVISTA DE REVISTAS

CRÓNICA

Nº 4

VOLUMEN 64 AGOSTO 2012

Revista Chilena de CIRUGÍA

ISSN: 0379 - 3893
ISSN: 0718 - 4026

Publicación Oficial de la Sociedad de Cirujanos de Chile

Nº 4

VOLUMEN 64 AGOSTO 2012

La Revista Chilena de Cirugía es el órgano de difusión de la actividad quirúrgica de los cirujanos chilenos. Sirve a los especialistas para publicar artículos originales e inéditos sobre temas médicos, en particular artículos de investigación básica y clínica, artículos de revisión, documentos y otros, los que buscan difundir y actualizar el conocimiento médico general y quirúrgico en particular.

La Revista Chilena de Cirugía, publicación bimestral, es el Órgano Oficial de la Sociedad de Cirujanos de Chile desde el año 1952.

La Revista Chilena de Cirugía está indexada en:
- Science Citation Index Expanded (SCIE)
- Google (www.scholar.google.com)
- Scientific Electronic Library on Line (www.SciELO.cl)
- Imbiomed (www.imbiomed.com)
- LILACS
- SISIB (www.al-dia.cl)
- www.cirujanosdechile.cl

Revista Chilena de Cirugía (ISSN 0379-3893) es publicada en forma bimestral por Editorial IKU por mandato de la Sociedad de Cirujanos de Chile.

Para correspondencia y suscripciones dirigirse a Sociedad de Cirujanos de Chile: Román Díaz 205, Of. 401, Fono: (56 2) 2362831 – Fax: (56 2) 2351741 Casilla 2843, Santiago de Chile. E-mail: sociedad@cirujanosdechile.cl
www.cirujanosdechile.cl

Valor suscripción 2012 $ 72.000 (incluye los seis números regulares)

Producción: EDITORIAL IKU
María Cristina Illanes
212 6384 - (09) 225 1534

Revista Chilena de
CIRUGÍA

EDITOR
Julio Yarmuch *Hospital Clínico Universidad de Chile.*

COEDITOR
Osvaldo Llanos *Hospital Clínico, Universidad Católica.*

RESÚMENES EN INGLÉS
Daniel Bunout *Hospital San Borja Arriarán.*

CONSEJO EDITORIAL
Juan Arraztoa *Instituto Nacional del Cáncer. Santiago, Chile.*
Eduardo Arribalzaga *Hospital de Clínicas. Buenos Aires, Argentina.*
William Awad *Hospital San Juan de Dios. Santiago, Chile.*
Octavio Castillo *Clínica Indisa. Santiago, Chile.*
Attila Csendes *Hospital Clínico Universidad de Chile. Santiago, Chile.*
Xabier de Aretxabala *Clínica Alemana. Santiago, Chile.*
Álvaro Díaz de Liaño *Hospital Virgen del Camino. Pamplona. Navarra, España.*
Ricardo Espinoza *Universidad de Los Andes. Santiago, Chile.*
Reynaldo Gómez *Hospital del Trabajador. Santiago, Chile.*
Luis Grande Posa *Hospital del Mar. Universidad Autónoma de Barcelona, España.*
Alberto Gyhra *Universidad de Concepción. Concepción, Chile.*
Juan Hepp *Clínica Alemana. Santiago, Chile.*
Augusto León *Hospital Clínico Universidad Católica. Santiago, Chile.*
Juan Lombardi *Hospital del Salvador. Santiago, Chile.*
Osvaldo Llanos *Hospital Clínico Universidad Católica. Santiago, Chile.*
Carlos Manterola *Universidad de La Frontera. Temuco, Chile.*
Enrique Moreno *Hospital 12 de Octubre. Madrid, España.*
Pascual Parrilla *Hospital Universitario Virgen de la Anixaca. Murcia, España.*
Manuel Pera *Hospital del Mar. Universidad Autónoma de Barcelona, España.*
Michael G. Sarr *M.D. Medical School. Johns Hopkins University School of Medicine, Baltimore, MD. USA.*
Juan J. Silva *Hospital Clínico Universidad de Chile. Santiago, Chile.*
Nib Soehendra *Hospital Universitario Eppendorf, Universidad de Hamburgo. Hamburgo, Alemania.*
Aliro Venturelli *Universidad Austral. Valdivia, Chile.*
Álvaro Zúñiga *Hospital Clínico Universidad Católica. Santiago, Chile.*

SECRETARIA *Sra. Paula Estrada*

PUBLICACIÓN OFICIAL DE LA SOCIEDAD DE CIRUJANOS DE CHILE

Vol 64 Nº 4 - Julio-Agosto 2012 - pp 323-412

Sociedad de Cirujanos de Chile
Fundada en 1949

Directorio 2012

Presidente
Carlos Benavides C.

Vicepresidente
Mauricio Camus A.

Secretario General
Juan Carlos Díaz J.

Tesorera
Verónica Silva O.

Past-presidente
Jamile Camacho N.

Directores
Günther Bocic A.
Carlos Farias O.
Patricio Huidobro M.
Vicente Irarrázaval E.
Jorge Martínez C.
Juan Stambuk M.
Mario Uribe M.
Enrique Waugh C.

Secretarias
Srta. Margarita Ferrer S.
Sra. Paula Estrada A.

Presidentes de Capítulos:

II Región
Alberto Castillo N.

IV Región
Eduardo Coddou C.

V Región
Juan Bombín F.

VIII Región
Franco Innocenti C.

IX Región
Luis Burgos San Juan

XIV, X Y XI Región
Pedro Pablo Pinto G.

Presidentes de Departamentos:

Cirugía Bariátrica y Metabólica
Félix Raimann La-Manna.

Cirugía Torácica
Pablo Mena S.

Cirugía Vascular
Claudio Vallejos L.

Hernias
Marcos Rocha G.

Hígado, Vía Biliar y Páncreas
Nicolás Jarufe C.

Investigación y Evidencia
Carlos Manterola D.

Cirugía de Mama
Carolina Barriga Sch.

Trauma
Raúl Lasagna G.

Comité Científico:

Presidente
Carlos García C.
Mario Uribe M.
Xabier de Aretxabala U.
Francisco López K.
Viviana Pineda N.

Maestros de la Cirugía Chilena

1945	Benavente Sepúlveda David
1953	Molina Castañeda Ernesto
1953	Covarrubias Pardo Alvaro
1954	De Amesti Zurita Félix
1955	Sierra Mendoza Lucas
1956	Vargas Salcedo Luis
1957	Navarro Martínez Francisco
1958	Díaz Lira Eugenio
1959	Garavagno Burotto César
1960	Münnich Thiele Guillermo
1961	Bahr Stapefeld Julio
1962	Donoso Donoso Marcos
1963	Lobo Onell Carlos
1964	Alessandrini Iturriaga Italo
1966	Martínez Gutiérrez Manuel
1967	Castro Guevara Jorge
1969	Uribe Concha Pedro
1970	Rencoret Donoso Rodolfo
1971	González Ginouves Ignacio
1972	Vargas Molinare Ruperto
1974	Estevez Cordóvez Roberto
1975	Flores Williams Néstor
1976	Allamand Maduane Juan
1977	Aguirre Mac-Kay Leonidas
1979	Salinas Donoso Emilio
1982	Salvestrini Ricci Hugo
1983	Törnvall Stromsten Svante
1986	Otaiza Molina Eliseo
1988	Acevedo Davenport Enrique
1989	Asenjo Adolfo
1990	Jarpa Orrego Santiago
1990	González Fernández Miguel
1991	Escobar Pacheco Adolfo
1992	Larach Nazrala Alejandro
1992	Kaplan Meyer Jorge
1993	Lira Del Campo Exequiel
1994	Contreras Tapia Oscar
1995	Pérez Acevedo Patricio
1996	Garcés Salinas Mario
1997	Sepúlveda Dagnino Luis
1998	Parada Barrios Mauricio
2000	Pabst Feller Yvonne
2001	Burmeister Lorenzen Roberto
2002	Rodríguez Sanfuentes Enrique
2003	Castillo Yáñez Pedro
2004	Arraztoa Elustondo Juan
2005	Amat Vidal José
2006	Csendes Juhasz Attila
2007	Domínguez Asenjo Raúl
2008	Guzmán Bondiek Sergio
2009	Sonneborn Gross Ricardo
2010	Fernández Puente Manuel
2011	Reyes Frías Juan

CONTENIDO

EDITORIAL

Reflexiones sobre la carencia de especialistas. *Dr. Sergio Morán V.* 333

ARTÍCULOS DE INVESTIGACIÓN

Lesiones intraorales de glándulas salivales menores. *Dra. María Angélica Matamala S. y cols.* 335

Adrenalectomía laparoscópica en patología benigna. *Dr. Gada Housari M. y cols.* 341

Resultados del tratamiento de la hidatidosis pulmonar complicada y no complicada. *Dr. Jaime Jans B. y cols.* .. 346

Técnica quirúrgica y resultados a corto plazo de la hernioplastía incisional intraperitoneal abierta. *Dr. Marcelo A. Beltrán S. y cols.* 352

Bypass anillado ¿cuál es su real utilidad? Estudio comparativo a diez años. *Dr. William Awad F. y cols.* 361

Drenaje laparoscópico de la diverticulitis aguda complicada Hinchey II y III. *Dr. Gino Caselli M. y cols.* 368

Utilidad de la preparación mecánica anterógrada en cirugía colorrectal electiva. Resultados de una serie prospectiva y aleatoria. *Dr. Alejandro Barrera E. y cols.* 373

CASOS CLÍNICOS

Linfangiomatosis mesentérica como causa de abdomen agudo en la tercera edad. *Dr. Felipe León F. y cols.* 378

Colitis fulminante asociada a *Clostridium difficile*. *Dr. Guillermo Bannura C. y cols.* 383

Resección transanal de un adenoma velloso rectal a través de un trocar monopuerto. *Dr. Francisco López K. y cols.* 387

Uso del dispositivo SILS™ en cirugía transanal mínimamente invasiva para el manejo de lesiones benignas de recto. *Dr. Gino Caselli M. y cols.* 391

CIRUGÍA AL DÍA

Complicaciones de la pancreatoduodenectomía, diagnóstico y manejo. *Dr. Xabier De Aretxabala. y cols.* 395

DOCUMENTOS

Historia de la Sociedad de Cirujanos de Chile. Segunda parte. *Dr. Lorenzo Cubillos O.* 402

REVISTA DE REVISTAS 409

CRÓNICA 411

CONTENTS

EDITORIAL

Considerations regarding the shortage of specialists. *Dr. Sergio Morán V.* 333

INVESTIGATION ARTICLES

Intraoral lesions of minor salivary glands. Analysis of 59 patients. *Dr. María Angélica Matamala S. et al* 335

Laparoscopic adrenalectomy in benign disease. *Dr. Gada Housari M. et al* 341

Treatment results of complicated and uncomplicated pulmonary hydatidosis. *Dr. Jaime Jans B. et al* 346

Surgical technique and short-term outcomes of open intraperitoneal incisional hernioplasty. *Dr. Marcelo A. Beltrán S. et al* 352

Banded gastric bypass. A ten years evaluation. *Dr. William Awad F. et al* 361

Laparoscopic peritoneal lavage for acute diverticulitis. *Dr. Gino Caselli M. et al* 368

Usefulness of anterograde mechanical colon cleansing in colorectal surgery. *Dr. Alejandro Barrera E. et al* 373

CLINICAL CASES

Mesenteric lymphangiomathosis presenting as an acute abdomen in an older subject. *Dr. Felipe León F. et al* ... 378

Fulminant colitis associated to *Clostridium difficile* infection. *Dr. Guillermo Bannura C. et al* 383

Excision of a rectal villous adenoma using a transanal single port trocar. *Dr. Francisco López K. et al* 387

Transanal excision of a villous adenoma using a SILS® port. *Dr. Gino Caselli M. et al* 391

SURGERY TODAY

Diagnosis and management of pancreatoduodenectomy complications. *Dr. Xabier De Aretxabala. et al* 395

DOCUMENTS

History of Chilean Surgical Association. Part II. *Dr. Lorenzo Cubillos O.* 402

CURRENT CONTENTS 409

CHRONICLE 411

Instrucciones a los autores

La **REVISTA CHILENA DE CIRUGÍA** es editada por la **Sociedad de Cirujanos de Chile** y publica artículos originales e inéditos sobre temas médicos, en particular artículos de investigación básica y clínica, artículos de revisión, documentos y otros, dando preferencia a los relacionados con la Cirugía y sus especialidades derivadas. Además se publican editoriales, revista de revistas, casos clínicos, cartas al editor, imágenes y cirugía. Los artículos que cumplan con los requisitos formales, serán sometidas a evaluación por pares, quiénes son destacados miembros de la comunidad médica que serán designados por el Consejo Editorial . Dicha evaluación será realizada en un plazo de 30 días, tanto en su estilo como en la metodología, esta última según las guías siguientes:

REVISIÓN DE ARTICULOS DE INVESTIGACIÓN

Dominio	Ítem	Recomendación	Respuesta
Introducción	1. Problema en estudio	Desarrollar un enfoque general del problema en estudio, de la información científica disponible y la justificación de la investigación que se está reportando.	Sí - No
	2. Objetivos	Objetivos claros y precisos.	Sí - No
Metodología	3. Diseño del estudio	Mencionar el diseño de estudio utilizado. Por ejemplo: Se trata de una serie de casos retrospectiva…, o estudio de corte transversal….	Sí - No
	4. Lugar donde se desarrolló la investigación	Describir el escenario, los lugares, y las fechas correspondientes; incluidos la eventual exposición, el seguimiento y la recopilación de datos.	Sí - No
	5. Participantes	Mencionar el número de sujetos estudiados o tamaño de la muestra.	Sí - No
	6. Criterios de inclusión	Señalar los criterios de inclusión de la población estudiada.	Sí - No
	7. Criterios de exclusión	Citar los criterios de exclusión de la población estudiada. Recordar que éstos no son lo contrario de los criterios de inclusión.	Sí - No
	8. Muestreo	Indicar el tipo de muestreo utilizado (si corresponde).	Sí - No
	9. Variables	Definir claramente las variables estudiadas (al menos reportar la variable principal o de resultado). Idealmente debe incluir el quién, cómo, con qué y cuando se midió.	Sí - No
	10. Seguimiento	Indicar el tiempo de observación o de seguimiento de los sujetos en estudio (según corresponda).	Sí - No
	11. Estadísticas	Señalar las herramientas estadísticas utilizadas. Mencionar que tipo de estadísticas descriptivas y analíticas (si corresponde) se emplearon.	Sí - No
	12. Principios éticos	Mencionar los principios éticos involucrados.	Sí - No
Resultados	13. Participantes	Descripción general de la muestra estudiada. Utilización de estadística descriptiva.	Sí - No
	14. Análisis de grupos y subgrupos	Aplicación de estadística analítica, con comparación de grupos y subgrupos (si corresponde).	Sí - No
	15. Otros análisis	Empleo de otro tipo de análisis (si corresponde). Análisis de supervivencia, ajustes por factores de confusión y su precisión (por ejemplo, intervalos de confianza del 95%).	Sí - No
Discusión	16. Novedad de la propuesta	Discutir acerca de los aspectos novedosos del estudio que se presenta. El objetivo, el diseño, las características de la población, la intervención, la medición de los resultados, etc.	Sí - No
	17. Comentarios respecto de los resultados	Comentar y eventualmente interpretar los resultados obtenidos en relación al conocimiento existente y resultados de estudios similares.	Sí - No
	18. Limitaciones del estudio	Exponer las limitaciones del estudio y los potenciales sesgos existentes en él.	Sí - No
	19. Conclusión (es)	Insinúe la (s) conclusión (es). En aquellos estudios en los que se pueda plantear. Es decir, sólo si corresponde (según el objetivo, diseño y resultados observados).	Sí - No

El trabajo será luego reenviado al autor para las correcciones sugeridas, para lo cuál este dispondrá de 30 días. Una vez devuelto, el editor decidirá si se requiere de una nueva revisión por los evaluadores o si puede ser publicado; ello será comunicado a los autores por correo electrónico u otro medio escrito.
Los trabajos deben enviarse directamente a la **Revista Chilena de Cirugía, Román Díaz 205, Of. 401, Providencia, Fono-Fax: 562-2351741, Santiago, Chile. También pueden ser enviados, con un peso que no exceda 1 megabyte y con archivos de texto y figuras por separado, a editor@cirujanosdechile.cl**

Forma y preparación de manuscritos
Los artículos enviados a la Revista deberán ajustarse a las siguientes instrucciones, preparadas considerando características propias y algunas establecidas en "Requisitos Uniformes para los Manuscritos Sometidos a Revistas Biomédicas", establecidos por el International Committee of Medical Journal Editors.

1. El trabajo debe ser escrito en papel tamaño carta, a doble espacio, dejando márgenes de a 3 cm. Todas las páginas debe ser numeradas en el ángulo superior derecho, empezando por la página del título. Deben entregarse dos ejemplares idénticos de todo el texto, con las Referencias, Tablas y Figuras, acompañados por una copia idéntica en programa MSWord para PC en diskette 3,5", o en CD. Las Figuras que muestren imágenes (radiografías, histología, etc.) deben entregarse en copias fotográficas, en papel o medio magnético, no como fotocopias. De ser posible al pié de la página del título debe mostrarse un recuento computacional de palabras, contadas desde el comienzo de la Introducción hasta el término de la Discusión (se excluyen para el recuento, la página de título, el Resumen, los Agradecimientos, las Referencias, Tablas y Figuras). Se solicita que los "Artículos de Investigación" no sobrepasen las 2.500 palabras. Los "Artículos de Revisión", "Cirugía al día" y los "Documentos" pueden extenderse hasta 3.000 palabras. Los "Casos Clínicos" no deben exceder 1.500 palabras. Las "Cartas al Editor" no deben exceder 1.000 palabras. En Imágenes y Cirugía, el texto puede tener hasta 200 palabras, acompañadas de hasta 4 imágenes.

2. Los "Artículos de Investigación" deben dividirse en secciones tituladas: Resumen, Abstract, Introducción, Material y Método, Resultados y Discusión, Referencias. Los "Casos Clínicos" deben incluir Resumen, Abstract, Caso Clínico, breve Discusión y referencias. Los otros Artículos pueden tener otros formatos, pero todos deben incluir Resumen y Abstract, debiendo ser aprobados por los Editores.
"La Revista Chilena de Cirugía apoya las políticas para registro de ensayos clínicos de la Organización Mundial de la Salud (OMS) y del Internacional Comité of Medical Journal Editors (ICMJE), reconociendo la importancia de esas iniciativas para el registro y divulgación internacional de información sobre estudios clínicos, en acceso abierto. En consecuencia, solamente se aceptarán para publicación, proximamente, los artículos de investigaciones clínicas que hayan recibido un número de identificación en uno de los Registros de Ensayos Clínicos validados por los criterios establecidos por OMS e ICMJE, cuyas direcciones están disponibles en el sitio del ICMJE. El número de identificación se deberá registrar al final del resumen" (El concepto se aplica a los trabajos que sean estudios de tipo experimental o que lleven en su título o en su resumen el nombre ensayo clínico o estudio prospectivo aleatorizado).

Política de conflictos de interés
Los autores deben dejar constancia explícita en la página del título si es que existe algún conflicto de interés entre ellos, el contenido del artículo y alguna empresa relacionada o no con la salud.

Política de consentimiento informado
Los autores deben dejar constancia en los artículos pertinentes del Consentimiento informado. El consentimiento informado es un proceso cuyo fundamento es una conversación entre investigador y probando. Los puntos esenciales de esta interacción personal son recogidos en un documento firmado por el investigador para ratificar el proceso de información, y por el probando para confirmar que otorga consentimiento para participar en el estudio.
Cuando se efectuaron experimentos en seres humanos, explicite si los procedimientos respetaron normas éticas concordantes con la Declaración de Helsinki (actualizada en 2000) y si fueron revisados y aprobados por un comité ad hoc de la institución en que se efectuó el estudio. Cuando lo soliciten los editores, los autores deberán adjuntar el documento de aprobación respectivo. Identifique los fármacos y compuestos químicos empleados, con su nombre genérico, sus dosis y vías de administración. Identifique a los pacientes mediante números correlativos, pero no use sus iniciales ni los números de fichas clínicas de su hospital. Indique siempre el número de pacientes o de observaciones
Los trabajos basados en experimentos en animales deben ser aprobados por el comité de ética del establecimiento, deben ser absolutamente justificados y pudieran se aceptables sólo si hay objetivos claros. Todo ello debe estar explícito en el artículo.

3. El ordenamiento de cada trabajo será el siguiente:

3.1. Página del Título. La primera página del manuscrito debe contener:

1) El título del trabajo, que debe ser conciso pero informativo sobre el contenido central de la publicación, y su traducción al inglés;

2) El o los autores, identificándolos con su nombre de pila, apellido paterno e inicial del materno.

3) Nombre del lugar de trabajo al que perteneció dicho autor durante la ejecución del trabajo;

4) Nombre y dirección del autor con quien establecer correspondencia. Debe incluir su correo electrónico y dirección postal;

5) Fuente de apoyo financiero, si lo hubo, en forma de subsidio de investigación (Grants), equipos, drogas, o todos ellos. Debe declarase toda ayuda financiera recibida, especificando si la organización que la proporcionó tuvo o no tuvo influencia en el estudio.

6) Fecha del envío. Al pie de la página del título coloque el recuento computacional de palabras, según explicitado previamente en 1.

Cada una de las secciones siguientes (3.2 a 3.8) debe iniciarse en nuevas páginas.

3.2. Resumen. La segunda página debe contener un resumen, de no más de 250 palabras, estructurado de la siguiente manera: Objetivos del trabajo, el Material y Métodos empleados, los Resultados principales y las Conclusiones más importantes. No emplee abreviaturas no estandarizadas. Los autores pueden proporcionar su propia traducción del resumen al inglés, con la respectiva traducción del título del trabajo. La Revista hará dicha traducción para quienes no estén en condiciones de proporcionarla. Los Editores podrán modificar la redacción del resumen entregado por los autores. Los autores pueden proponer hasta 5 "palabras claves", las cuales idealmente deben ser elegidas en la lista del Index Medicus (Medical Subjects Headings).

3.3. Introducción. Resuma el estudio y exprese claramente su propósito. Cuando sea pertinente, haga explícita la hipótesis cuya validez pretendió analizar. No revise extensamente el tema y cite sólo las referencias bibliográficas que sean estrictamente atingentes a su propio estudio.

3.4. Material y Método. Describa la selección de los sujetos estudiados: pacientes o animales de experimentación, órganos, tejidos, células, etc., y sus respectivos controles. Identifique los métodos, instrumentos o aparatos y procedimientos empleados, con la precisión adecuada para permitir a otros observadores que reproduzcan sus resultados. Si se emplearon métodos bien establecidos y de uso frecuente (incluso métodos estadísticos), limítese a nombrarlos y cite las referencias respectivas. Cuando los métodos han sido publicados pero no son bien conocidos, proporcione las referencias y agregue una breve descripción. Si los métodos son nuevos o aplicó modificaciones a métodos establecidos, descríbalas con precisión, justifique su empleo y enuncie sus limitaciones. Cuando se efectuaron experimentos en seres humanos, explicite si los procedimientos respetaron normas éticas concordantes con la Declaración de Helsinki (actualizada en 2000) y si fueron revisados y aprobados por un comité ad hoc de la institución en que se efectuó el estudio; cuando lo soliciten los editores, los autores deberán adjuntar el documento de aprobación respectivo. Identifique los fármacos y compuestos químicos empleados, con su nombre genérico, sus dosis y vías de administración. Identifique a los pacientes mediante números correlativos, pero no use sus iniciales ni los números de fichas clínicas de su hospital. Indique siempre el número de pacientes o de observaciones, los métodos estadísticos empleados y el nivel de significación elegido previamente para juzgar los resultados.

3.5. Resultados. Presente sus resultados siguiendo una secuencia lógica y concordante en el texto, las Tablas y Figuras. Los datos se pueden mostrar en Tablas o Figuras, pero no simultáneamente en ambas. En el texto, destaque las observaciones importantes, sin repetir todos los datos que se presentan en las Tablas o Figuras. No mezcle la presentación de los resultados con su discusión.

3.6. Discusión. Se trata de una discusión de los resultados obtenidos en este trabajo y no de una revisión del tema en general. Discuta únicamente los aspectos nuevos e importantes que aporta su trabajo y las conclusiones que Ud. propone a partir de ellos. No repita detalladamente datos que aparecen en "Resultados". Haga explícitas las concordancias o discordancias de sus hallazgos y sus limitaciones, comparándolas con otros estudios relevantes, identificados mediante las citas bibliográficas respectivas. Conecte sus conclusiones con los propósitos del estudio, que destacó en la "Introducción". Evite formular conclusiones que no estén respaldadas por sus hallazgos, así como apoyarse en otros trabajos aún no terminados. Plantee nuevas hipótesis cuando le parezca adecuado, pero califíquelas claramente como tales. Cuando sea apropiado, proponga sus recomendaciones.

3.7. Agradecimientos. Exprese su agradecimiento sólo a personas e instituciones que hicieron contribuciones substantivas a su trabajo.

3.8. Referencias. En lo posible limite las referencias (citas bibliográficas) a no más de 40. Estas deben aparecer en el texto en orden creciente, esto es numere las referencias en el orden en que se las menciona por primera vez en el texto. Identifíquelas mediante numerales arábigos, colocados al final de la frase o párrafo en que se las alude en la

forma de superíndice. Las referencias que sean citadas únicamente en las Tablas o en las leyendas de las Figuras, deben numerarse en la secuencia que corresponda a la primera vez que se citen dichas Tablas o Figuras en el texto. Se puede incluir como referencias a trabajos que están aceptados por una revista pero aún en proceso de publicación; en este caso, se debe anotar la referencia completa agregando a continuación del nombre abreviado de la revista, la expresión "(en prensa)". En las referencias, su formato debe ser el siguiente:

a) **Para Artículos en Revistas:** Apellido paterno e inicial del nombre del o los autores. Mencione todos los autores cuando sean seis o menos; si son siete o más, incluya los seis primeros y agregue "y cols" o "et al"según si la cita esté en español u otro idioma respectivamente. Limite la puntuación a comas que separen los autores entre sí. Sigue el título completo del artículo, en su idioma original. Luego, el nombre de la revista en que apareció, abreviado según el estilo usado por el Index Medicus, año de publicación; volumen de la revista: página inicial y final del artículo(ejemplo: 2006;34:234-6) .

b) **Para Capítulos en Libros:** Ejemplo: 18. Croxatto H. Prostaglandinas. Funciones endocrinas del riñón. En: Pumarino H, ed. Endocrinología y Metabolismo. Santiago: Editorial Andrés Bello, 1984;823-40.

c) **Para Artículos en Formato Electrónico:** Citar autores, título del artículo y revista de origen tal como para su publicación en papel, indicando a continuación el sitio electrónico donde se obtuvo la cita y la fecha en que se hizo la consulta. Ej.: Rev Méd Chile 2003;131:473-82. Disponible en: www.scielo.cl (Consultado el 14 de julio de 2003). Para otros tipos de publicaciones, aténgase a los ejemplos dados en los "Requisitos Uniformes para los Manuscritos Sometidos a Revistas Biomédicas". Los autores son responsables de la exactitud de sus referencias.

3.9. **Presente cada Tabla en hojas aparte**, separando sus celdas con doble espacio (1,5 líneas). Numere las Tablas en orden consecutivo y asígneles un título que explique su contenido sin necesidad de buscarlo en el texto del manuscrito (Título de la Tabla). Sobre cada columna coloque un encabezamiento corto o abreviado. Separe con líneas horizontales solamente los encabezamientos de las columnas y los títulos generales. Las columnas de datos deben separarse por espacios y no por líneas verticales. Use notas aclaratorias para todas las abreviaturas no estándar. Cite cada Tabla en su orden consecutivo de mención en el texto del trabajo.

3.10. **Figuras.** Denomine "Figura" a cualquier ilustración que no sea Tabla (Ej.: gráficos, radiografías, electrocardiogramas, ecografías, etc.). Las imágenes digitalizadas en computador deben ser grabadas en media o alta resolución en formatos JPEG, TIFF, EPS, BMP, o PICT para que puedan ser revisados por los programas de diseño gráfico de uso habitual. Las letras, números, flechas o símbolos deben verse claros y nítidos en la imagen y deben tener un tamaño suficiente como para seguir siendo legibles cuando la Figura se reduzca de tamaño en la publicación. Sus títulos y leyendas, no deben aparecer en la Figura sino que se incluirán en hoja aparte, para ser compuestos por la imprenta. Los símbolos, flechas o letras empleadas en las fotografías de preparaciones microscópicas, deben tener un tamaño y contraste suficientes para distinguirlas de su entorno. Cite cada Figura en el texto, en orden consecutivo. Si una Figura reproduce material ya publicado, indique su fuente de origen y obtenga permiso escrito del autor y del editor original para reproducirla en su trabajo. En las fotografías de pacientes se debe cubrir parte de su rostro para que no sea identificable.

3.11. **Leyendas para las figuras.** Presente los títulos y leyendas de las Figuras en una página separada. Identifique y explique todo símbolo, flecha, número o letra que haya empleado para señalar alguna parte de las ilustraciones.

3.12. **Unidades de medida.** Use unidades correspondientes al sistema métrico decimal.

3.13. **Correcciones por el autor.** Una vez que las primeras pruebas del trabajo salen de la imprenta, este generalmente es enviado al autor para la revisión final. Si se estima necesaria alguna corrección, esta debe ser formal, sin cambiar el fondo del artículo.

4. Nombre y firma del autor que mantendrá contacto con la revista *Teléfonos, *Dirección postal,*Fax,*e-mail .

***Estos datos son absolutamente necesarios para comunicaciones posteriores.**

Rev. Chilena de Cirugía. Vol 64 - Nº 4, Agosto 2012; pág. 333-334

EDITORIAL

Reflexiones sobre la carencia de especialistas

Considerations regarding the shortage of specialists

Recientemente un titular de "El Mercurio" denunciaba que hacen falta 1.700 especialistas en el Sistema Nacional de Servicios de Salud.

Es probable que falten muchos más dado que no todos trabajan jornadas completas y las necesidades van en aumento debido al constante progreso de la medicina y la tecnología y al aumento de edad de la población que modifica e incrementa las patologías prevalentes.

¿A que se debe este grave problema que se suma a otras carencias importantes en nuestra sociedad, como se ha manifestado recientemente?

Primero, hay mala distribución de médicos ya que no existen adecuados incentivos para atraerlos a las regiones en falencia. Estos no son sólo económicos (que es muy importante) sino que de calidad de vida. Lugares donde educar bien a sus hijos, puestos de trabajo para sus cónyuges, nivel de infraestructura tecnológica para ejercer la medicina con el grado de desarrollo actual, posibilidades de progreso médico atractivo, entre otros.

También hay falta de cupos en los programas de formación acreditados y el costo actual de estos mismos los hace difícil de solventar para muchos médicos que desean postular. La Universidad Católica de Chile es actualmente la única institución universitaria acreditada que otorga a todos sus alumnos de postítulo un estipendio que les permite tener dedicación exclusiva. Esto es fundamental para obtener una formación adecuada y al mismo tiempo tener una vida de calidad, con tiempo para estudiar, para la familia y el normal esparcimiento. Es cierto que el Servicio de Salud Pública también otorga un sueldo a sus médicos en programas de retorno, e incluso en becas primarias, pero esto es claramente insuficiente. El número de especialistas que logran formarse en estos cupos no han disminuido la brecha de especialistas que trabajan en el sistema privado y el público, lo cual se traduce en las largas listas de espera para interconsultas especializadas y para procedimientos quirúrgicos complejos como cirugía cardíaca, entre otras. El número de cirugías cardíacas en nuestro país por millón de habitantes es el más bajo de los países del OCDE.

Falta estimular a las universidades a crear nuevos programas de formación de calidad y acreditables en las áreas de falencia. Sin embargo, debemos enfatizar que no sólo interesa el número de especialistas, sino que hay necesidad de reforzar la formación ética de los cirujanos y de los médicos en general. Esto es muy relevante en aquellos que se dedican a realizar procedimientos invasivos, para que antepongan los intereses del paciente por encima de los intereses personales o de las instituciones donde trabajan. Por otro lado, los desafíos que plantea la sociedad, como el llamado "aborto terapéutico", la eutanasia, las terapias génicas, los trasplantes de múltiples órganos, entre otros, han gatillado un renovado interés por definir nuevos estándares éticos. Los cirujanos necesitan una fuerte formación moral como base para enfrentar estos desafíos. El liderazgo que deben ejercer implica guiar a su equipo con el ejemplo. Por eso es tan importante que las instituciones que forman a los futuros especialistas quirúrgicos tengan la complejidad y los docentes que los guíen en un ambiente donde se estimule el comportamiento ético y se supervise la conducta personal y grupal. Esto incluye desde la delicada relación médico-paciente, las relaciones con el equipo de trabajo y formas de enfrentar el estrés.

Es primordial para el buen desarrollo de nuestra medicina, contar con académicos de experiencia e idoneidad en estos aspectos, que formen parte de los docentes de los programas de postítulo para así actuar de modelo e inspirar a las nuevas generaciones. Esto es esencial que se cumpla para que un programa sea acreditado. No basta con un currículo que incluya las materias propias de la especialidad. Sólo así caminaremos hacia la solución efectiva de las carencias de especialistas en el sistema público que nos preocupa.

La experiencia que he adquirido en ÁPICE/Chile me ha señalado que esta falta de académicos calificados es un problema real en la actualidad y que debe abordarse con prontitud.

Por otro lado, la medicina y en especial la cirugía y sus sub especialidades están en constante progreso, nuevos conocimientos en ciencias básicas y aplicadas permiten nuevas operaciones y tratamientos cada vez más complejos que requieren de más especialistas idóneos. Por eso es probable que siempre haya un equilibrio inestable entre oferta y demanda de especialistas, problema que se observa no sólo en Chile, sino que en el resto del mundo aunque con grados diversos de gravedad.

Para ayudar a encontrar soluciones a este problema, propongo que se busque financiamiento para todos los alumnos de postítulo entre las fundaciones educacionales del país, el ministerio de salud, las universidades que deseen contribuir al desarrollo nacional y al mismo tiempo estimular y facilitar las donaciones de las empresas relacionadas a la salud y las grandes empresas nacionales.

Apoyo del ministerio de educación y de las otras instituciones mencionadas arriba, a los centros formadores acreditados para la adquisición de infraestructura tecnológica para la docencia, como simuladores para ensayar procedimientos invasivos complejos y de riesgo para los pacientes. Laboratorios de cirugía experimental para realizar enseñanza de técnicas complejas y desarrollar nuevas operaciones e investigar nuevos métodos.

Aumento de vacantes de especialidades en falencia e incentivos adecuados para atraer a los especialistas que tanto se necesitan en regiones.

Estímulo a la creación de nuevos centros de excelencia en regiones y facilitar que los pacientes puedan ser atendidos en los centros ya existentes que tienen capacidad para ello y no los ocupan actualmente. Aprovechar toda la infraestructura nacional de salud, ya sean hospitales públicos, universitarios, de las FF.AA. o privados.

Se hace necesario un estudio para saber realmente cuantos especialistas se requieren hoy, a cinco, diez y veinte años para planear mejor como obtener recursos humanos médicos y de otros profesionales de la salud. Los resultados deben ser difundidos para orientar a los alumnos a tomar sus decisiones profesionales conociendo donde se les necesita y donde están sus posibilidades de trabajo y desarrollo personal para bien del país.

Prof. Dr. Sergio Morán V.
Pontificia Universidad Católica de Chile
Santiago, Chile
sergio.moranv@gmail.com

Rev. Chilena de Cirugía. Vol 64 - Nº 4, Agosto 2012; pág. 335-340

ARTÍCULO DE INVESTIGACIÓN

Lesiones intraorales de glándulas salivales menores*

Drs. MARÍA ANGÉLICA MATAMALA S.[1], MIGUEL GONZÁLEZ P.[2], GONZALO ROSSEL D.[2], Int. CONSTANZA NIEME S.[3]

[1] Servicio de Cirugía, Hospital Clínico San Pablo, Coquimbo.
[2] Servicio de Cirugía Hospital Barros Luco-Trudeau, Santiago.
[3] Interna de Medicina, Facultad de Medicina Universidad Católica del Norte, Coquimbo. Chile.

Abstract

Intraoral lesions of minor salivary glands. Analysis of 59 patients

Background: Most salivary gland lesions are benign. Tumors are uncommon. Pleomorphic adenoma and cystic adenoid carcinoma are the most common benign and malignant lesions. **Aim:** To assess the incidence management and evolution of intraoral lesions among patients consulting in a head and neck surgical service. **Material and Methods:** Retrospective review of medical records of patients consulting for intraoral lesions of minor salivary glands between 1975 and 2009 in a head and neck surgical service. **Results:** Thirty five females and 24 males are reported. Forty eight (81%) had benign lesions. Of these, 35 (73%). were non neoplastic lesions. Eleven patients had malignant lesions. Of these, four (36%) had a mucoepidermoid carcinoma, two (18%) had an adenoid-cystic carcinoma, two (18%) had an acinous cell carcinoma and one patient each had an undifferentiated carcinoma, an adenocarcinoma and an epidermoid carcinoma. **Conclusions:** In this series of patients, benign lesions predominated. Benign lesions were excised and the management of malignant lesions depended on the type of tumor.

Key words: Salivary glands, tumors, intraoral lesions.

Resumen

Introducción: Las lesiones de glándulas salivales menores son en su mayoría benignas. Los tumores son infrecuentes y conforman un grupo heterogéneo, siendo el adenoma pleomorfo la neoplasia benigna más frecuente y el carcinoma adenoideo-quístico el tumor maligno más encontrado. **Objetivos:** El propósito de este estudio es evaluar la incidencia, manejo y evolución de las lesiones intraorales de glándulas salivales menores en el Servicio de Cirugía de Cabeza y Cuello del Hospital Barros Luco-Trudeau. **Material y Método:** Se presenta estudio retrospectivo de 59 casos tratados entre 1975 y 2009 en dicho hospital. **Resultados:** Encontramos 35 mujeres y 24 hombres. En 48 pacientes (81,3%) se encontró lesiones benignas, de las cuales 35

*Recibido el 24 de octubre de 2011 y aceptado para publicación el 5 de marzo de 2012.

Los autores no declaran conflictos de interés.

Correspondencia: Constanza Nieme S.
Río Itata #4193, Rosario de Peñuelas, Coquimbo, Chile. Código Postal: 1801379.
constanza.n.s@gmail.com

(73%) correspondieron a lesiones no neoplásicas y 13 (27%) a neoplasias. Las neoplasias malignas fueron 11 (18,6% del total), 4 (36,3%) con Ca mucoepidermoide, 2 (18%) con Ca adenoideo-quístico, 2 (18%) con Ca de células acinosas, 1 (9%) con Ca indiferenciado, 1 (9%) con adenocarcinoma y 1 (9%) con Ca epidermoide. **Conclusiones:** Las lesiones de glándulas salivales menores en nuestro hospital se caracterizan por ser predominantemente benignas. Se encontró similar frecuencia de tumores benignos y malignos. Predominó el adenoma pleomorfo entre los primeros y el carcinoma mucoepidermoide entre los segundos. Los tumores benignos, luego de su extirpación, se manejaron con cierre del lecho tumoral mediante rotación de colgajos locales de mucosa oral para cobertura y, en algunos casos, cierre por segunda intención. La evolución fue en general excelente. En el caso de los tumores malignos, el manejo dependió de la histología.

Palabras clave: Lesiones intraorales, glándulas salivales menores, adenoma pleomorfo, carcinoma mucoepidermoide.

Introducción

La patología de las glándulas salivales menores comprende lesiones como: anomalías del desarrollo, traumatismos, transtornos obstructivos, quistes, infecciones, enfermedades metabólicas, lesiones linfoepiteliales benignas y neoplasias[1-4].

En cuanto a las neoplasias, éstas conforman un grupo heterogéneo de tumores con una gran variación histo-morfológica[5-8].

La Organización Mundial de la Salud (OMS), clasifica a los tumores de glándulas salivales según su patrón histológico en: adenomas, carcinomas, lesiones pseudotumorales y otros tumores[4-6,8-10].

La incidencia de los tumores de glándulas salivales es 4-8% de los tumores de cabeza y cuello.

Las neoplasias de glándulas salivales menores (GSMe) corresponden al 10-15% del total de tumores de glándulas salivales. Se ha reportado igual frecuencia de tumores benignos y malignos.

El tumor benigno más encontrado es el adenoma pleomorfo y el maligno más frecuente es el carcinoma adenoide quístico[5,8,11,12].

No existe claridad en cuanto a la etiopatogenia de estos tumores, pero se los ha relacionado con factores como: tabaco y exposición a radiación ionizante[13-16].

Desde el punto de vista histopatológico, se ha avanzado en el estudio de los tumores de GSMe, por medio de la inmunohistoquímica, genética molecular y el descubrimiento de nuevas neoplasias[13,14,16,17].

Los factores pronósticos del cáncer de glándulas salivales en general están dados por: tipo histológico, tamaño tumoral, extensión local, linfonodos (+), metástasis a distancia y recurrencia local y regional[9,18,19].

En cuanto al manejo del cáncer de GSM, la cirugía es el tratamiento a realizar, asociada a radioterapia, dependiendo de las características del tumor[20,21].

El objetivo de la presente revisión es evaluar la incidencia, manejo y evolución de las lesiones intraorales de glándulas salivales menores tratadas por nuestro equipo.

Material y Método

En el presente estudio se analizó retrospectivamente el archivo de casos operados por lesiones intraorales de glándulas salivales menores, entre los años 1975 y 2009 en el Departamento de Cabeza y Cuello y Plástica Maxilo-Facial del Hospital Barros Luco-Trudeau, mediante la revisión de las fichas clínicas. Se estudiaron 59 pacientes, 48 con lesiones benignas (de las cuales 13 fueron neoplasias benignas) y 11 con neoplasias malignas.

El análisis de los datos se realizó con el programa FileMaker Pro 8.5.

Se presentan los resultados en porcentajes, promedios y desviaciones estándar.

Resultados

En nuestro estudio, se encontraron 59 pacientes con lesiones de glándulas salivales menores, 48 benignas y 11 malignas.

De las 48 lesiones benignas, 35 fueron lesiones no neoplásicas como: quistes salivales (28), sialoadenitis crónica (4) y linfoadenitis crónica inespecífica (3) y 13, neoplasias benignas. De las lesiones benignas no neoplásicas (35), la mayoría (28) fueron descritas como quistes salivales, los que se ubicaron preferentemente en el labio inferior y en segundo lugar en la mucosa yugal. El paladar fue la tercera localización más frecuente.

En cuanto a la sialoadenitis crónica, las lesiones se distribuyeron entre la mucosa yugal y vestibular al igual que la linfoadenitis crónica inespecífica.

El promedio de edad de los pacientes con lesiones benignas no neoplásicas fue de 33 ± 1,7 años (Tabla 1, Figuras 1 y 2).

En cuanto a las lesiones neoplásicas, del total de 24, 13 fueron benignas y 11 malignas. El promedio de edad para las lesiones neoplásicas benignas y malignas fue 49,7 ± 21,3 y 49,5 ± 23,8 años respectivamente.

Dentro de las benignas, el tumor más encontrado

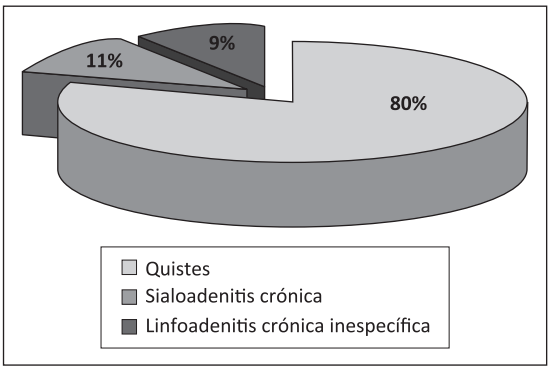

Figura 1. Distribución de las lesiones benignas no neoplásicas.

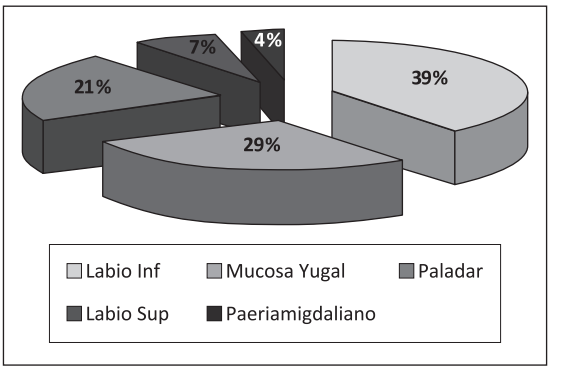

Figura 2. Localizaciones más frecuentes de las lesiones benignas no neoplásicas.

Tabla 1. Distribución de las lesiones benignas no neoplásicas

Histología	n	Localización	Edad (promedio)
Quistes (de retención, mucoceles)	28	11 labio inferior 8 mucosa yugal 6 paladar 2 labio superior 1 periamigdaliano	31,4
Sialoadenitis crónica	4	2 vestíbulo oral 2 mucosa yugal	32,2
Linfoadenitis crónica inespecífica	3	2 mucosa yugal 1 vestíbulo oral	37,3

fue el adenoma pleomorfo en un 62% de los pacientes (Tabla 2, Figuras 3 y 4).

Dentro de los cánceres, el más frecuente fue el carcinoma mucoepidermoide, en un 37% de los casos. La frecuencia del Ca adenoide quístico y el Ca de células acinosas fue de 18% cada uno.

Se encontró un caso de Ca espinocelular, adenocarcinoma y carcinoma indiferenciado respectivamente (Tabla 3, Figuras 5 y 6).

Tabla 2. Distribución y diagnóstico histológico de las neoplasias benignas

	Sexo	Edad	Localización	Histología
1	F	59	Velo palatino	Adenoma pleomorfo
2	M	28	Paladar duro	Adenoma pleomorfo
3	M	42	Labio superior	Adenoma pleomorfo
4	F	13	Mucosa yugal	Adenoma pleomorfo
5	M	59	Paladar	Adenoma pleomorfo
6	F	53	Paladar duro y blando	Adenoma pleomorfo
7	M	69	Paladar	Adenoma pleomorfo metaplasia ep
8	M	64	Paladar	Adenoma pleomorfo
9	F	26	Mucosa yugal	Tumor monomórfico mioepitelial
10	F	72	Paladar blando	Adenoma pleomorfo
11	M	25	Paladar duro	Adenoma monomórfico
12	F	83	Paladar	Oncocitoma
13	F	54	Paladar	Adenoma pleomorfo

*M = masculino, F = femenino.

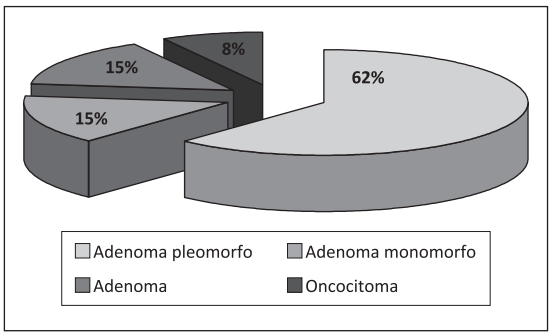

Figura 3. Diagnóstico histológico de las neoplasias benignas.

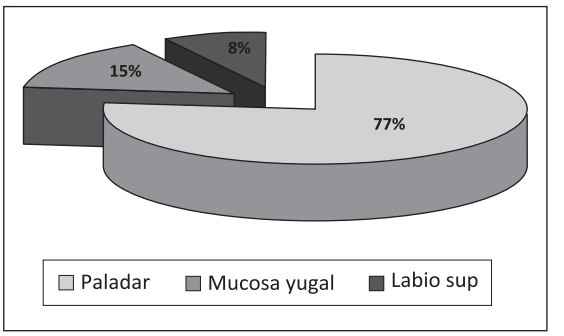

Figura 4. Localizaciones más frecuentes de las neoplasias benignas.

Tabla 3. Distribución y diagnóstico histológico del cáncer de GSMe

	Sexo	Edad	Localización	Histología
1	F	17	Paladar duro	CME malignidad intermedia
2	M	21	Paladar duro	CME malignidad intermedia
3	M	35	Lengua	CME de bajo grado
4	F	49	Mucosa yugal	CME malignidad intermedia
5	F	72	Paladar	Ca adenoide quístico
6	F	36	Paladar	Ca adenoide quístico
7	M	87	Mandíbula	Ca de células acinosas
8	M	29	Paladar blando	Ca de células acinosas bajo grado
9	M	67	Paladar	Adenocarcinoma
10	M	76	Pilar anterior paladar	Ca espinocelular
11	M	56	Paladar	Ca indif. en adenoma pleomorfo

*M = masculino, F = femenino.

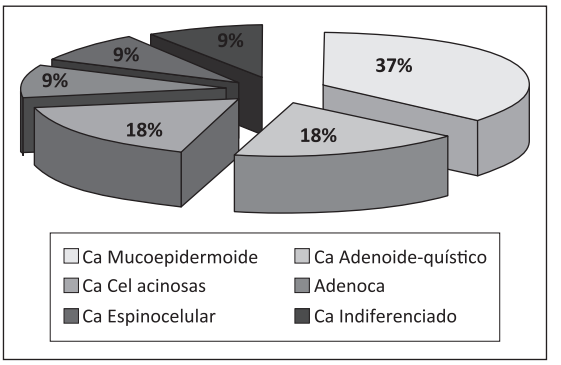

Figura 5. Diagnóstico histológico de los cánceres de GSMe.

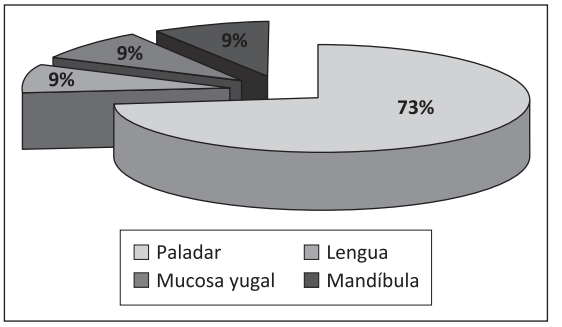

Figura 6. Localizaciones más frecuentes de los cánceres de GSMe.

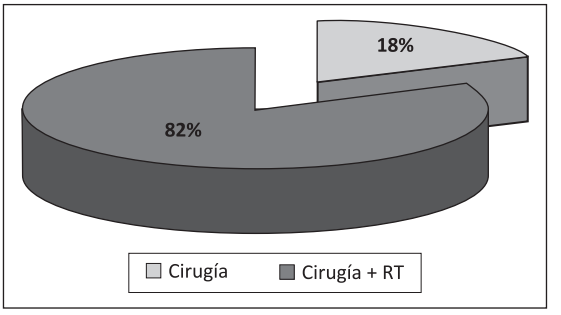

Figura 7. Manejo de los cánceres de GSMe.

El carcinoma indiferenciado fue encontrado en un foco de adenoma pleomorfo.

En relación a la terapéutica para los cánceres de GSMe, los adenocarcinomas bien diferenciados (1) y los carcinomas mucoepidermoides de bajo grado (1) fueron los únicos manejados exclusivamente con cirugía, con confirmación histológica de márgenes libres. El resto de los tipos histológicos de carcinomas de GSMe (9) recibieron radioterapia post-operatoria (Figura 7).

Hubo 2 recidivas, uno de ellos en dos ocasiones; un Ca mucoepidermoide de malignidad intermedia infiltrante.

Discusión

De acuerdo con nuestro estudio, las lesiones intraorales de glándulas salivales menores son en su mayoría benignas, y dentro de éstas la mayoría son quísticas. Estas lesiones se presentaron en mayor proporción en menores de 40 años, lo que coincide con lo reportado en la literatura[1-4].

En cuanto a las neoplasias de glándulas salivales menores, éstas son raras y su verdadera frecuencia e incidencia no están claras. Por este motivo, la mayoría de los estudios reportados en la literatura son retrospectivos con series pequeñas[5-7,9,22].

En nuestra serie se encontró una frecuencia similar entre tumores benignos y malignos, a diferencia de la mayoría de los reportes, en que se describe a los tumores benignos como los más frecuentes[8,23-26].

Al igual que en la mayor parte de los estudios analizados, el tumor benigno más frecuente encontrado en nuestra serie fue el adenoma pleomorfo. El sitio más frecuente de localización para los tumores benignos fue el paladar, lo que coincide con lo encontrado en las distintas series[8,23].

No existe consenso en cuanto a la neoplasia maligna más frecuente, los reportes se dividen entre el carcinoma mucoepidermoide y el adenoideo quístico. En nuestro trabajo, el carcinoma mucoepidermoide fue el más frecuente.

Los carcinomas adenoideo quístico y el de células acinosas se encontraron en igual proporción.

El paladar fue el sitio más frecuente de localización, lo que concuerda con la mayoría de los reportes[8,23].

En cuanto al diagnóstico preoperatorio, se ha descrito la punción con aguja fina (PAAF) para estas lesiones, con una relativa baja sensibilidad, con rangos entre 29 y 67% y una alta especificidad, que va de un 84 a 100%. La PAAF estaría justificada en casos que se trata de descartar una lesión de manejo médico como un linfoma o en pacientes con contraindicación quirúrgica[13,27]. En nuestra revisión, no se describe diagnóstico citológico preoperatorio.

Según estudios histopatológicos, la transformación maligna de los tumores de glándulas salivales puede darse a partir de un tumor benigno, progresar desde un carcinoma de bajo grado, por des-diferenciación y por invasión estromal de un carcinoma *in situ*[28,29]. Encontramos un caso de carcinoma indiferenciado en un adenoma pleomorfo.

Los distintos reportes coinciden en que el manejo de los tumores de glándulas salivales está dado por la cirugía con márgenes adecuados, y en el caso de los malignos, asociado a radioterapia según las características del tumor[10,21,30].

En nuestro centro, los tumores benignos, luego de su extirpación se manejaron con cierre del lecho tumoral mediante rotación de colgajos locales de mucosa oral para cobertura y, en algunos casos, cierre por segunda intención. La evolución fue, en general satisfactoria, con seguimiento de 3 a 14 meses.

En el caso de los tumores malignos, el manejo dependió de las características histológicas.

Tumores como adenocarcinomas bien diferenciados y carcinomas mucoepidermoides de bajo grado de malignidad, se trataron sólo con cirugía. El resto de los tumores malignos recibieron radioterapia postoperatoria. Hubo 2 recidivas, uno de ellas en dos ocasiones.

En base a los hallazgos de este trabajo, podemos deducir que:

- Las lesiones intraorales de GSMe tratadas en el HBLT, son en su mayoría benignas.
- La lesión intraoral benigna no neoplásica de GSMe más frecuente en nuestra serie fue el mucocele.
- El adenoma pleomorfo fue la neoplasia benigna más frecuente y el carcinoma mucoepidermoide el cáncer más encontrado.
- Las lesiones neoplásicas benignas y malignas se encuentran en igual proporción.
- Se debe mantener un seguimiento estricto de los pacientes post operados por adenoma pleomorfo, dado el conocimiento actual sobre posibilidad de malignización y la alta recidiva.

Referencias

1. Zhao YF, Jia J, Jia Y. Complications Associated With Surgical Management of Ranulas. J Oral Maxillofac Surg 2005;63:51-4.
2. Baurmash HD. Submandibular Salivary Stones: Current Management Modalities. J Oral Maxillofac Surg. 2004;62:369-78.
3. Alcure ML, Della Coletta R, Graner E, Di Hipolito O Jr, Lopes MA. Sialolithiasis of minor salivary glands: a clinical and histopathological study. Gen Dent. 2005;53:278-81.
4. Ono Y, Takahashi H, Inagi K, Nakayama M, Okamoto M. Clinical study of benign lesions in the oral cavity. Acta Otolaryngol Suppl. 2002;547:79-84.
5. Yih WY, Kratochvil FJ, Stewart JC. Intraoral minor salivary gland neoplasms: review of 213 cases. J Oral Maxillofac Surg. 2005;63:805-10.
6. Jaber MA. Intraoral minor salivary gland tumors: a review of 75 cases in a Libyan population. Int J Oral Maxillofac Surg. 2006;35:150-4.
7. Buchner A, Merrell PW, Carpenter WM. Relative frequency of intra-oral minor salivary gland tumors: a study of 380 cases from northern California and comparison to reports from other parts of the world. J Oral Pathol Med. 2007;36:207-14.
8. Pires FR, Pringle GA, De Almeida OP, Chen SY. Intraoral minor salivary gland tumors: a clinicopathological study of 546 cases. Oral Oncol. 2007;43:463-70.
9. Copelli C, Bianchi B, Ferrari S, Ferri A, Sesenna E. Malignant tumors of intraoral minor salivary glands. Oral Oncol. 2008;44:658-63.
10. Ávila RE, Samar ME, Camps D, Fernández R, Fernández JE. Tumores de glándulas salivales menores. Estudio retrospectivo de 46 casos. Rev Esp Patol. 2008;41:23-9.
11. Olsen KD, Lewis JE. Carcinoma ex pleomorphic adenoma: a clinicopathologic review. Head Neck 2001;23:705-12.
12. Mücke T, Robitzky LK, Kesting MR, Wagenpfeil S, Holhweg-Majert B, Wolff KD, et al. Advanced malignant minor salivary glands tumors of the oral cavity. Oral Surg Oral Med Oral Pathol Oral Radiol Endod. 2009;108:81-9.
13. Greer RO. Pathology of malignant and premalignant oral epithelial lesions. Otolaryngol Clin North Am. 2006;39:249-75.
14. Andreadis D, Epivatianos A, Poulopoulos A, Nomikos

A, Papazoglous G, Antoniades D, et al. Detection of C-KIT (CD117) molecule in benign and malignant salivary gland tumours. Oral Oncol. 2006;42:57-65.
15. Uro-Coste E. 2009 update in salivary gland tumoral pathology. Ann Pathol. 2009;29:274-85.
16. Monteiro LS, Palmeira C, Bento MJ, Lopes C. DNA content in malignant salivary gland tumours. Oral Dis. 2009;15:295-301.
17. Shi L, Chen XM, Wang L, Zhang L, Chen Z. Expression of Caveolin-1 in Mucoepidermoid Carcinoma of the Salivary Glands: Correlation With Vascular Endothelial Growth Factor, Microvessel Density, and Clinical Outcome. Cancer 2007;109:1523-31.
18. Moreno M, Moreno A, Tomé C. Sentinel lymph node biopsy in adenocarcinoma of minor salivary gland. Oral Oncol. 2008;44:305-8.
19. Loh KS, Barker E, Bruch G, O'Sullivan B, Brown DH, Goldstein DP, et al. Prognostic factors in malignancy of the minor salivary glands. Head Neck 2009;31:58-63.
20. Bell RB, Dierks EJ, Homer L, Potter BE. Management and outcome of patients with malignant salivary gland tumors. J Oral Maxillofac Surg. 2005;63:917-28.
21. Le QT, Birdwell S, Terris DJ, Gabalski EC, Varghese A, Fee W Jr, et al. Postoperative irradiation of minor salivary gland malignancies of the head and neck. Radiother Oncol. 1999;52:165-71.
22. Ladeinde AL, Adeyemo WL, Ogunlewe MO, Ajayi OF, Omitola OG. Salivary gland tumours: a 15-year review at the Dental Centre Lagos University Teaching Hospital. Afr J Med Med Sci. 2007;36:299-304.
23. Wang D, Li Y, He H, Liu L, Wu L, He Z. Intraoral minor salivary gland tumors in a Chinese population: a retrospective study on 737 cases. Oral Surg Oral Med Oral Pathol Oral Radiol Endod. 2007;104:94-100.
24. Gbotolorun OM, Arotiba GT, Effiom OA, Omitola OG. Minor salivary gland tumours in a Nigerian hospital: a retrospective review of 146 cases. Odontostomatol Trop. 2008;31:17-23.
25. Targa-Stramandinoli R, Torres-Pereira C, Piazzetta CM, Giovanini AF, Amenábar JM. Neoplasias de glándulas salivales menores: estudio de 10 años. Acta Otorrinolaringol Esp. 2009;60:199-201.
26. Pons-Vicente O, Almendros-Marqués N, Berini-Aytés L, Gay-Escoda C. Minor salivary gland tumors: A clinicopathological study of 18 cases. Med Oral P Patol Oral Cir Bucal. 2008;13:E582-8.
27. Cohen EG, Patel SG, Lin O, Boyle JO, Kraus DH, Singh B, et al. Fine-Needle Aspiration Biopsy of Salivary Gland lesions in a Selected Patient Population. Arch Otolaryngol Head Neck Surg. 2004;130:773-8.
28. Krahl D, Altenburg A, Zouboulis CC. Reactive hyperplasias, precancerous and malignant lesions of the oral mucosa. J Dtsch Dermatol Ges. 2008;6:217-32.
29. Cheuk W, Chan JK. Advances in salivary gland pathology. Histopathology 2007;51:1-20.
30. Rinaldo A, Shaha AR, Pellitteri PK, Bradley PJ, Ferlito A. Management of malignant sublingual salivary gland tumors. Oral Oncology 2004;40:2-5.

Rev. Chilena de Cirugía. Vol 64 - Nº 4, Agosto 2012; pág. 341-345

ARTÍCULO DE INVESTIGACIÓN

Adrenalectomía laparoscópica en patología benigna*

Drs. GADA HOUSARI M.[1], JOAQUÍN PÉREZ DE O.[1], MARIANA GONZÁLEZ Z.[1], LUCÍA LATORRE M.[1], LAURA TORTOLERO G.[1], ALFONSO SANJUANBENITO D.[1], EDUARDO LOBO M.[1]

[1] Departamento de Cirugía General y Digestivo. Hospital Universitario Ramón y Cajal. Madrid, España.

Abstract

Laparoscopic adrenalectomy in benign disease

Introduction: Nowadays the laparoscopic approach is the procedure of choice in adrenal diseases, except malignant adrenal tumors. **Methods:** A descriptive and retrospective study of the first 55 cases of laparoscopic adrenalectomy performed in our hospital between 1998 and 2011, we reviewed the short and long term results. **Results:** We had one case of conversion to open surgery in a patient with accidental section of the right renal vein. One case of reoperation due to hepatic injury. One case of postoperative mortality in a 71 year old woman with high anesthetic risk operated for Cushing´s syndrome. Other complications were a case of hydropneumothorax and three cases of abdominal wall hematoma in site of laparoscopic trocar. In the follow up at 45 months all the patients remain asymptomatic, except one with ectopic Cushing´s syndrome due to bronchial carcinoid. **Conclusions:** Laparoscopic adrenalectomy has good results and is an easily reproducible procedure, but must be performed by expert laparoscopic surgeons with a good knowledge of adrenal anatomy and experience in open surgery which allow them to solve the complications that may arise during the laparoscopic procedure.

Key words: Laparoscopic adrenalectomy, adrenal tumors, laparoscopic surgery.

Resumen

Introducción: Al día de hoy el abordaje laparoscópico es el procedimiento de elección en la mayoría de lesiones que asientan sobre la glándula suprarrenal, a excepción del tumor maligno suprarrenal. **Material y Métodos:** Estudio descriptivo y retrospectivo de los 55 primeros casos de adrenalectomía laparoscópica realizados en nuestro centro en el período comprendido entre 1998 y 2011, evaluando los resultados a corto y largo plazo. **Resultados:** Hubo un caso de conversión a cirugía abierta (1,8%) en un paciente con sección accidental de la vena renal derecha. Un caso de reintervención por laceración hepática que pasó inadvertida durante la cirugía. Un caso de mortalidad en el postoperatorio inmediato por parada cardiorrespiratoria en una paciente de 71 años con riesgo anestésico ASA III, intervenida por síndrome de Cushing. Otras complica-

*Recibido el 27 de noviembre de 2011 y aceptado para publicación el 26 de enero de 2012.

Los autores no declaran conflictos de interés.

Correspondencia: Dra. Gada Housari M.
C/Buenos Aires Nº 5. 1º 2. 28822 Coslada, Madrid, España.
ghada_housari@yahoo.es

ciones menores fueron un caso de hidroneumotórax y 3 casos de hematoma parietal en el trayecto del trocar. Se consiguió el control de la enfermedad de base después de un seguimiento medio de 45 meses en todos los casos menos en un paciente con síndrome de Cushing ectópico por un carcinoide bronquial. **Conclusiones:** La adrenalectomía laparoscópica es una técnica con buenos resultados y fácilmente reproducible, pero ha de ser realizada por cirujanos laparoscopistas expertos con un buen conocimiento de la anatomía de las glándulas suprarrenales y con experiencia en la cirugía abierta que les permita resolver las complicaciones que puedan surgir durante el procedimiento laparoscópico.

Palabras clave: Adrenalectomía laparoscópica, tumores suprarrenales, cirugía laparoscópica.

Introducción

Desde hace años la adrenalectomía laparoscópica se considera la mejor vía de abordaje para la mayoría de lesiones que asientan sobre la glándula suprarrenal a excepción del tumor maligno suprarrenal que sigue siendo una contraindicación absoluta.

Este procedimiento ha demostrado ventajas frente a la clásica cirugía abierta en cuanto a mínima incisión, reducción del tiempo de hospitalización, disminución del dolor postoperatorio y de la morbilidad, buen control y accesibilidad a los pedículos vasculares. Sin embargo, este procedimiento requiere una curva de aprendizaje y ha de ser realizado por cirujanos laparoscopistas expertos.

Nuestro objetivo es evaluar los resultados a corto y largo plazo de las primeras 55 suprarrenalectomías laparoscópicas realizadas en nuestro centro.

Material y Método

Estudio retrospectivo, transversal y descriptivo de una serie de 55 casos de adrenalectomía laparoscópica intervenidos en el período comprendido entre 1998 y 2011 en el Hospital Universitario Ramón y Cajal (Madrid).

Para el estudio estadístico se utilizó el programa informático SPSS 11,5 para Windows. Las variables cuantitativas gaussianas fueron definidas por media e intervalo de valores, utilizando la mediana en variables que no seguían una distribución normal. Las variables cualitativas fueron definidas por porcentajes y número de casos.

Resultados

Las características de los pacientes aparecen recogidas en la Tabla 1. En nuestra serie se observa un predominio del sexo femenino y una edad media de 51 años. La proporción de suprarrenalectomías derechas e izquierdas es semejante con un ligero predominio del lado izquierdo, siendo la suprarrenalectomía bilateral realizada en sólo 2 casos.

La forma de presentación más frecuente fue el hallazgo incidental en pruebas de imagen realizadas por otro motivo en 21 casos, seguido de los pacientes diagnosticados durante el estudio de hipertensión arterial en 17 casos (Tabla 2).

En todos los pacientes se realizó un análisis hormonal completo que incluía el estudio de catecolaminas, metanefrinas y cortisol libre en orina de 24 h; así como, el potasio, la renina y aldosteronas séricas. En función de las características de la tumoración se realizaron otros estudios hormonales complementarios.

La prueba de imagen más empleada en nuestros pacientes fue la tomografía computarizada (TC) abdominal en 43 (78%) seguido de la resonancia magnética nuclear (RMN) en 20 (36%), ambas pruebas permitieron visualizar la lesión suprarrenal en todos los casos. Se realizó una ecografía abdominal en 11 (20%) pacientes permitiendo el diagnóstico en 6 de ellos, y una gammagrafía en otros 11 siendo positiva la captación en la glándula suprarrenal en 7 de ellos. En el seguimiento de un paciente intervenido de cáncer de pulmón se realizó una tomografía con emisión de positrones (PET) con captación positiva en la glándula suprarrenal, siendo este el único caso en nuestra serie intervenido por metástasis suprarrenal.

Las etiologías más frecuentes en nuestra serie con igual porcentaje fueron la enfermedad de Cushing y el tumor no funcionante suprarrenal en un 27% cada uno, seguido del hiperaldosteronismo en el 25% (Figura 1).

Las variables quirúrgicas aparecen recogidas en la Tabla 3. La vía de abordaje más empleada fue la transperitoneal lateral en 50 casos, siendo los otros 5 realizados por vía transperitoneal anterior. Los procedimientos bilaterales fueron realizados por vía transperitoneal lateral con cambio de posición.

El tiempo medio fue de 142 minutos, incluyendo el tiempo desde la inducción anestésica hasta la salida del paciente del quirófano. Este tiempo era algo superior en las suprarrenalectomías izquierdas con 144 minutos con respecto a las derechas con 121 minutos.

Con cirugía abdominal previa había 18 pacientes, una paciente había sido intervenida hacía años de ganglioneuroma suprarrenal derecho mediante lumbotomía siendo reintervenida por recidiva de la

Tabla 1. Características de los pacientes

Características de los pacientes	
Número de pacientes, n	55
Mujeres / Varones, n (%)	39 (71) / 16 (29)
Edad (años), media (intervalo)	51,6 (16-80)
Localización, n (%)	
Adrenal derecha	24 (43,5)
Adrenal izquierda	29 (53)
Bilateral	2 (3,5)
Tamaño tumoral (cm), media (intervalo)	3,6 (0,9-12)

Tabla 2. Formas de presentación

Formas de presentación	n (%)
Hallazgo casual	21 (38)
Estudio por hipertensión arterial	17 (31)
Manifestaciones del síndrome de Cushing	8 (14,5)
Hallazgo analítico de hipopotasemia	3 (5,5)
HTA, cefalea, palpitaciones y nerviosismo	3 (5,5)
Seguimiento de ganglioneuroma intervenido previamente con recidiva	1 (1,8)
Seguimiento de cáncer de pulmón	1 (1,8)
Estudio de MEN tipo I	1 (1,8)

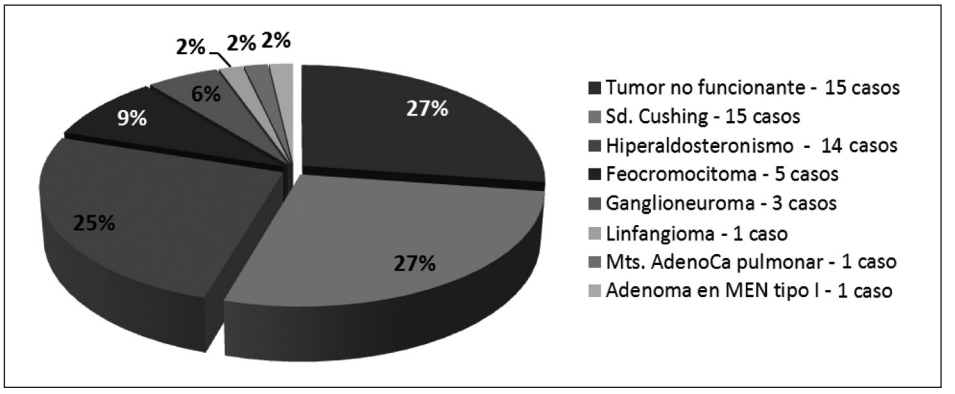

Figura 1. Etiología.

Tabla 3. Variables quirúrgicas

Variables quirúrgicas	
Intervenciones realizadas por el mismo cirujano, n (%)	47 (85)
Vía acceso, n (%)	
Transperitoneal lateral	50 (91)
Transperitoneal anterior	5 (9)
Tiempo (minutos)*, media (intervalo)	142 (55-250)
Derecha	121
Izquierda	144
Bilaterales	245
Utilización de drenajes**, n (%)	5 (9)
Cirugía abdominal previa, n (%)	18 (33)
Cirugía ginecológica	8
Apendicectomía	5
Nefrectomía derecha	1
Colecistectomía***	3
Adrenalectomía derecha abierta en paciente con ganglioneuroma	1
Cirugía asociada en mismo acto quirúrgico, n (%): colecistectomía + adrenalectomía derecha	1 (1,8)
Estancia hospitalaria (días), media (intervalo)	4,5 (1-9)

*Incluido el tiempo desde la inducción anestésica hasta la salida del paciente del quirófano. **Retirados en las primeras 48 h de la intervención. ***En dos se realizó adrenalectomía derecha.

lesión. En todos ellos la cirugía supuso un mayor tiempo quirúrgico por el cuadro adherencial pero no hubo necesidad de reconvertir a cirugía abierta en ningún caso. En un paciente se realizó en el mismo acto quirúrgico adrenalectomía derecha y colecistectomía.

La media del tamaño de los tumores extirpados fue de 3,6 cm, siendo el tumor más grande extirpado de 12 cm en un caso de ganglioneuroma suprarrenal.

Las complicaciones intraoperatorias y postoperatorias aparecen reflejadas en la Tabla 4. En nuestra serie sólo hubo un caso de conversión a cirugía abierta (1,8%) en un paciente con sección accidental de la vena renal derecha al confundirla con la vena suprarrenal principal que era afluente de esta, posteriormente se reimplantó sin complicaciones. Se reintervino un paciente con suprarrenalectomía bilateral por síndrome de Cushing severo con una laceración hepática que pasó inadvertida durante la cirugía y que precisó la transfusión de 8 concentrados de hematíes, este mismo paciente presentó al mes de la intervención una rotura esplénica espontánea, probablemente debidas ambas lesiones a la inherente fragilidad tisular

Tabla 4. Complicaciones quirúrgicas

Complicaciones	n (%)
Intraoperatorias	1 (1,8)
Lesión venal renal derecha	
Postoperatorias	
Hidroneumotórax	1 (1,8)
Hematoma parietal en trayecto de trocar	3 (5,5)
Hemoperitoneo por laceración hepática	1 (1,8)
Necesidad de transfusión sanguínea	2 (3,5)

de su enfermedad. Otro paciente se transfundió por un hematoma parietal que precisó 4 concentrados de hematíes.

La mortalidad fue del 1,8%, falleció una paciente de 71 años con riesgo anestésico ASA III y cirrosis hepática con hipertensión portal intervenida por síndrome de Cushing que, a las 48 h de la intervención, sufrió una parada cardiorrespiratoria por infarto agudo de miocardio.

La estancia media hospitalaria fue de 4,5 días, observándose una disminución del tiempo de hospitalización en los últimos años dándose el alta habitualmente a las 24 h de la intervención.

Por último, se consiguió el control de la enfermedad de base después de un seguimiento medio de 45 meses en todos los casos menos en un paciente con síndrome de Cushing ectópico debido a la secreción de corticotropina ectópica por un carcinoide bronquial.

Discusión

Estamos de acuerdo con la literatura existente en el momento actual en que la vía laparoscópica es un procedimiento seguro y eficaz en el tratamiento de las tumoraciones benignas de la glándula suprarrenal, siendo al día de hoy el tratamiento de elección[1-4]. Esta técnica supone ventajas en cuanto a mínima incisión, menor tiempo de hospitalización, menor dolor postoperatorio y disminución de la morbilidad.

En nuestra opinión la adrenalectomía laparoscópica es una técnica fácilmente reproducible pero que requiere una curva de aprendizaje y ha de ser realizada por cirujanos laparoscopistas expertos con un buen conocimiento de la anatomía de las glándulas suprarrenales y con experiencia en la cirugía abierta que les permita resolver las complicaciones que puedan surgir durante el procedimiento laparoscópico. Este fue el caso de nuestro paciente en que se seccionó de forma accidental la vena renal derecha y que tras la conversión se pudo reimplantar sin complicaciones ni suponer mayor morbilidad para el paciente.

Con el paso de los años y la mayor experiencia en dicha técnica, hemos observado en nuestra serie una disminución del tiempo operatorio siendo de aproximadamente 60 minutos en los últimos años, así como, una disminución de la estancia hospitalaria dándose el alta habitualmente al día siguiente de la intervención en pacientes con incidentaloma, hiperaldosteronismo y precushing.

Muchos autores coinciden en que es un procedimiento seguro para la resección de metástasis suprarrenales con resultados similares en cuanto a márgenes de resección y recidiva local[1,5], siendo así en el único caso de nuestra serie.

Actualmente, el tamaño no supone "per se" una limitación para la cirugía laparoscópica suprarrenal. El máximo de la tumoración resecada en nuestra serie fue de 12 cm realizándose sin mayores dificultades salvo una mayor incisión para la extracción de la pieza, en nuestra opinión al igual que en otras series publicadas, actualmente el tamaño no supone una limitación importante para la cirugía laparoscópica suprarrenal[1,6,7].

En cuanto a la vía de abordaje, nosotros realizamos en la mayoría de los casos la vía transperitoneal lateral lo que permite un fácil acceso a las estructuras vasculares y una visión completa de la cavidad abdominal[1,2,8-10], aunque la vía de acceso depende de la experiencia personal de cada cirujano.

Para concluir, opinamos que la suprarrenalectomía laparoscópica es el procedimiento de elección en la patología suprarrenal a excepción de los tumores malignos, y dada la literatura actual consideramos que puede ser una buena opción en el manejo de las metástasis suprarrenales.

Referencias

1. Álvarez D, Tuzón A, Meseguer M, Sebastián C, Galeano J, Ponce JL. Adrenalectomía laparoscópica: análisis de una serie de 100 casos. Cir Esp. 2010;87:39-44.
2. Ruiz J, Pérez J, Alonso N, Díez M, Rojo R, Collado MV, y cols. Adrenalectomía laparoscópica. Cir Esp. 2007;82:161-5.
3. Fernández-Cruz L, Benarroch G, Torres E, Astudillo E, Saenz A, Taura P. Laparoscopic approach to the adrenal tumors. J Laparoendosc Surg. 1993;3:541-6.
4. Jacobs JK, Goldstein RE, Geer RJ. Laparoscopic adrenalectomy. A new standard of care. Ann Surg. 225:495-502.
5. Strong VE, Angelica MD, Tang L, Prete F, Gönen M, Coit D, et al. Laparoscopic adrenalectomy for isolated adrenal metastasis. Ann Surg Oncol. 2007;14:3288-9.
6. Zografos GN, Farfaras A, Vasiliadis G, Pappa T, Aggeli

C, Vasilatou E, et al. Laparoscopic resection of large adrenal tumors. JSLS. 2010;14:364-8.
7. Maestroni U, Ziglioli F, Dinale F, Ferretti S, Frattini A, Cortellini P. Is laparoscopy contraindicated in giant adrenal masses? Surg Laparosc Endosc Percutan Tech. 2010;20:288-90.
8. Gagner M, Pomp A, Heniford BT, Pharand P, Lacroix A. Laparoscopic adrenalectomy: lessons learned from 100 consecutive procedures. Ann Surg. 1997;226:238-46.
9. Plaggemars JH, Targarona ME, Van Couwelaar G, D´Ambra M, García A, Rebasa P, y cols. ¿Qué ha cambiado en la adrenalectomía? De la cirugía abierta a la laparoscópica. Surgery 2005;77:132-8.
10. Smith CD, Weber CJ, Amerson JR. Laparoscopic adrenalectomy: new gold standard. World J Surg. 1999;23:389-96.

Rev. Chilena de Cirugía. Vol 64 - Nº 4, Agosto 2012; pág. 346-351

ARTÍCULO DE INVESTIGACIÓN

Resultados del tratamiento de la hidatidosis pulmonar complicada y no complicada*

Drs. JAIME JANS B.[1], PABLO BÓRQUEZ M.[1], ANDRÉS MARAMBIO G.[2], PAULA MANOLI S.[3], Ints. ALEJANDRO HOLLSTEIN G.[4], PABLO ZARGES T.[4]

[1] Servicio de Cirugía Hospital Base de Osorno. Campo Clínico Osorno. Facultad de Medicina Universidad Austral de Chile.
[2] Servicio de Cirugía Hospital Luis Tisné Brousse, Santiago.
[3] Médico Etapa de Destinación y Formación. Hospital Río Negro. Servicio Salud Osorno.
[4] Interno de Medicina. Campo Clínico Osorno. Facultad de Medicina Universidad Austral de Chile.

Abstract

Treatment results of complicated and uncomplicated pulmonary hydatidosis

Introduction: Hydatidosis is an endemic disease in our country caused by the cestode *Echinococcus granulosus*. The lung is the second most affected organ in humans. **Objective:** To review the results of surgical treatment of pulmonary hydatidosis in Hospital Base Osorno and analyze its presentation, surgical treatment and results of complicated and uncomplicated forms. **Material and Methods:** Retrospective case series of patients with pulmonary hydatidosis operated at the Surgery Department of Hospital Base Osorno between january 2001 and may 2011. **Results:** We reviewed data from 27 patients (21 men and 6 women) with 39 pulmonary hydatid cysts in total. The average age was 35 ± 16.2. The average number of cysts per patient was 1.4 ± 0.6. Four patients (15%) had bilateral disease. Fifteen patients (55.5%) had complicated cysts and 12 (44.5%) had uncomplicated cysts. Fever and cough were significantly more frequent in patients with complicated cysts ($p < 0.05$). Twenty nine pericystectomies with capitonaje were performed, 9 without capitonaje and one right lower lobectomy. There were no significant differences in morbidity and mortality between groups. **Discussion:** Pulmonary hydatidosis has a low frequency of occurrence, debuting mainly in young patients. Their complicated forms differ in some aspects of their presentation with uncomplicated cysts; however, in our series there were no differences in postoperative results.

Key words: Pulmonary hydatidosis, complicated cysts, surgical treatment.

Resumen

Introducción: La hidatidosis es una enfermedad endémica en nuestro país, producida por el céstodo *Echinococcus granulosus*. El pulmón es el segundo órgano más afectado en el humano. **Objetivo:** Revisar los resultados del tratamiento quirúrgico de la hidatidosis pulmonar en el Hospital Base Osorno y analizar su presentación, tratamiento quirúrgico y resultados de sus formas complicada y no complicada. **Material y**

*Recibido el 11 de julio de 2011 y aceptado para publicación el 23 de enero de 2012.

Los autores no declaran conflictos de interés.

Correspondencia: Dr. Jaime Jans Báez.
Arturo Prat 778, Río Negro, Chile.
jaimejans@gmail.com

Métodos: Serie de casos retrospectiva de pacientes con hidatidosis pulmonar intervenidos en el Servicio de Cirugía del Hospital Base Osorno entre enero de 2001 y mayo de 2011. **Resultados:** Se revisaron los datos de 27 pacientes (21 hombres y 6 mujeres) con 39 quistes hidatídicos pulmonares en total. El promedio de edad fue 35 ± 16,2 años. El promedio de quistes por paciente fue de 1,4 ± 0,6. Cuatro pacientes (15%) presentaron enfermedad bilateral. Quince pacientes (55,5%) presentaron quistes complicados y 12 (44,5%) no complicados. La fiebre y la tos fueron significativamente más frecuentes en los pacientes con quistes complicados ($p < 0,05$). Se realizaron 29 periquistectomías asociadas a capitonaje, 9 sin capitonaje y una lobectomía inferior derecha. No hubo diferencias significativas en cuanto a morbilidad ni mortalidad entre los grupos. **Discusión:** La hidatidosis pulmonar tiene una baja frecuencia de presentación, debutando principalmente en pacientes jóvenes. Sus formas complicadas difieren en algunos aspectos de su presentación con los quistes no complicados, sin embargo, en nuestra serie no se encontraron diferencias en los resultados postoperatorios.

Palabras clave: Hidatidosis pulmonar, quistes complicados, tratamiento quirúrgico.

Introducción

La hidatidosis es una zoonosis de distribución mundial producida por céstodos del género *Echinococcus*. Afecta principalmente regiones agrícolas y ganaderas[1]. Es una enfermedad endémica en la región del Mediterráneo, Sudamérica, Australia, Nueva Zelandia, Medio Oriente, Alaska y Canadá[2]. Las mayores incidencias reportadas en Sudamérica corresponden a Argentina, Chile, Uruguay y Brasil[1]. Se reconocen cuatro especies patógenas para el hombre: *E. granulosus, E. multilocularis, E. oligarthus* y *E. Vogeli*. La primera causa la equinocosis quística o hidatidosis y es la única especie identificada en Chile[3], salvo 2 casos de *E. multilocularis*, causantes de la hidatidosis alveolar, reportados en 1984 y 2004[4]. El hombre es un huésped intermediario accidental, infectado al ingerir huevos fértiles en alimentos contaminados con heces de perros.

En Chile es una enfermedad de notificación obligatoria a partir del 2000. La tasa de incidencia promedio para los años 2001-2005 fue de 2,2/100.000 habitantes, siendo las regiones de mayor incidencia Aysén (38,2/100.000), Magallanes (9,2/100.000) y Coquimbo (5/100.000). La incidencia para la Región de los Lagos en dicho período fue 4/100.000[5].

Los sitios habitualmente infectados son el hígado (50-70%) y pulmón (20-40%), siendo otras localizaciones inhabituales (10%)[6,7].

El tratamiento de la hidatidosis pulmonar es quirúrgico y consiste en la erradicación de los quistes, la corrección de los efectos de la presencia del quiste en el órgano (periquística y cavidad residual) y tratar las complicaciones que el quiste ha provocado en su evolución (fístulas bronquiales y siembra pleural). El tratamiento médico está reservado para quistes múltiples, únicos univesiculares < de 5 cm, pacientes de alto riesgo quirúrgico o inoperables y como quimio profilaxis pre y postoperatoria[3-8].

El objetivo de este trabajo es analizar los resultados del tratamiento quirúrgico de la hidatidosis pulmonar en el Servicio de Cirugía del Hospital Base de Osorno y analizar la presentación y resultados en los pacientes con hidatidosis pulmonar complicada y no complicada.

Material y Método

Se revisó una serie de casos retrospectiva de todos los pacientes operados con diagnóstico de hidatidosis pulmonar con confirmación histopatológica en el Hospital Base Osorno, entre enero de 2001 y mayo de 2011. Se intervinieron 27 pacientes con un total de 39 quistes. Los datos fueron recolectados de los registros de intervenciones quirúrgicas de pabellón, los registros de biopsias del Servicio de Anatomía Patológica y de la revisión de fichas clínicas.

Se evaluaron las variables sexo, edad, procedencia (rural o urbana), síntomas y signos al diagnóstico, estudio de laboratorio (hemograma, serología para hidatidosis) e imagenológico (radiografía de tórax, tomografía computada (TC) de tórax), localización y número de quistes, tipo de cirugía realizada, número de días con pleurostomía, tiempo de hospitalización post operatoria, complicaciones y recidiva. El seguimiento promedio fue de 42,5 ± 21 meses con un rango entre 4 y 60 meses.

Se analizaron las características de presentación de los quistes hidatídicos complicados y los no complicados, así como los resultados quirúrgicos en cuanto a tiempo con pleurostomía, tiempo de hospitalización y complicaciones. Se consideraron quistes hidatídicos complicados aquellos con evidencia de rotura contenida o comunicada a la cavidad pleural o al árbol bronquial, con o sin evidencias de infección.

Los datos fueron procesados en Microsoft Office Excel 2007. Para el análisis estadístico se utilizó el programa Statgraphics plus 5.1. Se consideró estadísticamente significativo un nivel de confianza del 95% con un valor $p < 0,05$. Se utilizó Test de Student para la comparación de proporciones y χ^2 para comparación de medias.

Resultados

Entre enero de 2001 y mayo de 2011 fueron intervenidos 27 pacientes con un total de 39 quistes hidatídicos pulmonares, 21 (77,7%) pacientes de sexo masculino y 6 (23%) de sexo femenino. El promedio de edad fue de 35 ± 16,2 años, con un rango entre 15 y 66 años. Quince pacientes (55,5%) tenían procedencia rural. Un paciente tenía antecedente quirúrgico de hidatidosis pulmonar y 3 pacientes de hidatidosis hepática. Se evidenció hidatidosis hepática concomitante en 9 pacientes (33,3%). Diez presentaron quistes múltiples (37%). Cuatro presentaron enfermedad bilateral (15%). El promedio de quistes por paciente fue de 1,4 ± 0,6 (rango entre 1 y 3). Tabla 1. Los lóbulos más afectados fueron el lóbulo inferior derecho y el lóbulo inferior izquierdo con 16 (45,7%) y 8 (22,9%) quistes, respectivamente. Tabla 2. Los síntomas de presentación más comunes fueron la tos y el dolor torácico con 74,1 y 48,1%, respectivamente. Tabla 3.

Se solicitó serología para hidatidosis (Test de ELISA IgG) a 14 pacientes (51,8%), siendo positiva en 6 casos (5 complicados) y negativa en 8 casos (3 complicados). No se solicitó inmunoelectroforesis con detección de arco 5º (DD5). A todos los pacientes se les realizó hemograma presentando eosinofilia (eosinófilos > 4%) 8 pacientes (29,6%).

Todos los pacientes fueron estudiados con radiografía de tórax. Entre el 2004 y el 2006 se solicitó TC de tórax sólo a los casos en que la radiografía no era concluyente, luego se solicitó a todos los pacientes como parte del estudio pre operatorio.

Observamos 15 (55,5%) pacientes con quistes hidatídicos pulmonares complicados al momento de la cirugía, definidos como aquellos con evidencia de rotura contenida o comunicada a la cavidad pleural o al árbol bronquial, con o sin evidencias infección. Seis de los 15 pacientes presentaron vómica (40%). Al comparar el perfil de los pacientes con hidatidosis pulmonar complicada y no complicada, sólo se encontraron diferencias estadísticamente significativas en relación a la presencia de tos y fiebre ($p < 0,05$). Tabla 4.

Todos los pacientes fueron abordados por toracotomía postero lateral y protección de la cavidad pleural con compresas embebidas en solución fisiológica al 0,9%. En los casos de quistes bilaterales se abordó primero el complicado o el más grande, en intervenciones separadas. Se realizaron 29 periquistectomías asociadas a capitonaje (en 20 pacientes), 9 periquistectomías sin capitonaje (en 6 pacientes) y una lobectomía inferior derecha realizada por el compromiso del parénquima pulmonar secundario a un quiste complicado. Tabla 5. Se encontró registro del uso de Albendazol perioperatorio en 8 pacientes

Tabla 1. Características generales de pacientes analizados

Características	n = 27
Edad (años)	35 ± 16,2
Sexo (H/M)	21 / 6
Ruralidad (n/%)	15 / 55,5%
Quistes por paciente (n)	1,4 ± 0,6
Enfermedad bilateral (n/%)	4 / 15%
Hidatidosis hepática concomitante (%)	9 / 33%
Antecedente de cirugía de hidatidosis pulmonar	1 / 3,7%
Antecedente de cirugía de hidatidosis hepática	3 / 11,1%

Tabla 2. Distribución de quistes hidatídicos según lóbulo pulmonar comprometido

Lóbulo pulmonar	n	%
Superior derecho	6,0	15,4
Inferior derecho	16,0	41,0
Medio	2,0	5,1
Superior izquierdo	7,0	17,9
Inferior izquierdo	8,0	20,5
Total	39,0	100,0

Tabla 3. Manifestaciones clínicas de pacientes con hidatidosis pulmonar intervenidos. (Hubo pacientes con más de un síntoma y/o signos)

Síntomas y signos	n	%
Tos	20,0	74,1
Dolor torácico	13,0	48,1
Fiebre	9,0	33,3
Compromiso del estado general	9,0	33,3
Disnea	9,0	33,3
Vómica	6,0	22,2
Hemoptisis	5,0	18,5
Desgarro hemoptoico	4,0	14,8
Asintomático	1,0	3,7

Tabla 4. Perfil de pacientes con quistes hidatídicos pulmonares complicados y no complicados

Variable	Hidatidosis complicada (n = 15)	Hidatidosis no complicada (n = 12)	p-valor IC 95%
Edad (media y ds)	38,0 ± 14,6	31,5 ± 17,6	0,15
Masculinos n (%)	12 (80%)	9 (75%)	0,37
Ruralidad	8 (53,3%)	7 (58,3%)	0,60
Múltiples	6 (40%)	4 (33,3%)	0,36
Bilaterales	1 (6,7%)	3 (25%)	0,90
Tos	13 (86,7%)	7 (58,3%)	0,04
Dolor torácico	7 (46,7%)	7 (58,3%)	0,72
Fiebre	8 (53,3%)	1 (8,3%)	0,006
CEG	7 (46,7%)	2 (16,7%)	0,05
Disnea	5 (33,3%)	4 (33,3%)	0,50
Hemoptisis	4 (26,7%)	1 (8,3%)	0,11
Desgarro hemoptoico	3 (20%)	1 (8,3%)	0,19
Empiema pleural	1 (6,7%)	0 (0%)	0,18
Leucocitosis	9 (60%)	5 (41,7%)	0,17
Eosinofilia	6 (40%)	2 (16,7%)	0,09

ds: desviación estándar. CEG: compromiso de estado general.

Tabla 5. Resumen de procedimientos quirúrgicos

Procedimiento quirúrgico	n pacientes	n quistes
Periquistectomía con capitonaje	20	29
Periquistectomía sin capitonaje	6	9
Lobectomía inferior derecha	1	1
Total	27	39

(4 complicados y 4 no complicados) por un tiempo promedio de 24,2 ± 6,7 días, en dosis de 5-10 mg/kg día.

El 90% de los pacientes estuvo con pleurostomía por al menos 11 días (media 9, rango entre 2 y 59). El 90% estuvo hospitalizado por al menos 15 días (media 11,4; rango entre 4 y 63).

Tres (11,1%) pacientes presentaron complicaciones postoperatorias: una en el grupo de quistes complicados (fístula bronco pleural definida como la filtración aérea por la pleurostomía persistente por más de 5 días) y 2 en el grupo de quistes no complicados (una fístula bronco pleural y una neumonía). Una de las fístulas se manejó en forma conservadora con pleurostomía por 27 días y la otra, fue manejada quirúrgicamente realizándose toracotomía exploradora y cierre directo de las filtraciones bronquiales. No hubo diferencias estadísticamente significativas entre los pacientes con quistes complicados y no complicados en cuanto a complicaciones postoperatorias (6,7% vs 16,7%; p = 0,79), días con pleurostomía (8 ± 5,7 vs 10,3 ± 15,4; p = 0,68) ni días de hospitalización postoperatoria (10,8 ± 5,1 vs 12,1 ± 16,2; p = 0,60).

El primer control se realizó dentro del primer mes posterior al alta, el segundo entre los 3 y 6 meses siguientes y luego anualmente, con radiografía de tórax y con TC de tórax en los casos en los que se sospechó recidiva. El seguimiento promedio fue de 42,5 ± 21 meses (rango entre 4 y 60 meses). Se encontraron 2 pacientes (7,4%) con recidivas de quistes pulmonares, uno había sido tratado con periquistectomía más capitonaje y el otro sin capitonaje. Ambos habían sido intervenidos por quistes no complicados.

Discusión

La hidatidosis es una zoonosis de distribución mundial, conocida desde los tiempos de Hipócrates (430 a. de C.). En Chile constituye una enfermedad endémica, y su tasa de incidencia no ha variado desde el año 1992 (2 a 2,5 casos/100.000 habitantes)[9].

Observamos un predominio de ruralidad y de afectación del sexo masculino, con una edad de

presentación promedio de 35 años, lo que es concordante con lo reportado en otras series nacionales e internacionales[10-13]. La proporción de enfermedad bilateral fluctúa entre 4,9 y 30% siendo los lóbulos inferiores los más afectados con cifras próximas a 60%[1,2,10,14]. La hidatidosis hepática contemporánea alcanza hasta el 60%[1].

La clínica suele ser inespecífica. Los síntomas más frecuentes son la tos y el dolor torácico, siendo la hidatidosis un hallazgo en estudios imagenológicos[2,10,14].

El diagnóstico de sospecha es a través de imágenes, apoyado en antecedentes epidemiológicos y serológicos. La radiografía de tórax asociada a la clínica permite el diagnóstico certero en hasta el 95% de los casos[2], sin embargo, los avances en la TC y su capacidad de caracterización la han hecho parte habitual del estudio preoperatorio. En nuestra serie la TC de tórax comenzó a utilizarse a partir de 2004, en forma seleccionada debido a su baja disponibilidad, y a partir de 2007 se convirtió en parte rutinaria del estudio preoperatorio.

El diagnóstico inmunológico específico es de gran utilidad. La inmunoelectroforesis con detección de arco 5º (DD5) tiene elevada especificidad (98%) pero baja sensibilidad (< 60%) por lo que su negatividad no descarta el diagnóstico. La detección de IgG e IgE mediante ELISA posee una sensibilidad y especificidad aproximadas de 86 y 93%. El *western blot*, aumenta la especificidad a 96%. El inmuno diagnóstico es de gran utilidad frente a imágenes sospechosas o frente al diagnóstico diferencial de una lesión tumoral. Es importante tener presente que las reacciones serológicas se negativizan en 1 ó 4 años post cirugía cuando no hay recidiva[3]. En nuestro centro no realizamos DD5, y en el estudio vimos que la solicitud de serología (Test de ELISA IgG) no fue rutinaria, siendo su rendimiento menor al reportado en otras series, con sólo 6 de 14 casos positivos.

La proporción de pacientes con quistes hidatídicos complicados, varía en las distintas series hasta cerca del 80%[10]. En nuestra serie 15 pacientes (55,5%) se presentaron con quistes complicados y al analizar su perfil de presentación observamos que la presencia de fiebre y tos fueron estadísticamente más frecuentes que en los quistes no complicados. Kuzuku y cols, en una serie de 67 pacientes, 33 de ellos con quistes pulmonares complicados encontraron que la hemoptisis, el desgarro y la fiebre eran significativamente más frecuentes y concluyeron que los quistes complicados tienen mayor incidencia de complicaciones pre y postoperatorias requiriendo mayores tiempos de hospitalización que los quistes no complicados, enfatizando la importancia de la cirugía precoz ante el diagnóstico de hidatidosis pulmonar[13]. En nuestra serie, si bien en valores absolutos, los quistes complicados presentaron más complicaciones postoperatorias, días con pleurostomía y días de hospitalización post operatoria, en el análisis comparativo no hubo diferencias estadísticamente significativas ($p > 0,05$), probablemente asociado al pequeño número de casos.

Existe consenso en que la cirugía con preservación de parénquima pulmonar es la elección, reservándose las resecciones pulmonares para aquellos casos en los que el tejido adyacente se encuentra seriamente dañado o infectado o cuando las aéreas de atelectasias son presumiblemente irrecuperables[14]. En nuestra serie sólo identificamos una lobectomía inferior realizada por la gran destrucción del parénquima pulmonar subyacente. La periquistectomía con capitonaje fue la técnica más usada. La real importancia con respecto a la necesidad del uso del capitonaje no está del todo aclarada. Kavukcu y cols, no encontraron diferencias en relación a las complicaciones postoperatorias[14]. Turna y cols, concluyeron que el capitonaje no aportaba ventajas a los resultados, sin evidenciar diferencias en cuanto a complicaciones postoperatorias y recurrencia, siempre y cuando se realizara el cierre directo de las comunicaciones bronquiales de la cavidad residua[15]. Opuesto a esto Bilgin y cols, concluyeron que el capitonaje no debía ser abandonado, dado su facilidad técnica y la baja tasa de complicaciones asociadas[16]. Nosotros evaluamos los resultados en relación al procedimiento quirúrgico, comparando los pacientes con periquistectomía más capitonaje y los sin capitonaje (20 y 6 pacientes, respectivamente). Encontramos diferencias significativas en relación a las complicaciones postoperatorias (5% vs 33,3%; $p = 0,02$), pero no hubo diferencias significativas en cuanto a días con pleurostomía ($7,3 \pm 5,1$ vs $15,83 \pm 21,32$; $p = 0,18$) ni días de hospitalización postoperatoria ($8,9 \pm 4,9$ vs $20,5 \pm 20,9$; $p = 0,11$), de nuevo posiblemente asociado al pequeño número de casos.

Por último, en relación al tratamiento médico, el Albendazol ha demostrado resultados promisorios. Sus principales indicaciones son la hidatidosis múltiple, pacientes de alto riesgo quirúrgico o inoperables, hidatidosis ósea, y como quimioprofilaxis pre y postoperatoria. Para tratamiento se recomiendan 3 a 6 ciclos de 4 a 6 semanas y como quimioprofilaxis 4 a 7 días antes de la cirugía y 1 a 3 ciclos en el postoperatorio[1-3]. Pinto y cols, en una experiencia nacional de 18 casos con hidatidosis pulmonar, tratados con Albendazol, reportó un 78% de cura y 17% de mejoría[17]. En nuestra serie el uso de Albendazol se evidenció sólo en 8 casos, siendo utilizado en 4 pacientes con quistes complicados y 4 con quistes no complicados como quimioprofilaxis perioperatoria.

Conclusiones

Evidenciamos que los quistes hidatídicos pulmonares complicados difieren en algunos aspectos de su presentación con los quistes no complicados, en relación a la frecuencia de tos y fiebre, sin encontrar diferencias significativas en cuanto a morbi-mortalidad, teniendo en cuenta las limitaciones evidentes como son el carácter retrospectivo y el número de casos del estudio. Los resultados encontrados son similares a los descritos en otras series nacionales e internacionales.

Referencias

1. Vera G, Venturelli F, Ramírez J, Venturelli A. Hidatidosis Humana. Cuad. Cir. 2003;17:88-94.
2. Burgos R, Varela A, Castedo E, Roda J, Montero C, Serrano S, et al. Pulmonary hidatidosis: surgical treatment and follow-up of 240 cases. European Journal of Cardio-thoracic Surgery 1999;16:628-35.
3. Muñoz P. Diagnóstico y tratamiento de la Hidatidosis (comentario editorial). Rev Chil Infectol. 2007;24 :153-4.
4. Butte J, Mege R, Caracci M, Báez S, Díaz A, Viñuela E, y cols. Hidatidosis alveolar hepática. Rev Chil Cir. 2004;56:593-7.
5. Cortés S, Valle C. Hidatidosis humana: generalidades y situación epidemiológica en Chile según egresos hospitalarios y notificación obligatoria entre los años 2001 y 2005. Rev Chil Infect. 2010;27:329-35.
6. Manterola C, Vial M, Carrasco R, Fonseca F, Bustos L, Muñoz S, y cols. Hidatidosis abdominal de localización extra hepática: características clínicas y evolución de una serie de casos. Rev Chil Cir. 2002;54:128-34.
7. Pérez JA, Pérez A, Valenzuela M. Quistes hidatídicos primitivos de localización extraabdominal y extrapulmonar. Rev Chil Cir 1999;51:341-6.
8. Pinto P. Tratamiento médico de la enfermedad hidatídica. Cuad. Cir. 2004;18:57-61.
9. Organización Panamericana de la Salud (OPS). Informe del Proyecto Subregional Cono Sur de Control y Vigilancia de la Hidatidosis Argentina, Brasil, Chile y Uruguay (1ª reunión). Uruguay; 2004.
10. Rojas M, González L, Sagredo R. Hidatidosis Pulmonar en el Hospital de Coquimbo. Rev Chil Cir 2002;54:661-4.
11. Baquerizo M. Hidatidosis pulmonar: experiencia en 1.094 quistes. Rev Chil Cir. 1998;50:502-8.
12. Schultz H. Hidatidosis pulmonar: experiencia quirúrgica en Hospital de Valdivia. Rev Chil Cir. 1996;48:332-6.
13. Kuzuku A, Soysal O, Ozgel M, Yologlu S. Complicated Hidatid Cyst of the lung: Clinical and therapeutic issues. Ann Thorac Surg. 2004;77:1200-4.
14. Kavukcu S, Kilic D, Osman A, Kutlay H, Kayi A, Enon S, et al. Parenchyma-Preserving Surgery in the management of pulmonary Hidatid Cysts. Journal of Investigative Surgery 2006;19:61-8.
15. Turna A, Yilmaz MA, Haciibrahimoğlu G, Kutlu CA, Bedirhan MA. Surgical treatment of pulmonary hydatid cysts: is capitonnage necessary? Ann Thorac Surg. 2002;74:191-5.
16. Bilgin M, Oguzkaya F, Akçali Y. Is capitonnage unnecessary in the surgery of intact pulmonary hydatic cyst? Anz J Surg. 2004;74:40-2.
17. Pinto P, Ramesh T, Parra R. Albendazol en el tratamiento de la hidatidosis pulmonar. Rev Chil Cir. 2002;54:265-8.

Rev. Chilena de Cirugía. Vol 64 - Nº 4, Agosto 2012; pág. 352-360

ARTÍCULO DE INVESTIGACIÓN

Técnica quirúrgica y resultados a corto plazo de la hernioplastía incisional intraperitoneal abierta*

Drs. MARCELO A. BELTRÁN S.[1,2], LUIS IVÁN JARAMILLO R.[1,2], CRISTÓBAL LARRAÍN T.[1,2], PEDRO ERNESTO MÉNDEZ P.[1,2], JUAN OLIVA S.[1,2], MARIO A. CONTRERAS G.[1,2], RODRIGO TAPIA L.[1,2], VÍCTOR J. CORTÉS F.[1,2], E.U. KARINA S. CRUCES B.[1]

[1] Servicio de Cirugía, Hospital de La Serena.
[2] Escuela de Medicina, Universidad Católica del Norte.
La Serena, Chile.

Abstract

Surgical technique and short-term outcomes of open intraperitoneal incisional hernioplasty

Introduction: A review of current literature failed to find any detailed description on the surgical technique of open intraperitoneal mesh hernia repair. The aim of the present study was to describe the open surgical technique used at our institution to repair incisional hernias with intraperitoneal composite prosthesis, and the short-term outcomes including recurrence, complications and patient satisfaction with the procedure. **Patients and Methods:** A transversal, observational and descriptive report on open intraperitoneal hernioplasty was designed. Short-term outcomes were assessed at a transversal cut out point at a 12-month interview during the follow-up. The interview included a physical exam and a specific questionnaire inquiring over the patient's satisfaction with the procedure. **Results:** According to the inguinal ring location, most hernias originated between the xiphoid appendix and the umbilicus (64%). Mean surgical time was 2.6 hours. One or more complications presented in 11 patients (19%). One year after surgery there was not any recurrence. According to the patient' satisfaction questionnaire final score, 17 patients (29%) reported an excellent satisfaction with the procedure, 33 patients (57%) reported a very good satisfaction and 8 patients (14%) a good satisfaction. **Conclusions:** Intraperitoneal hernioplasty constitutes a secure option to repair incisional hernias. At short-term follow-up there were no recurrences.

Key words: Incisional hernia, intraperitoneal hernioplasty, composite mesh.

Resumen

Introducción: No se encuentra en la literatura ninguna descripción detallada de la técnica para instalación de prótesis intraperitoneales por vía abierta. El objetivo del presente estudio es describir la técnica que utilizamos en nuestra institución y los resultados a corto plazo de estas operaciones: recurrencia, com-

*Recibido el 20 de noviembre de 2011 y aceptado para publicación el 31 de enero de 2012.

Los autores no declaran conflictos de interés.

Correspondencia: Dr. Marcelo A. Beltrán S.
Casilla 912, La Serena, Chile.
beltran.0608@gmail.com

plicaciones y satisfacción del usuario con el procedimiento. **Pacientes y Método:** El presente es un reporte transversal, observacional y descriptivo de la técnica de la hernioplastía intraperitoneal abierta y de los resultados iniciales de esta técnica tomando como punto de corte transversal el control de los 12 meses de seguimiento. El control incluyó una entrevista, examen físico y un cuestionario específico sobre satisfacción con el procedimiento. **Resultados:** De acuerdo a la localización del anillo herniario, la mayoría de las hernias se originaron entre la cicatriz umbilical y el apéndice xifoides (60,4%). El tiempo quirúrgico promedio fue 2,6 horas. Se presentaron una o más complicaciones en 11 pacientes (19%). Un año después de la cirugía no se encontró ninguna recurrencia. De acuerdo a la puntuación final del cuestionario de satisfacción usuaria, 17 pacientes (29%) reportaron una satisfacción excelente con el procedimiento, 33 pacientes (57%) una satisfacción muy buena y 8 pacientes (14%) una satisfacción buena. **Conclusiones:** La hernioplastía intraperitoneal constituye una opción segura para la reparación de hernias incisionales. En el seguimiento a corto plazo no presenta recurrencias.

Palabras clave: Hernia incisional, hernioplastía intraperitoneal, malla compuesta.

Introducción

El concepto de la hernioplastía intraperitoneal se origina durante el desarrollo de las técnicas laparoscópicas para reparación de hernias incisionales. La hernioplastía intraperitoneal laparoscópica constituye una opción segura para el tratamiento de hernias incisionales de la pared abdominal, asociada a una baja tasa de recurrencia que alcanza a 6,25% a largo plazo[1]. La instalación de prótesis no-reabsorbibles dentro de la cavidad abdominal se asocia a la formación de adherencias, obstrucción intestinal y fístulas enterocutáneas, razones por las cuales se han desarrollado prótesis compuestas que evitarían estas complicaciones[2-5]. En nuestra institución utilizamos la prótesis Proceed™ desde agosto del año 2008 para la reparación intraperitoneal por vía laparoscópica o abierta de hernias incisionales. La prótesis Proceed™ está compuesta por una malla liviana de polipropileno (44 g/m^2) recubierta de polidioxanona reabsorbible y celulosa oxidada regenerada (Ethicon, Inc. Somerville, NJ, USA). Las técnicas de instalación laparoscópica de prótesis intraperitoneales se encuentran ampliamente descritas[6-8]. Sin embargo, no encontramos en la literatura ninguna descripción detallada de la técnica para instalación de prótesis intraperitoneales por vía abierta. El objetivo del presente estudio es describir la técnica que utilizamos en nuestra institución para instalación de prótesis intraperitoneales por vía abierta y los resultados a corto plazo de estas operaciones: recurrencia, complicaciones y satisfacción del usuario con el procedimiento.

Pacientes y Método

Diseño del estudio

El presente es un reporte transversal, observacional y descriptivo de la técnica de la hernioplastía intraperitoneal abierta (HIPRA) y de sus resultados iniciales en nuestra institución tomando como punto de corte transversal el control de los 12 meses de seguimiento. Entre agosto de 2008 y julio de 2009 se operaron 58 pacientes por hernia incisional con la técnica HIPRA. Las indicaciones de HIPRA fueron: hernias incisionales con pérdida de domicilio, anillo herniario con longitud y ancho mayor a 10 cm y la falta de insumos laparoscópicos. Todos los pacientes fueron citados a un control de corte transversal 12 meses después de la cirugía. El control incluyó la entrevista, examen físico y un cuestionario específico sobre satisfacción con el procedimiento para pacientes operados por hernia incisional, modificado de una versión previamente establecida para el seguimiento de pacientes con hernia inguinal[9]. Se reporta el tamaño de malla utilizado, el tiempo quirúrgico, el uso de drenajes, la estadía hospitalaria, las complicaciones postoperatorias, recurrencia y los resultados del cuestionario sobre satisfacción con el procedimiento.

Variables y definiciones

Se estudió el Índice de Masa Corporal (IMC) y su influencia en los resultados de la cirugía. Los pacientes fueron divididos de acuerdo al IMC: Normal 19-24,9 Kg/m^2; Sobrepeso 25-29,9 Kg/m^2; Obesidad 30-34,9 Kg/m^2 y Obesidad mórbida >35 Kg/m^2 asociada a una o más patologías sistémicas. La hernia se clasificó de acuerdo a la clasificación de la European Hernia Society[10], que toma en cuenta la localización y el tamaño del anillo herniario (Tabla 1). Se definió como hernia incisional a cualquier orificio de la pared abdominal con o sin saco herniario en el área de una herida postoperatoria, perceptible o palpable durante el examen físico o por medios radiológicos[10]. Se definió como hernia incisional aquella hernia no sometida a ningún procedimiento previo para su reparación y como hernia incisional recurrente aquella hernia que se presenta después de un procedimiento realizado para reparar una hernia incisional[10,11].

Tabla 1. Clasificación de la hernia incisional (European Hernia Society, 2009)[10]

	Localización	Nombre
Línea media	Subxifoidea	M1
	Epigástrica	M2
	Umbilical	M3
	Infraumbilical	M4
	Suprapúbica	M5
Lateral	Subcostal	L1
	Flanco	L2
	Ilicaca	L3
	Lumbar	L4
Hernia recurrente	Sí	No
Longitud: cm	Ancho: cm	
Ancho (W)	W1: < 4 cm / W2: 4 - 10 cm	W3: > 10 cm

Puntuación para el reporte de la satisfacción con el procedimiento para pacientes operados electivamente por hernia incisional (PRSP)

Una puntuación similar ha sido previamente aplicada en pacientes operados por hernia inguinal[9,11,16], sobre la base de esta experiencia, se desarrolló este cuestionario. El reporte de los resultados de la cirugía herniaria comprende no sólo los resultados quirúrgicos, sino también la percepción propia del paciente respecto al procedimiento y sus complicaciones[17]; por estas razones, consideramos que esta puntuación es útil para el reporte de nuestros resultados. Se formulan 3 preguntas con opciones de respuesta cerrada y 2 preguntas de respuesta abierta, una de las cuales no se considera para la suma de los puntos, sino sólo como informativa. La pregunta 1 inquiere directamente sobre el sentimiento general del paciente respecto a su operación. La pregunta 2 evidencia la percepción del paciente respecto a la mejoría en su calidad de vida después de la cirugía. La pregunta 3 evidencia indirectamente la percepción del paciente sobre su experiencia con la cirugía, una respuesta positiva evidencia una buena percepción sobre el procedimiento y una respuesta negativa evidencia una mala percepción. La pregunta 4 se relaciona con la pregunta 3 y requiere una respuesta abierta, esta pregunta es sólo informativa. La pregunta 5 permite al paciente calificar el procedimiento de acuerdo a una escala visual analógica en la que 10 es el puntaje máximo y 0 el mínimo. La suma de las respuestas permite elaborar una escala de puntaje que nos permite objetivar la satisfacción del usuario (Figura 1).

1) ¿Cómo se siente Ud., respecto la cirugía de su hernia?

1. Peor que antes: __
2. Mal: __
3. Igual que antes: __
4. Bien: __
5. Muy bien: __
6. Excelente: __

2) ¿Ud., siente que esta cirugía ha mejorado su calidad de vida?

1. Sí: __
2. No: __

3) De ser necesario Ud., se operaría de esta misma cirugía nuevamente?

1. Sí: __
2. No:__

4) ¿Por qué?

_____

5) Entre 1 y 10 puntos, ¿cómo calificaría Ud., su experiencia con esta operación? (Utilizar escala visual analógica)

_____

PUNTUACIÓN FINAL

1. Satisfacción excelente: 16 a 18 puntos
2. Satisfacción muy buena: 13 a 15 puntos
3. Satisfacción buena: 11 a 12 puntos
4. Satisfacción mala (Insatisfacción): 1 a 10 puntos

- El puntaje final se calcula mediante la suma de las preguntas: 1 + 2 + 3 +`5
- El valor de las preguntas es el siguiente:
  Pregunta 1: 1 a 6 puntos de acuerdo a la respuesta
  Preguntas 2 y 3: 1 punto cada una si la respuesta es "Sí" – Si la respuesta es "No" el valor es 0
  Pregunta 4: No tiene puntaje – Esta es una pregunta con intenciones exclusivamente informativas
  Pregunta 5: 0 a 10 puntos de acuerdo a la respuesta

Figura 1. Puntuación para el reporte de la satisfacción con el procedimiento para pacientes operados electivamente por hernia incisional (PRSP).

Técnica quirúrgica

Los siguientes pasos iniciales son similares a los previamente descritos[12-15]:

1. Resección de la cicatriz antigua (Figura 2A).
2. Disección del saco herniario hasta delimitar el anillo herniario (Figura 2B).
3. Tallado de colgajos de piel liberando el tejido adiposo subcutáneo hasta la aponeurosis a una distancia de 6 cm desde el borde del anillo herniario.
4. Apertura y resección del saco herniario, liberando el anillo herniario de todas las adherencias peritoneales (Figura 2C).

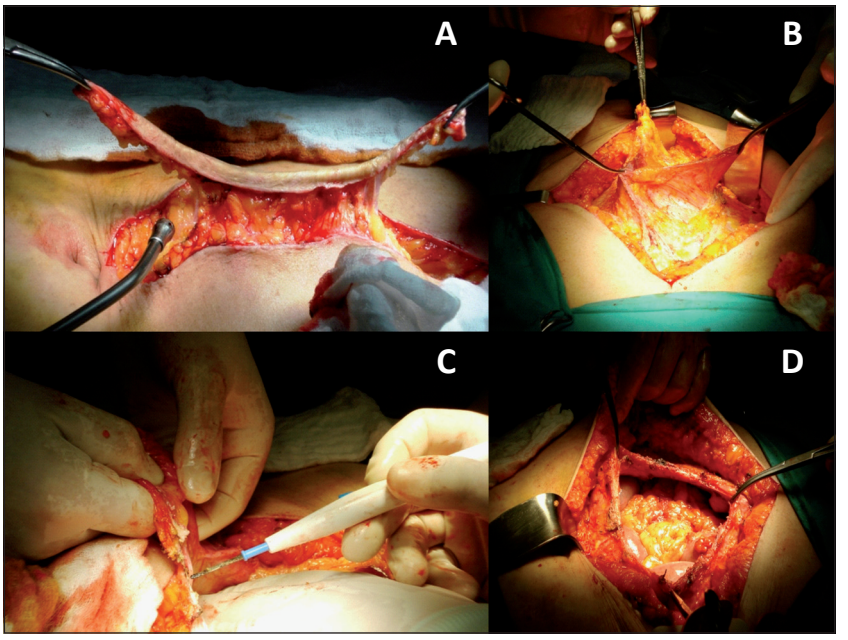

Figura 2. Disección inicial de la hernia incisional.

5. Exploración de la cavidad abdominal y liberación de las asas intestinales de sus adherencias al anillo herniario (Figura 2D). Es necesario liberar de toda adherencia, por lo menos 5 cm de pared abdominal interna para poder fijar la malla apropiadamente. En muchas ocasiones es necesario liberar el ligamento redondo del hígado y el ligamento falciforme.

Se han publicado estudios sobre la instalación de la malla intraperitoneal por vía abierta[18], sin embargo, no existe una descripción detallada de esta técnica. La siguiente es la técnica que utilizamos:

1. Se pasan puntos separados de polipropileno 2/0 a través de la aponeurosis hacia dentro de la cavidad abdominal y se dejan tomados en "U" con una pinza Kelly (Figura 3). Los puntos laterales deben pasar por el lado lateral de la vaina de los músculos rectos anteriores del abdomen.

2. Se repite la maniobra alrededor de todo el anillo herniario hasta formar una "corona" de puntos (Figuras 4A y 4B).

3. A continuación se pasan los puntos cerca del borde de la malla en "U"; entrando por la parte superior no absorbible hacia la parte inferior cubierta de celulosa absorbible que estará en contacto con los intestinos y nuevamente a través de la aponeurosis desde dentro de la cavidad abdominal hacia fuera cerca del punto de entrada de cada punto hasta completar la corona. La malla desciende en la medida que se van pasando los puntos (Figura 5A).

4. Se anudan los puntos y la malla queda en posición intraperitoneal absolutamente sin tensión. El anillo herniario se fija a la malla con una sutura continua de polipropileno 2/0 (Figura 5B). En algunos casos es posible cerrar parcialmente la aponeurosis sobre la malla.

6. Se dejan drenajes aspirativos.

Estadística

Las variables dicotómicas y categóricas se presentan como frecuencias y porcentajes y se analizaron con el test χ^2. Las variables continuas se presentan como mediana o promedio, desviación estándar; valores mínimos y máximos. Se utilizó el test de Pearson para evidenciar correlaciones entre las siguientes variables: edad, IMC, hernia recurren-

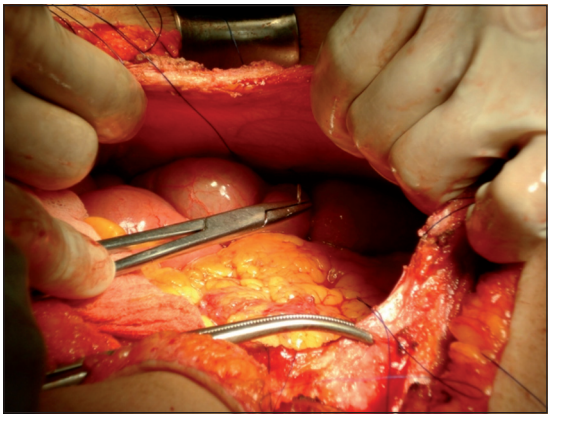

Figura 3. Paso de los puntos transfasciales en "U" (vista intra-abdominal).

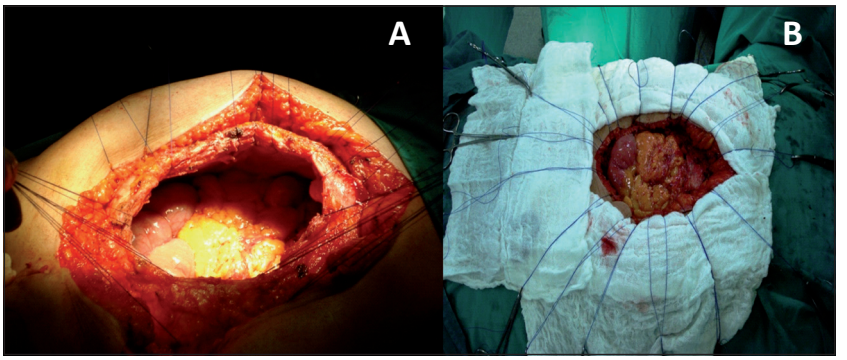

Figura 4. "Corona" de puntos transfasciales concluida.

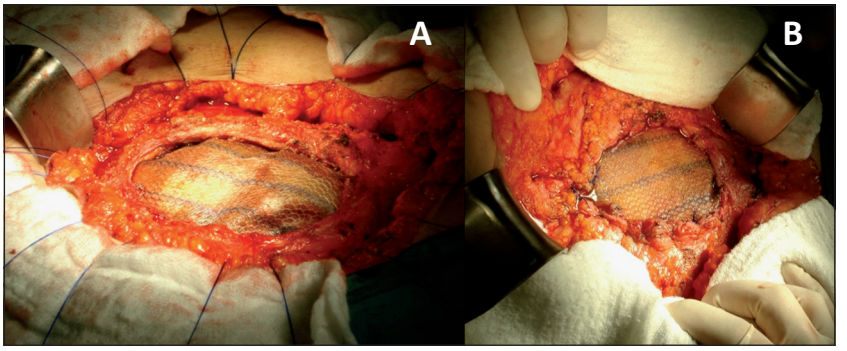

Figura 5. Fijación de la malla.

te, longitud de la hernia, tiempo quirúrgico, tiempo de estadía hospitalaria y puntaje final del cuestionario. La base de datos se construyó y analizó con el software SPSS versión 11.0.

Resultados

La mayoría de los pacientes fueron de sexo femenino (49 mujeres 84,5% versus 9 varones 15,5%, $p < 0,0001$), la mediana de edad fue 55 años, siendo la mayoría pacientes mayores de 50 años (39 casos, 67%). La mediana del IMC fue 27,5 kg/m^2, encontrándose la mayoría de los pacientes con sobrepeso u obesidad (34 casos, 58%) (Tabla 2). De acuerdo a la localización del anillo herniario, la mayoría de las hernias se originaron entre la cicatriz umbilical y el apéndice xifoides (41 hernias 60% supraumbilicales versus 17 hernias 40% en otras localizaciones, $p = 0,006$). La mediana de la longitud del anillo herniario fue 14 cm, siendo más frecuentes aquellas hernias con una longitud entre 11 y 20 cm (26 casos 45%, $p < 0,0001$). La mediana de anchura del anillo herniario fue 10,7 cm, siendo más frecuentes aquellos anillos con una anchura entre 4 y 10 cm (28 casos, 48%, $p < 0,0001$). Las hernias incisionales recurrentes fueron menos frecuentes (24 casos 41% versus 34 casos 59%, $p = 0,016$) al igual que las hernias con anillo único (28 casos 48% versus 30 casos 52%, $p = 0,146$) (Tabla 3). El tamaño de malla utilizado dependió del tamaño del anillo herniario. El tiempo quirúrgico promedio fue 2,6 horas. En la mayoría de los casos se utilizaron drenajes (44 pacien-

Tabla 2. Información general

Edad: 55 ± 17,2 años (19 – 79)	**n**	**%**
19 – 29	7	12
30 – 49	12	21
50 – 69	25	43
> 70	14	24
Género	**n**	**%**
Femenino	49	84,5
Masculino	9	15,5
Índice de masa corporal: 27,5 ± 6,9 kg/m^2 (15 – 45)	**n**	**%**
15 – 20	5	9
21 – 25	15	26
26 – 30	10	17
31 – 35	10	17
36 – 40	12	21
> 41	2	3

Tabla 3. Características de las hernias

Localización	**n**	**%**
M1: Subxifoidea	6	10
M2: Epigástrica	31	53
M3: Umbilical	4	7
M4: Infraumbilical	12	21
M5: Suprapúbica	5	9
Total	58	100
Longitud: 14 ± 6,7 cm (5,5 – 28,5)	**n**	**%**
5 – 10	18	31
11 – 20	26	45
> 21	14	24
Ancho (W): 10,7 ± 5,4 cm (3 – 27)	**n**	**%**
W1: < 4	19	33
W2: 4 – 10	28	48
W3: > 10	11	19
Hernia incisional	34	59
Hernia recurrente	24	41
Anillo fenestrado	30	52
Anillo único	28	48

Tabla 4. Características de la cirugía

Tamaño de la malla (cm)	**n**	**%**
15 x 15 cm Cuadrada	22	38
15 x 20 cm Oval	22	38
30,5 x 30,5 cm Cuadrada	14	24
Tiempo quirúrgico (h)	**n**	**%**
2 h	35	60
3 h	12	21
4 h	8	14
5 h	3	5
Promedio: 2,6 ± 0,9 h (2 – 5 h)		
Drenajes	**n**	**%**
Sí	44	76
No	14	24
1 drenaje	6	10
2 drenajes	35	60
3 drenajes	2	3
4 drenajes	1	2

Tabla 5. Estadía hospitalaria

Tiempo de estadía hospitalaria (días)	**n**	**%**
2 – 5	39	67
6 – 10	13	22
> 11	6	11
Promedio: 5 ± 4,9 días (2 – 21 días)		

Tabla 6. Complicaciones

Complicaciones	**n**	**%**
Infección de sitio quirúrgico superficial	6	11
Seroma persistente	5	9
Dolor prolongado en el sitio quirúrgico	3	5
Íleo postoperatorio prolongado	2	3
Hematoma de sitio quirúrgico	1	2
Dehiscencia de la sutura de la piel	1	2
Necrosis de piel	1	2
Total de pacientes con complicaciones	11	19*

*En un mismo paciente se presentaron una o más complicaciones.

tes 76%, p = 0,007) (Tabla 4). La mediana de estadía hospitalaria fue 5 días, la mayoría de los pacientes permanecieron hospitalizados menos de 5 días (39 casos 67%, p = 0,024) (Tabla 5). Se presentaron una o más complicaciones en 11 pacientes (19%) lo que prolongó la estadía hospitalaria en 6 pacientes por 11 días o más. La complicación más frecuente fue la infección de sitio quirúrgico superficial en 6 pacientes (11%), la complicación más grave fue la necrosis de la piel alrededor de la incisión en un paciente, la cual fue resuelta mediante el sistema de aspiración cerrada (Tabla 6). Un año después de la cirugía no se encontró ninguna recurrencia en toda la cohorte. A la primera pregunta del cuestionario PRSP la mayoría de los pacientes (33 casos, 57%) respondieron que se sentían muy bien respecto a su cirugía; todos los pacientes (100%) sintieron que la cirugía ha mejorado su calidad de vida; 32 pacientes (55%) se operarían nuevamente con la misma técnica, de ellos 18 pacientes lo harían para recuperar su salud y 10 pacientes sólo en caso necesario. La mayoría de los pacientes (30 casos, 52%) calificaron el procedimiento con 8 puntos y 14 pacientes (24%) con 9 puntos (Tabla 7). Tres pacientes (5%) obtuvieron el puntaje máximo del PRSP (Figura 6). De acuerdo a la puntuación final 17 pacientes (29%) reportaron una satisfacción excelente con el procedimiento, 33 pacientes (57%) una satisfacción muy buena y 8 pacientes (14%) una satisfacción buena (Figura 7). El test de Pearson demostró las siguientes correlaciones positivas: cuando la hernia es recurrente el tiempo de estadía hospitalaria es mayor (p = 0,033); el puntaje del PRSP es menor cuando el IMC es mayor (p = 0,023); la longitud del anillo herniario es mayor en pacientes con IMC elevado (p = 0,004); los pacientes con IMC elevado tienen

Tabla 7. Resultados del cuestionario PRSP

Pregunta	n	%
1. ¿Cómo se siente Ud. respecto a su cirugía de hernia?		
Bien	18	31
Muy Bien	33	57
Excelente	7	12
2. ¿Ud. siente que esta cirugía ha mejorado su calidad de vida?		
Sí	58	100
No	-	-
3. ¿De ser necesario Ud. se operaría de esta misma cirugía nuevamente?		
Sí	32	55
No	26	45
4. ¿Por qué?		
Sí: recuperar la salud	18	31
Sí: en caso necesario	10	17
Sí: satisfacción con la cirugía	1	2
Sí: confianza en el cirujano	3	5
No: muy anciano para otra cirugía	1	2
No: demasiadas cirugías previas	21	36
No: por las complicaciones sufridas con la cirugía	4	7
5. Entre 1 y 10 puntos ¿cómo calificaría su experiencia con esta operación?		
7 puntos	6	10
8 puntos	30	52
9 puntos	14	24
10 puntos	8	14

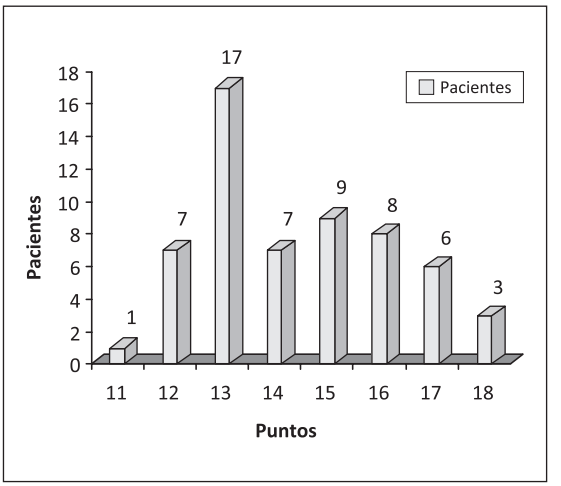

Figura 6. Puntaje del PRSP.

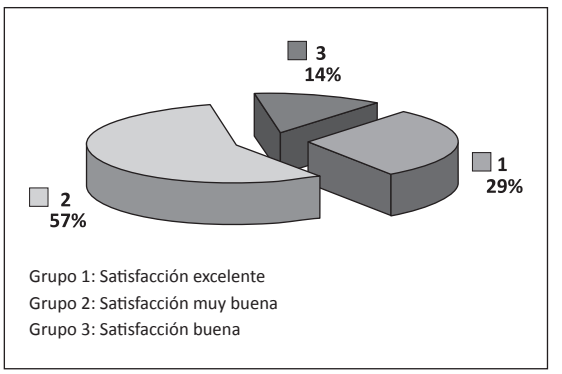

Figura 7. Puntuación final del PRSP.

un mayor tiempo de estadía hospitalaria ($p = 0,007$); la longitud mayor del anillo herniario se asocia a un tiempo quirúrgico mayor ($p < 0,0001$) y a un mayor tiempo de estadía hospitalaria ($p < 0,0001$).

Discusión

Habitualmente, las hernias incisionales se presentan en pacientes de género femenino, en la quinta o sexta década de la vida, con sobrepeso u obesidad[1,15,18-22], características presentes en esta serie. La obesidad y la edad avanzada son factores de riesgo para el desarrollo de hernias incisionales[15,18-22], constituyendo además en sí mismas factores de riesgo asociados a morbilidad y mortalidad para la resolución quirúrgica de estas hernias[15,18-22]. Las grandes hernias incisionales se originan en un anillo herniario que se va dilatando en el tiempo y con el aumento de la presión intra-abdominal, la cual además está asociada a obesidad y relajación de la musculatura abdominal[16,18-22], concomitantemente el saco herniario va creciendo[16,18-22]. La reparación de estas grandes hernias incisionales ha sido motivo de innumerables estudios buscando las técnicas más adecuadas, con menor morbilidad y principalmente con menor o ninguna recurrencia. Este ideal no ha sido aún alcanzado y la literatura actual nos demuestra que la morbilidad de la reparación abierta de la hernia incisional varía entre 30% y 49%, debido principalmente a seroma e infección[13,19,22], con una tasa de recurrencia que fluctúa entre 2% y 36%[1,12-14,18,19,22]; y mortalidad postoperatoria entre 2% y 13%[18,19]. Nuestra serie tiene una tasa de complicaciones mucho menor a la publicada, con una tendencia similar al tipo de complicaciones habituales; seroma e infección, sin mortalidad asociada.

Diferentes técnicas de reparación abierta han sido

desarrolladas, desde la simple sutura de la hernia hasta las complejas cirugías retromusculares que aprovechan la presión intra-abdominal para fijar la malla propuestas por Stoppa y Rives[12,15-19]. La hernioplastía laparoscópica es una solución bastante apropiada, con una tasa de recurrencia a largo plazo que varía entre 3% y 9%, con una curva de aprendizaje asociada a morbilidad severa (10,5%), principalmente por lesiones intestinales (1% a 6%) y a mortalidad (0,5%)[1,6]; y habitualmente limitada por razones técnicas a hernias incisionales pequeñas[20,23]. La técnica que presentamos (HIPRA) es bastante simple de reproducir y los resultados en términos de recurrencia son excelentes a corto plazo (0% a 12 meses). Sin embargo, se asocia a una morbilidad no despreciable, principalmente debido a seroma, ya que la malla queda expuesta directamente al tejido graso subcutáneo y a la extensa disección de los colgajos de piel necesarios para la fijación de la malla con los puntos transfasciales. La recurrencia de la hernia incisional operada por vía abierta es precoz y se produce dentro de los 2 primeros meses después de la cirugía[24,25], por esta razón, es que la recurrencia de 0% a los 12 meses en esta serie, aun cuando representa un seguimiento a muy corto plazo, es muy significativa. El seguimiento a largo plazo demuestra un aumento progresivo y continuo de las recurrencias[13-15], posiblemente debido al diagnóstico tardío de estas recurrencias o a las manifestaciones clínicas tardías de pequeñas recurrencias iniciales que aumentan de tamaño con el tiempo[14]. Los resultados del cuestionario sobre satisfacción con el procedimiento (PRSP) demuestran que el usuario se encuentra muy o excelentemente satisfecho con este procedimiento a pesar de la morbilidad, lo más notorio es que todos los pacientes sienten que la cirugía mejoró su calidad de vida, percepción que es importante debido a que estos pacientes sufren física y emocionalmente por la hernia. La importancia de este cuestionario es su aplicabilidad durante la entrevista de seguimiento; debido a que habitualmente los estudios que reportan resultados de satisfacción usuaria refieren encuestas telefónicas y no describen el tipo de cuestionario utilizado[12,14,15,19,20-22].

Finalmente, las correlaciones encontradas demuestran objetivamente que las hernias recurrentes cuando se operan se asocian a una mayor estadía hospitalaria: Un IMC elevado se asocia a hernias más grandes y a una estadía hospitalaria mayor, debido no sólo a una hernia más grande con mayor tiempo quirúrgico sino también a que las complicaciones como el seroma o la dehiscencia de la sutura de la piel o la necrosis de los bordes de la herida se presentaron con mayor frecuencia en estos pacientes. Finalmente, las hernias más grandes requieren tiempos quirúrgicos y de hospitalización mayores.

Conclusiones

La hernioplastía intraperitoneal con malla compuesta constituye una opción segura para la reparación de hernias incisionales y se asocia a una morbilidad relacionada con las características propias de los pacientes y de la técnica. En el seguimiento a corto plazo, no presenta recurrencias.

Referencias

1. Moreno-Egea A, Castillo JA, Girela E, Aguayo-Albasini JL. Long-term results of laparoscopic repair of incisional hernias using an intraperitoneal composite mesh. Surg Endosc. 2010;24:359-65.
2. Aguayo-Albasini JL, Moreno-Egea A, Torralba-Martínez JA. The labyrinth of composite prostheses in ventral hernias. Cir Esp. 2009;86:139-46.
3. Burger JW, Halm JA, Wijsmuller AR, ten Raa S, Jeekel J. Evaluation of new prosthetic meshes for ventral hernia repair. Surg Endosc. 2006;20:1320-5.
4. Harrell AG, Novitsky YW, Cristiano JA, Gersin JA, Norton HJ, Kercher KW, et al. Prospective histologic evaluation of intra-abdominal prosthetics four months after implantation in a rabbit model. Surg Endosc. 2007;21:1170-4.
5. Schug-Pass C, Sommerer F, Tannapfel A, Lippert H, Köckerling F. The use of composite meshes in laparoscopic repair of abdominal wall hernias. Are there differences in biocompatibility?-Experimental results obtained in a laparoscopic porcine model. Surg Endosc. 2009;23:487-95.
6. Novitsky YW, Paton BL, Heniford BT. Laparoscopic ventral hernia repair. Op Tech Gen Surg. 2006;8:4-9.
7. Gersin KS. Laparoscopic incisional hernia repair. Op Tech Gen Surg. 2004;6:189-99.
8. Curcillo PG. Laparoscopic ventral hernia repair-Simplified with a self-expanding mesh system (A one-suture technique). Op Tech Gen Surg. 2004;6:200-8.
9. Beltrán MA, Burgos C, Almonacid J, Tapia TF, Vicencio A, Danilova T, et al. Long-term follow-up of tension-free Lichtenstein hernioplasty: Application of a qualitative-and-quantitative measurement instrument. Hernia 2005;9:368-74.
10. Muysoms FE, Miserez M, Berrevoet F, Campanelli G, Champault GG, Chelala E, et al. Classification of primary and incisional abdominal wall hernias. Hernia 2010;13:407-14.
11. Beltrán MA, Cruces KS. Outcomes of Lichtenstein hernioplasty for primary and recurrent inguinal hernia. World J Surg. 2006;30:2281-87.
12. Schumpelick V, Klinge U, Junge K, Stumpf M. Incisional abdominal hernia: The open mesh repair. Langenbecks Arch Surg. 2004;389:1-5.
13. Klinge U, Conze J, Krones CJ, Schumpelick V.

Incisional hernia: Open techniques. World J Surg. 2005;29:1066-72.
14. Kurzer M, Kark A, Selouk S, Belsham P. Open mesh repair of incisional hernia using a sublay technique: Long-term follow-up. World J Surg. 2008;32:31-6.
15. Mehrabi M, Jangjoo A, Tavoosi H, Kahrom M, Kahrom H. Long-term outcome of Rives-Stoppa technique in complex ventral incisional hernia. World J Surg. 2010;34:1696-701.
16. Beltrán MA, Burgos CC, Paredes MF, Martínez HG, Larenas RU, Tapia TF, y cols. Resultados y seguimiento alejado de la hernioplastía de Lichtenstein: Aplicación de un instrumento cualitativo y cuantitativo de medición. Rev Chil Cir. 2005;57:320-9.
17. Fränneby U, Gunnarsson U, Wollert S, Sandblom G. Discordance between the patient's and surgeon's perception of complications following hernia surgery. Hernia 2005;9:145-9.
18. Yahchouchy-Chouillard E, Aura T, Picone O, Etienne JC, Fingerhurt A. Incisional hernias – I. Related factors. Dig Surg. 2003;20:3-9.
19. Iqbal CW, Pham TH, Joseph A, Mai J, Thompson GB, Sarr MG. Long-term outcome of 254 complex incisional hernia repairs using the modified Rives-Stoppa technique. World J Surg. 2007;31:2398-404.
20. Sauerland S, Korenkov M, Kleinen T, Amdt M, Paul A. Obesity is a risk factor for recurrence after incisional hernia repair. Hernia 2004;8:42-6.
21. Moreno-Egea A, Aguayo-Albasini JL, Ballester MM, Cases-Baldó MJ. Treatment of incisional hernias adopting an intra-abdominal approach with a new low-density composite prosthetic material: Proceed: Our preliminary experience on 50 cases. Surg Lap Endosc & Percutan Tech. 2009;19:497-500.
22. Langer C, Schaper A, Liersch T, Kulle B, Flosman M, Füzesi L, et al. Prognosis factors in incisional hernia surgery: 25 years of experience. Hernia 2005;9:16-21.
23. Rosenberg J, Burcharth J. Feasibility and outcome after laparoscopic ventral hernia repair using Proceed mesh. Hernia 2008;12:453-6.
24. Burger JW, Lange JF, Halm JA, Kleinrensink GJ, Jeekel H. Incisional hernia: Early complication of abdominal surgery. World J Surg. 2005;29:1608-13.
25. Cengiz Y, Israelsson LA. Incisional hernias in midline incisions: An eight-year follow-up. Hernia 1998;2:175-7.

Rev. Chilena de Cirugía. Vol 64 - Nº 4, Agosto 2012; pág. 361-367

ARTÍCULO DE INVESTIGACIÓN

Bypass anillado ¿cuál es su real utilidad? Estudio comparativo a diez años*

Drs. WILLIAM AWAD F.[1,2,3,5], ÁLVARO GARAY M.[2,3,5], CRISTIÁN MARTÍNEZ M.[3,4,5], JULIO YARMUCH G.[1,5]

[1] Departamento de Cirugía Hospital Clínico Universidad de Chile.
[2] Servicio de Cirugía Hospital San Juan de Dios.
[3] Clínica Las Lilas.
[4] Servicio de Cirugía Hospital Sótero del Río.
[5] Integramédica.
Santiago, Chile.

Abstract

Banded gastric bypass. A ten years evaluation

Background: Placing a ring around the gastric reservoir could improve the weight lowering effects of gastric bypass. Previous studies have shown positive results of banded gastric bypass. **Aim:** To evaluate the long-term outcome of patients subjected to banded gastric bypass (GB) and non-banded GB procedures. **Material and Methods:** Ten years follow up of 260 non randomized obese patients who underwent banded GB and 218 patients in whom the ring was not placed. Excess weight loss (EWL), quality of life (QOL), food tolerance (FT), and correction of comorbidities were assessed. **Results:** The percentage EWL at ten years of follow up was 82 and 63% among patients subjected to banded and non-banded gastric bypass, respectively ($p < 0.01$). In three patients with banded GB, there was a migration of the ring to the interior of the stomach. Stenosis of the gastro-jejuno anastomosis occurred in 4 and 0.4% of patients subjected to banded and non-banded GB Perception of quality of life was similar in both groups. The outcome in terms of comorbidities was not conclusive. **Conclusions:** There is a clear advantage in terms of EWL among patients subjected to banded GB. No differences in quality of life were found in both groups.

Key words: Banded bypass, weight loss, bariatric surgery.

Resumen

Introducción: Muchos cirujanos han procurado mejorar los resultados del *bypass* gástrico agregando algún mecanismo restrictivo, como es la instalación de un anillo alrededor del bolsillo. Estudios previos han mostrado resultados positivos con el *bypass* gástrico anillado (BPGA), sin embargo, no hay estudios comparativos con resultados en el largo plazo para establecer la real utilidad de agregar un anillo durante la cirugía del *bypass* gástrico. **Objetivo:** Este estudio está dirigido a comparar el resultado a largo plazo entre el *bypass* gástrico (BPG) y el *bypass* gástrico anillado (BPGA). **Material y Método:** Estudiamos 260 pacientes obesos

*Recibido el 11 de noviembre de 2011 y aceptado para publicación el 9 de enero de 2012.

Los autores no declaran conflictos de interés.

Correspondencia: Dr. William Awad F.
Santos Dumont 999, Santiago, Chile. Fax: 562-6780884.
williamawad@obesidadycirugia.cl

operados con anillo y 218 sin anillo. Fueron seguidos por 10 años, y se investigaron la pérdida de exceso de peso (PEP), la calidad de vida (CDV), tolerancia a la alimentación, y resolución de comorbilidades. **Resultados:** Hay una clara diferencia en el % PEP desde el tercer año de control; alcanza a un 19% de diferencia en favor del BPGA al término del estudio, cifra altamente significativa. El anillo disminuye en parte la facilidad de ingesta pero esto no es sentido por los pacientes como una disminución de la calidad de vida (CDV). Los resultados en cuanto a comorbilidades no son concluyentes. **Conclusiones:** Hay una clara diferencia en el resultado en cuanto a PEP. La calidad de vida es similar en ambos grupos. Es importante seleccionar el material adecuado y el correcto tamaño del anillo para mejorar los resultados y evitar complicaciones.

Palabras clave: *Bypass* gástrico anillado, calidad de vida, pérdida de exceso de peso.

Introducción

Ha habido muchos intentos de modificación del *bypass* gástrico, especialmente para reducir la re-ganancia de peso[1]. La idea de restringir el paso del alimento a través de la gastroenteroanastomosis está seguramente basada en la técnica de efectuar gastroplastías. Inicialmente se hacían sin restricción pero los resultados fueron bastante pobres, y rápidamente se empezó a agregar un refuerzo alrededor del tracto de salida del bolsillo gástrico, lo que mejoró considerablemente los resultados en la PEP. Las primeras gastroplastías eran transversas y se reforzaban con una sutura corrida no absorbible sobre la línea de grapas. Sin embargo, se consiguieron bastante mejores resultados con la gastroplastía vertical en curva menor, que por tener una pared más firme se dilata menos que el bolsillo transverso o de la curva mayor. Además, Mason, agregó el refuerzo con anillo que se ponía alrededor del bolsillo gástrico. Este procedimiento es sin duda el precursor del bolsillo gástrico que se hace en el *bypass* anillado. En nuestra experiencia con la gastroplastía, a comienzos de los 80, hicimos la gastroplastía transversa sin refuerzo, pero pronto cambiamos a la técnica vertical anillada que mejoró los pobres resultados del procedimiento anterior, pues reducía el riesgo de dilatación del tracto de salida del bolsillo, con lo que se reducía así la recuperación del peso[2-4].

Alrededor del año 1976, Fobi desarrolló su forma de hacer el bolsillo gástrico en el *bypass*, el llamado *Fobi pouch*, que era un bolsillo vertical, con el asa enteral interpuesta entre ambas partes del estómago, y un anillo alrededor del bolsillo, que quedaba fijo por esta interposición de asas. Al mismo tiempo, Capella llegó a la misma conclusión y mismo diseño, pasando por etapas de la gastroplastía vertical, a ponerle un anillo y luego a la sección del estómago conformando la técnica de BPGA como la conocemos hoy, popularizándola en Latinoamérica[4,5].

Linner fue el primero en poner una banda en el *bypass* gástrico. Fobi relató en el III Congreso de IFSO Latinoamericano, que cuando inició esta práctica ponía el anillo en la misma anastomosis y tuvo numerosas complicaciones especialmente migraciones al interior del estómago. A raíz de esto, decidió poner un anillo de silastic al menos a un centímetro sobre la anastomosis con lo cual prácticamente no volvió a tener migraciones.

No hay muchas publicaciones que comparen resultados a largo plazo del BPG con y sin anillo.

En este estudio, prospectivo no aleatorizado, y que es la continuación de un estudio previo, comparamos el resultado alejado a 10 años de seguimiento, de los siguientes parámetros: porcentaje de pérdida de exceso de peso (% PEP), calidad de vida (CDV), tolerancia a la alimentación y resolución de comorbilidades, en dos grupos de pacientes sometidos a *bypass* gástrico con y sin anillo de restricción.

Material y Método

Doscientos cincuenta y ocho pacientes obesos mórbidos, con un índice de masa corporal (IMC) entre 35 y 39,9, con comorbilidades, o pacientes con IMC $\geq$ 40, fueron sometidos a un BPGA entre junio de 1998 y junio de 2004. (Grupo A). Al comienzo operábamos en dos clínicas. En una de ellas usamos un parche vascular de polytetrafluoretileno (PTFE), que estaba disponible en esa clínica: En la segunda clínica usamos un parche vascular Gore-Tex®Acuseal que es un material fino y maleable muy bien tolerado. Colocamos una cinta de 6,5 cm de largo por 7 mm de ancho, que cerramos con un punto de polypropyleno.

Al cabo de dos años, tuvimos dos migraciones de banda en pacientes operados en la primera clínica, y pensamos que podría tener relación con el tipo de material empleado. Al mismo tiempo nos pareció importante conocer si era de utilidad real poner un anillo de restricción en el *bypass*, por lo que decidimos continuar poniendo anillo sólo en la segunda clínica y no en la primera, en que habíamos detectado migraciones. Operamos doscientos dieciseis pacientes sin instalar anillo (Grupo B). Todos los pacientes tienen consentimiento informado, y todos fueron seguidos por al menos seis años (Figura 2).

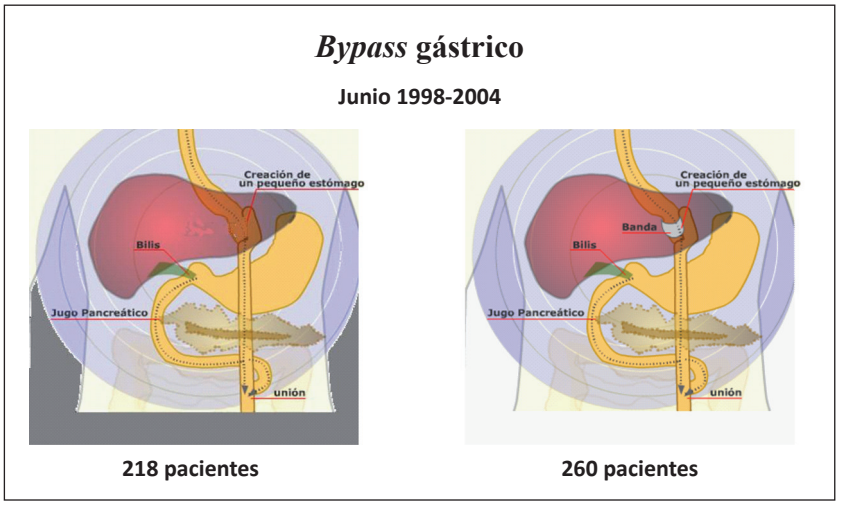

Figura 1. Técnica de Fobi Capella para el *bypass* con y sin banda. Los dos grupos de pacientes.

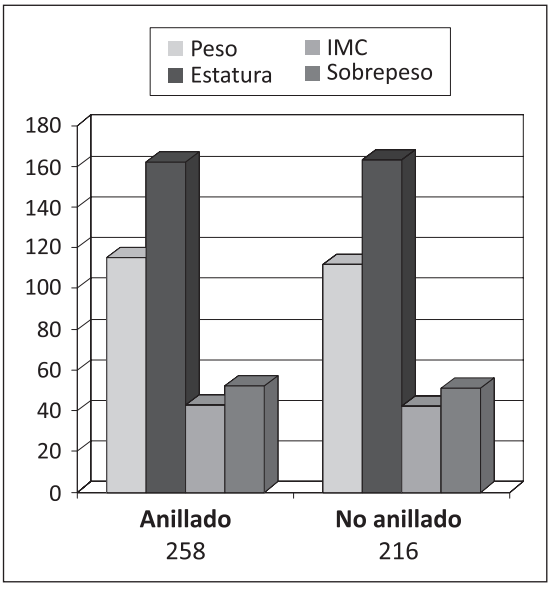

Figura 2. Demografía. Ambos grupos de pacientes son del todo equivalentes.

Técnica quirúrgica

Todos los pacientes fueron sometidos a un *bypass* gástrico por el mismo equipo de cirujanos, con la técnica descrita de Fobi-Capella[4,5]. El 80% de las cirugías fueron abiertas y el 20% laparoscópicas. Se prepara un asa desfuncionalizada de 150 cm de largo con una enteroenteroanastomosis a 50 cm distal al ligamento de Treitz. Luego creamos un bolsillo gástrico de 20 cc. En el grupo A instalamos una banda de 6,5 cm de largo y 7 mm de ancho de polyurethane (Gore-Tex®) a un cm sobre el borde anastomótico gastroyeyunal, y a través de una apertura en el epiplón menor. Cerramos la banda con un punto de polypropylene 0, con lo cual queda constituido un anillo de 1,9 cm de diámetro, alrededor de la pared gástrica. El asa yeyunal es pasada por vía retrocólica y la suturamos al borde vertical de sección del bolsillo de modo que se interpone entre ambas partes del estómago, con una sutura absorbible 3-0. La gastroenteroanastomosis la hacemos amplia de unos 3 cm de diámetro, con el mismo material de sutura. La banda queda sostenida en su sitio por el asa interpuesta y el ojal en epiplón menor (Figura 1).

En el grupo B el procedimiento es idéntico pero sin poner anillo y además la gastroenteroanastomosis es calibrada a 15 mm de diámetro.

Seguimiento y controles

Los pacientes fueron controlados cada mes al comienzo, luego cada tres meses y a partir del tercer año cada seis meses.

La evaluación post-operatoria incluye los siguientes parámetros: % PEP, usando como peso ideal un IMC de 23; para la calidad de vida se usó el test BAROS y el cuestionario Moorehead-Ardelt modificado. Se prestó especial atención al tema de la tolerancia a la alimentación. También se evaluó la presencia de complicaciones.

Estadísticas

La casuística se colectó en el *LapBase Data System*. Usamos el test *t*-de Student, para analizar las diferencias en % PEP. Empleamos el programa SSP (*Smith Statistical Package*), que da en forma automática un cuadro en inglés, con los resultados de promedios, desviación *standard* y valor P de significancia.

Resultados

Encontramos un % PEP significativamente mayor en el grupo A, desde los 36 meses de post-operatorio y hasta los diez años de seguimiento (Figura 3), con una diferencia de un 19% entre ambos grupos al término del estudio. La diferencia se incrementa con el tiempo. Los pacientes con banda mantienen su % PEP hasta los 11 y 12 años. Tenemos pacientes sin anillo sólo hasta 10 años, pues empezamos más tarde a hacer este procedimiento. La CDV es similar en ambos grupos, como mostramos en la Figura 5. En cuanto a las complicaciones relacionadas con la banda, tenemos tres casos de migraciones al interior del estómago, todas con el anillo de PTFE, lo que ocurrió con los pacientes del comienzo del estudio (Figura 4). Con la banda de polyuretano (Gorotex®), no hemos observado migraciones ni deslizamientos en más de 10 años. Por el contrario, y en relación a las complicaciones derivadas del anillo, comprobamos que la estenosis de la gastroyeyunoanastomosis es significativamente más frecuente en los *bypass* sin anillo, 4% versus un 0,4% en los *bypass* anillados.

En nuestra experiencia, al primer año, la resolución de comorbilidades es similar en ambos grupos, pero al cabo de 10 años hay alguna mayor recurrencia de diabetes y dislipidemia en los pacientes sin anillo y relacionado con re-ganancia de peso, sin embargo, los números son muy escasos para extraer alguna conclusión valedera (Tabla 1).

En Tabla 2, mostramos el número de pacientes y el % de seguimiento. En la Tabla 3 vemos los resultados del Student's *t*-test que compara los Grupos A y B a 3 años y luego de 9 y 10 años.

Discusión

Hay pocas publicaciones que comparan BPG con BPGA en el largo plazo. En esta comparación es importante evaluar no sólo la diferencia en la baja de peso sino también la calidad de vida, la presencia de vómitos, y tolerancia a la alimentación. Además es fundamental investigar si el anillo produce problemas

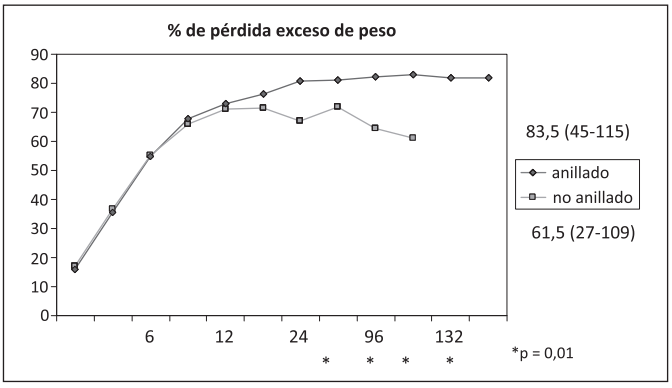

Figura 3. Comparación de % PEP ambos grupos hasta 10 años.

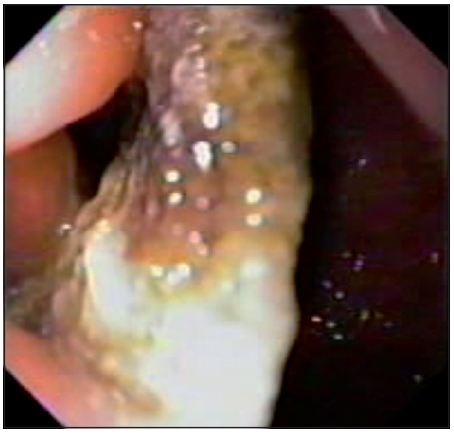

Figura 4. Banda migrada al interior del bolsillo gástrico. Fue extraída por endoscopia.

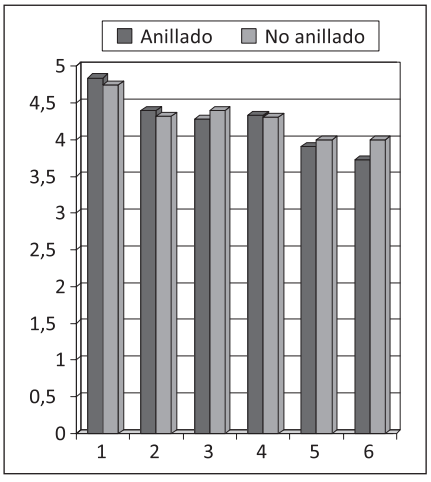

Figura 5. Calidad de vida: de acuerdo a test de Baros y encuesta de Moorehead-Ardnelt. 1) autoestima, 2) actividad física, 3) actividad social, 4) trabajo, 5) sexo, 6) tolerancia a la alimentación.

Tabla 1. Corrección de comorbilidades

A 10 años	Diabetes		Dislipidemia		Apnea	
Anillado	3/4	75%	10/15	66%	3/4	75%
No anillado	2/4	50%	4/8	50%	3/5	60%

Tabla 2. Porcentaje de seguimiento en diferentes períodos

	Con anillo			Sin anillo		
	Seguimiento		% de seguimiento	Seguimiento		% de seguimiento
1 año	258	244	93,85	216	194	88,99
3 años	240	169	69,26	192	163	84,02
7 años	148	111	73,51	78	56	70
8 años	94	78	82,98	49	41	78,85
9 años	67	51	75	36	29	78,38
10 años	47	34	69,39	23	17	70,83

Tabla 3. Test de Student dos variables %PEP

	a 3 años	a 9 años	a 10 años
Variante 1, número de observaciones	169	51	34
Promedio primera muestra	77	82	81
Variante 2, número de observaciones	163	29	17
Promedio segunda muestra	72	61	62
Valor p para dos variables	0,0174	0,000000005	0,00008

como el deslizamiento o migración, que pueden hacer dudar de los beneficios de poner un mecanismo de restricción.

De nuestros resultados es claro para nosotros que tenemos mucho mejor % PEP en el grupo anillado, si los seguimos en el largo plazo. La mayoría de las publicaciones efectuadas por cirujanos que usan banda en el *bypass*, tiene sólo dos o tres años de seguimiento[7-10]. Hay solamente un estudio hasta ahora que no muestra diferencias entre BPGA y sin anillo, pero el resultado es a dos años de seguimiento[11]. Buchwald, encuentra en un grupo de 4.204 *bypass,* un % PEP de 65,1[1] después de dos años de control; Salinas, en un grupo de 3.500 BPGA muestra un 83% de PEP a cinco años de seguimiento[12,13]. La comparación entre estos dos grupos de pacientes permitió plantear con más claridad que había una diferencia favorable en el % PEP en los *bypass* anillados, a pesar de que ambas poblaciones no eran estrictamente comparables, pues en el grupo de revisión de Buchwald había algunos pacientes también anillados. En nuestro grupo de pacientes tenemos alrededor de un 70% de seguimiento a 10 años, lo que hemos conseguido llamando por teléfono o enviando correos a los pacientes que no han venido a control por algún tiempo, y en algunos casos hemos tenido que confiar en una encuesta telefónica o por correo electrónico. En la Tabla 2, mostramos el número de pacientes y el % de seguimiento. En la Tabla 3, vemos los resultados del Student's *t*-test que compara los Grupos A y B a 3 años y luego de 9 y 10 años; los resultados son muy significativos.

Respecto de la calidad de vida encontramos que no hay diferencias entre los dos grupos, lo que está de acuerdo con otras publicaciones[7-12]. En la encuesta nos preocupamos especialmente de investigar la tolerancia a la alimentación. El grupo A muestra una mayor dificultad a la ingesta, que ocurre especialmente si no mastican bien o ingieren bocados un poco más grandes. Nos parece que este es un hecho deseable, pues les ayuda a mantener el hábito de comer lento y en volúmenes apropiados, lo que es importante en el resultado final del procedimiento. Esta limitación sin embargo, no es apreciada por el paciente como una menor calidad de vida.

Nos parece que es muy importante escoger un buen material para confeccionar el anillo, y también el tamaño adecuado. Se ha usado una gran variedad de materiales, como malla de polypropylene, anillos de silicona, y otros[14]. El anillo debe ser bien tolerado, suave y dúctil, y es mejor que tenga una cierta elasticidad, pues un anillo muy rígido hace más difícil pasar el bolo alimenticio al momento de la ingesta. Se han usado distintas longitudes o diámetros de anillos, entre 4,5 y 7,5 cm de largo[10,13-15]. Llegamos pronto a la conclusión que 6,5 cm es un buen largo de anillo, que permite una restricción adecuada sin producir disfagia. Esta banda la cerra-

mos con un punto no absorbible y queda entonces un anillo de 1,9 cm de diámetro, alrededor de la pared gástrica, de modo que puede variar el tamaño real del paso dependiendo del grosor de esta pared; se ha encontrado una buena correlación entre el diámetro real, medido por endoscopia y el % PEP[12]. La idea de poner anillo no es estrechar el paso del alimento sino evitar que éste se dilate con el tiempo y evitar también que crezca y se dilate la primera porción del asa yeyunal anastomosada al bolsillo gástrico, lo que puede llegar a constituir un gran neo-estómago. Hay interesantes estudios con TC multicorte con contraste que permiten visualizar estos cambios[16].

Otro aspecto interesante es que el anillo establece el tamaño del paso del alimento, por lo cual no es necesario calibrar la anastomosis, como debe ser en el *bypass* no anillado. En el *bypass* anillado podemos hacer una amplia anastomosis sin arriesgar una recuperación del peso. Mientras más calibrada es la anastomosis mayor es la posibilidad de estenosis de la misma[9,13,14]. En nuestra experiencia hemos tenido sólo una estenosis en 900 BPG anillados (0,11%) y 8 estenosis en el grupo no anillado (4%). Es decir, las estenosis son 40 veces más frecuentes en este último grupo. Mali no tiene ninguna estenosis con anastomosis de 4 cm de amplitud[15].

Con el anillo de PTFE hemos tenido tres migraciones al interior del estómago, lo cual es una molesta complicación, aunque es fácil de resolver endoscópicamente[16-25]. A raíz de esto hemos dejado de usar este material, y con el parche vascular de Gore-Tex(R) no hemos tenido ni migración ni deslizamiento por más de 10 años. Por esto es muy importante encontrar el correcto tipo de anillo que no migre y sea bien tolerado por el organismo. Actualmente, hay productos especialmente diseñados que han dado excelentes resultados, siendo de más fácil instalación.

En relación a la corrección de comorbilidades podríamos esperar un mejor control en los pacientes que tienen mayor % PEP en el largo plazo. Sin embargo, no hemos encontrado publicaciones respecto de resolución de comorbilidades relacionadas con este punto. En nuestros pacientes, la resolución de comorbilidades es igual en ambos grupos al año de operados; a los 10 años encontramos una leve mayor recurrencia de diabetes y de dislipidemia en los pacientes sin anillo, sin embargo, los números son muy pequeños para establecer alguna conclusión.

Para nosotros, está claro que tiene importantes ventajas instalar algún mecanismo de restricción en el tracto de vaciamiento del bolsillo gástrico, y usamos un anillo en todos nuestros pacientes operados de *bypass*. Aquellos que apoyan la instalación de este mecanismo de restricción han sido bastante proactivos en recomendarlo, sin embargo, la mayoría de los cirujanos no están dispuestos a usar una banda de restricción, tal vez porque implica un pequeño tiempo quirúrgico, o un costo, o por temor a usar un cuerpo extraño que puede migrar. Otra posible razón es que no hay seguimientos en el largo plazo. Pero posiblemente la causa más importante es que, si bien los resultados sin la banda son más pobres, no lo son en extremo, lo que hace que la colocación del anillo no sea tan esencial[21].

Referencias

1. Buchwald H, Avidor Y, Braunwald E, Jensen MD, Pories W, Fahrbach K, et al. Bariatric surgery: a systematic review and meta-analysis. JAMA 2004;292:1724-37.
2. Mason EE, Doherty C, Cullen JJ, Scott D, Rodríguez EM, Maher JW. Vertical gastroplasty: evolution of vertical banded gastroplasty. World J Surg.1998;22:919-24.
3. Linner JH. Comparative effectiveness of gastric bypass and gastroplasty. Arch Surg. 1998;22:925-35.
4. Fobi MAL, Lee H, Flemming AW. The surgical technique of the banded gastric bypass. J Obes Weight Regul. 1989;8:99-102.
5. Fobi MAL. El presente y futuro de la cirugia bariátrica. Rev Chil Cir. 2009;68:79-82.
6. Capella RF, Capella JF, Mandec H, Nath P. Vertical banded gastroplasty-gastric bypass: preliminary report. Obes Surg. 1991;1:389-95.
7. Awad W, Garay A, Oñate VH, Turu J. Gastric bypass with and without a ring: the effect on weight reduction and quality of life. Obes Surg. 2005;15:724-9.
8. Bessler M, Daud A, Kim T, DiGiorgi M. Prospective randomized trial of banded versus nonbanded gastric bypass for the super obese: early results. Surg Obes Relat Dis. 2007;3:480-4.
9. Awad W, Garay A, Martínez C, Oñate V, Turu I, Yarmuch J. Descenso ponderal y calidad de vida mediante la cirugía de *Bypass* gástrico con y sin anillo de calibración. Rev Chil Cir. 2008;60:17-21.
10. Valezi AC, Brito EM, Souza JCL, Guariente ALM, Emori FT, Lopes VCH. A importância do anel de silicone na derivação gástrica em Y-de-Roux para o tratamento da obesidade. Rev Col Bras Cir. 2008;35:18-22.
11. Arceo-Olaiz R, Nayví España-Gómez M, Montalvo-Hernández J, Velázquez-Fernández D, Pantoja J, Herrera MF. Maximal weight loss after banded and unbanded laparoscopic Roux-en-Y gastric bypass: a randomized controlled Trial. SOARD 2008;4:507-11.
12. Salinas A, Salinas BHM, Santiago E, García W, Ferro Q, Antor MM. Silastic ring vertical gastric bypass: cohort study with 83% rate of 5-year follow-up. SOARD 2008;5:455-8.
13. Evangelista LF, Campos JM, Ferraz AA, Escalona A, Neto MG, Ramos AC, Ferraz EM. Uso de anillo en

bypass gástrico: Ventajas y desventajas. Rev Chil Cir. 2009;61:571-7.
14. Stubbs RS, O'Brien L, Jurikova L. What ring size should be used in association with vertical gastric bypass? Obes Surg. 2006;16:1298-303.
15. Mali Jr. J, Fernandes FAMH, Valezi AC, Matsuo T, Menezes MA. Influence of the actual diameter of the gastric pouch outlet in weight loss after silicon ring roux and y gastric bypass: an endoscopic study. Obes Surg. 2010;20:1231-35.
16. Karcz WK, Kuesters S, Marjanovic G, SueBlin D, Kotter D, Thomusch O, et al. 3D-MSCT Gastric Pouch Volumetry in Bariatric Surgery. Preliminary Clinical Results. Obes Surg. 2009;19:508-16.
17. Arasaki CH, Del Grande JC, Yanagita ET, Alves AK, Oliveira DR. Incidence of regurgitation after the banded gastric *bypass*. Obes Surg. 2005;15:1408-17.
18. Fobi M, Lee H, Igwe D, Felahy B, James E, Stanczyk M, et al. Band erosion: incidence, etiology, management and outcome after banded vertical gastric bypass. Obes Surg. 2001;11:699-707.
19. Rocha LCM, Lima Jr GF, Martins da Costa MEVM, Girundi MG, Farah MW. A Endoscopia em pacientes submetidos à cirurgia de Fobi-Capella – Análise retrospectiva de 800 exames. GED 2004;23:195-204.
20. Galvão Neto MP, Campos JM, Garrido T, Evangelista LF. Migración del anillo después del *bypass* gástrico. En: Campos JM, Galvão Neto MP, Moura EGH (Org.). Endoscopia en cirugía de la obesidad. 1a ed. Caracas: AMOLCA. p. 181-190.
21. Campos JM, Galvão Neto MP. Tratamento do deslizamento de anel pós-cirurgia de Fobi-Capella. In: Endoscopia gastrointestinal terapêutica. (Org.) SOBED-Sociedade Brasileira de Endoscopia Digestiva. São Paulo: Tecmedd; 2006. p.1143-1147.
22. Berti LV, Garrido Jr AB. *Bypass* gástrico: É essencial a colocação do anel? In: Castro LP, Savassi-Rocha PR, Rodrigues MAG, editores. Tópicos em Gastro- enterologia: Obesidade e Urgências Gastroenterológicas. Rio de Janeiro: Medsi; 2003. p. 95-108.
23. Campos JM, Costa Júnior AB, Evangelista LFL. Dificultad de vaciamiento gástrico secundário al anillo. En: Campos JM, Galvão Neto MP, Moura EGH. Endoscopia en cirugía de la obesidad. 1a ed. Caracas: AMOLCA. p.203-213.
24. Campos JM, Evangelista LFL, Siqueira LT, Ferreira Filho HÁ, Ferraz AAB, Ferraz EM. Tratamento endoscópico das complicações do anel no *bypass* gástrico. In: Anais do Segundo Congresso Latinoamericano *International Federation Surgery Obesity*-IFSO de Cirurgia para la Obesidad, (Org.). Cacun-México: Colegio Mexicano de Cirugía para la Obesidad 2007. p.145.
25. Elias AA, Matielli JD, Oliveira MR, Berti LV, Gabriel J, Szego T, et al. Complicações relacionadas com anel de silicone na operação de Capella-Fobi. Bol Cir Obes. 2001;2:26.

Rev. Chilena de Cirugía. Vol 64 - Nº 4, Agosto 2012; pág. 368-372

ARTÍCULO DE INVESTIGACIÓN

Drenaje laparoscópico de la diverticulitis aguda complicada Hinchey II y III*

Drs. GINO CASELLI M.[1], GONZALO INOSTROZA L.[1], Int. CRISTÓBAL SILVA C.[2],
Drs. GONZALO URREJOLA S[1], ALVARO ZÚÑIGA D.[1], MARÍA ELENA MOLINA P.[1],
FELIPE BELLOLIO R.[1], GEORGE PINEDO M.[1]

[1] Unidad de Coloproctología, Departamento de Cirugía Digestiva. Pontificia Universidad Católica de Chile, Santiago.
[2] Interno Universidad Católica del Maule.
Chile.

Abstract

Laparoscopic peritoneal lavage for acute diverticulitis

Background: The usual surgical management of acute diverticulitis is Hartmann operation that is associated with high rates of complications and mortality. Recently, less invasive procedures, that avoid ostomies have been proposed as treatment. **Aim:** To analyze the results of laparoscopic peritoneal lavage in patients with acute diverticulitis. **Material and Methods:** Prospective analysis of seven patients age 25 to 61 years (four males) admitted for a first episode of acute diverticulitis classified as Hinchey II or III, in whom a percutaneous drainage of collections was not possible. All were subjected to a laparoscopic peritoneal lavage and debridement. **Results:** The mean body mass index of patients was 30.3 kg/m^2. Operative time was 55 ± 28 min and there was no need for ostomies or conversion to open surgery. Two patients had complications. One required a percutaneous drainage of a collection and other required an open surgical procedure for peritoneal lavage. Patients stayed with nil per os for 2 ± 1 days, required antimicrobials for 14 ± 4 days and stayed in the hospital for 8 ± 4 days. **Conclusions:** Laparoscopic peritoneal lavage is a good alternative surgical procedure for the treatment of acute diverticulitis.

Key words: Diverticulitis, peritoneal lavage, laparoscopic surgery.

Resumen

Introducción: Tradicionalmente, el manejo quirúrgico de la diverticulitis aguda complicada (DAC) ha sido la operación de Hartmann. Sin embargo, ésta presenta tasas de morbilidad de 59% y mortalidad hasta de 12%. Han aparecido algunos procedimientos no resectivos con algunas ventajas operatorias y que evitarían la confección de una ostomía. **Objetivo:** Analizar resultados quirúrgicos de una serie de pacientes con DAC sometidos a lavado peritoneal sin resección por vía laparoscópica (LPL). **Pacientes y Métodos:** Serie de registro prospectiva de siete pacientes, que ingresaron con diagnóstico de DAC Hinchey II en que no fue posible el drenaje percutáneo de las colecciones y pacientes categorizados como Hinchey III, operados entre octubre

*Recibido el 2 de enero de 2012 y aceptado para publicación el 27 de febrero de 2012.

Agradecimiento: Este artículo está dedicado a la memoria de nuestro querido amigo, colega y profesor Dr. George Pinedo Mancilla.

Correspondencia: Dr. Gino Caselli M.
Marcoleta 350, Santiago, Chile.
gcaselli@uc.cl

de 2008 y noviembre de 2010. **Resultados:** Cuatro pacientes eran de sexo masculino. La edad media fue de 49 años, con un IMC de 30,3 kg/m^2. Todos los pacientes ingresaron con su primer episodio de DA. El tiempo operatorio fue de 55 ± 28 minutos. No hubo necesidad de ostomía ni conversión. Dos pacientes presentaron complicaciones que requirieron de nuevos procedimientos durante su estadía. El tiempo de reposo digestivo fue de 2 ± 1 días y la duración del esquema antibiótico fue de 14 ± 4 días. La estadía hospitalaria fue de 8 ± 4 días. **Conclusiones:** El LPL representa una alternativa al manejo quirúrgico tradicional. Las ventajas teóricas son bajas tasas de morbimortalidad, estadía hospitalaria más corta y sin la eventual necesidad teórica de una ostomía. Esta técnica requiere ser validada en el contexto de un estudio aleatorizado con claridad en criterios de inclusión y exclusión.

Palabras clave: Diverticulitis aguda, laparoscopia, lavado peritoneal.

Introducción

La diverticulosis afecta aproximadamente a un tercio de la población mayor de 50 años y hasta al 60% de los adultos sobre 80 años en los países occidentales[1,2]. Aproximadamente un 20% de los portadores de divertículos desarrollarán una diverticulitis aguda (DA) a lo largo de la vida[3]. El enfrentamiento terapéutico del episodio de DA depende de la gravedad de la enfermedad, por lo cual el espectro de tratamiento va desde el reposo digestivo y uso de antibióticos en los casos más simples y hasta resecciones intestinales de urgencia con ostomía proximal en pacientes con peritonitis fecaloídea.

Desde su introducción a inicios de los años 90, el abordaje mínimamente invasivo en la enfermedad diverticular (ED) ha ido ganando aceptación, pero la evidencia actualmente apunta en favor de la cirugía laparoscópica, particularmente en el tratamiento electivo de la ED[4-6], siendo menos categórica respecto a sus ventajas en el cuadro agudo[7-9]. Aún así, el lavado peritoneal se ha constituido últimamente como una opción factible para el manejo mínimamente invasivo del episodio agudo diverticular.

Objetivos

Describir los resultados de una serie de pacientes con el diagnóstico de diverticulitis aguda complicada (DAC) catalogados en estadío Hinchey II y III, sometidos a un aseo de colecciones e instalación de drenajes por vía laparoscópica.

Pacientes y Métodos

Presentamos una serie de registro prospectivo de pacientes que ingresaron a nuestro centro con el diagnóstico de DAC con colección pélvica y peritonitis purulenta difusa confirmada con TAC de abdomen y pelvis (se utilizó la clasificación de Hinchey et al[10] ilustrada en la Tabla 1) y que fueron sometidos a un aseo y desbridamiento de colecciones e instalación de drenajes por vía laparoscópica (LPL), previo consentimiento informado al paciente. Del total de pacientes con el diagnóstico de DAC clasificados como Hinchey II y III ingresados a nuestro centro en el período comprendido (42), aquellos con una respuesta favorable a la terapia antibiótica, así como los casos en que el drenaje percutáneo bajo TAC a través de Radiología Intervencional fue posible, fueron excluidos del estudio. Se analizaron parámetros demográficos e inflamatorios de ingreso (recuento de glóbulos blancos y Proteína C-reactiva), clasificación de riesgo anestésico según la Asociación Americana de Anestesiología (ASA), días de evolución del cuadro séptico, hallazgos intraoperatorios, tiempo operatorio, conversión a cirugía abierta, necesidad de ostomía, tiempo de recuperación del reposo digestivo, días de antibioticoterapia, complicaciones y estadía hospitalaria.

Técnica quirúrgica

Bajo anestesia general, se colocó al paciente en posición de Lloyd Davies con la ayuda de sujetadores, hombreras y pierneras Damm Allen. El cirujano se ubicó a la derecha del paciente. Se inició el neumoperitoneo a 15 mm Hg con técnica abierta, posteriormente se instaló el trocar umbilical de 10-12 mm para la introducción de la óptica de 0° o de 30º. Otros tres puertos de 5 mm fueron instalados en ambas fosas iliacas y flanco derecho (Figura 1). La intervención quirúrgica se inició con la inspección del sigmoides desde medial a lateral, revisando acuciosamente el epiplón, estructuras pelvianas y la totalidad del colon en búsqueda de colecciones que

Tabla 1. Clasificación de Hinchey et al[10] para enfermedad diverticular aguda complicada

Clasificación de Hinchey	Características
Etapa I	Diverticulitis con absceso pericolónico
Etapa II	Diverticulitis con absceso a distancia (pélvico o retroperitoneal)
Etapa III	Peritonitis purulenta
Etapa VI	Peritonitis fecaloídea

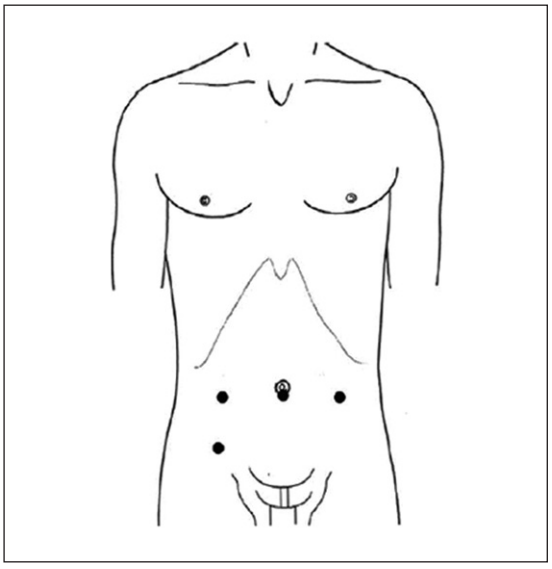

Figura 1. Colocación de trócares para aseo, lavado e instalación de drenajes vía laparoscópica.

pudieran pasar desapercibidas, con un desbridamiento completo y prolijo de las colecciones, evitando el sangrado innecesario. Luego se realizó la aspiración del contenido purulento y lavado con abundante solución fisiológica posterior a la toma de muestras para cultivo de líquido peritoneal. Finalmente, se realizó siempre una prueba hidroneumática. No habiendo evidencias de fuga aérea se posicionaron los drenajes tubulares del tipo Blake® (Ethicon, Somerville, USA) en relación a las colecciones identificadas. Ante la evidencia de filtración aérea, se optaría por la conversión a cirugía abierta y evaluar la necesidad de realizar una operación de Hartmann.

Resultados

Entre noviembre de 2008 y agosto de 2010, siete pacientes fueron sometidos a un LPL. Cuatro de ellos eran de sexo masculino. La edad media fue de 49 (25-61 años) y el IMC promedio fue de 30,8 kg/mt^2, con un rango entre 25,8 y 37,8 kg/mt^2. La mediana de clasificación de riesgo anestésico (ASA) fue de 2 (rango de 1-3). Las características del grupo estudiado, incluyendo temperatura, frecuencia cardíaca, parámetros inflamatorios de ingreso y hallazgos intraoperatorios están descritos en la Tabla 2. Todos los pacientes ingresaron con su primer episodio de diverticulitis aguda y el tiempo de evolución desde el inicio de los síntomas hasta el momento de la evaluación médica inicial fue de 3,5 días (rango entre 1 y 6 días). En todos ellos fue iniciada terapia antibiótica endovenosa biasociada (cefalosporina con cobertura entérica y un antianaerobio) al momento de la hospitalización. El drenaje percutáneo bajo TAC no fue posible en tres pacientes; en dos por la ausencia de ventana radiológica y en el tercero, la colección sólo fue parcialmente drenada, con persistencia de sintomatología inflamatoria. En la serie, el tiempo operatorio fue de 55 ± 28 minutos. No hubo necesidad de ostomía ni de conversión a cirugía abierta. El tiempo de reposo digestivo fue de 2 ± 1 días. Del grupo analizado, dos pacientes presentaron complicaciones; uno presentó una colección intraabdominal de 3 cm dos semanas posterior al alta, requiriendo punción bajo TAC; el segundo paciente, persistió con fiebre y dolor abdominal al séptimo día de hospitalización, realizando una laparotomía y aseo peritoneal, no requiriendo de una ostomía. Dicho paciente además presentó una fístula colocutánea a las 4 semenas posterior al alta y fue manejada con antibioticoterapia y drenaje. Las complicaciones y seguimiento se encuentran resumidos en la Tabla 3. La mediana de duración del esquema antibiótico fue de 14 ± 4 días. Los pacientes se mantuvieron en la Unidad de Cuidados Intermedios por 2 ± 1,9 días (con rango entre 0-4 días) y la estadía hospitalaria post-procedimiento fue de 8 ± 4 días (con rango entre 5-15 días). Los drenajes se retiraron a los 8 días (con rango entre 4-14 días).

Tabla 2. Parámetros de ingresos y hallazgos operatorios

n	T° ingreso	FC ingreso (lat/min)	GB ingreso	Hallazgos operatorios
1	39,2°	118	26.900	Plastrón bajo ángulo esplénico con contenido purulento
2	37°	72	11.600	Tres colecciones con evidente contenido purulento
3	38°	120	16.400	Peritonitis difusa
4	36,5°	91	17.900	Peritonitis difusa
5	37,7°	111	26.200	Colección única intraabdominal
6	38,2°	100	17.700	Peritonitis difusa
7	37,9°	102	24.300	Peritonitis difusa

Tabla 3. Complicaciones y seguimiento de la serie

n	Sexo	Hinchey ingreso	Complicaciones	Resolución quirúrgica	Cirugía electiva posterior	Seguimiento (meses)
1	M	2	No	No	Sí	23
2	M	2	Fiebre y dolor abdominal al 7° día de hospitalizado	Laparotomía y aseo peritoneal	Sí	12
3	F	3	No	No	No	12
4	M	3	Colección al 15° día post-alta	Drenaje percutáneo	No	24
5	F	2	No	No	No	6
6	M	3	No	No	No	24
7	F	3	No	No	No	3

Destacamos que dos de los pacientes se les realizó una cirugía definitiva electiva para la resolución de su enfermedad diverticular.

Discusión

El advenimiento de técnicas mímimamente invasivas en cirugía colorrectal ha sido vertiginoso durante la última década. Aún así, la aceptación de la laparoscopia ha sido lenta en el escenario de la diverticulitis aguda complicada (DAC). En los años recientes, varios estudios han publicado sus resultados con la técnica de aseo y lavado peritoneal con instalación de drenajes por vía laparoscópica en DAC, mostrando resultados exitosos y promisorios[7,9,13-15]. A pesar de ello, existe controversia respecto a que tipo de pacientes se beneficiarían del LPL y, por lo tanto, a quienes se les pudiera ofrecer este abordaje[16]. Los criterios de inclusión en estudios observacionales tienden a recomendar el LPL en pacientes con DAC Hinchey III sin inestabilidad hemodinámica ni evidencia de sepsis descontrolada. También se ha usado con éxito en individuos con colección pericolónicas o pelvianas mayores de 5 cm, donde un enfoque terapéutico previo haya fallado, como el drenaje percutáneo o el manejo médico. Es válida también la aplicación del LPL en sujetos que tuvieron indicación de drenaje percutáneo, pero en los que no se realiza por ausencia de ventanas radiológicas, interposición de asas de intestino delgado o una mala tolerancia del paciente al procedimiento. La mayor parte de los estudios demuestra que el LPL permite manejar adecuadamente a los pacientes con DAC Hinchey III[7,14,15]. Las tasas de conversión van desde 0 al 14%, con mortalidad de 0 al 3% y morbilidad de 10% en distintas series[9,13-15]. Estos valores son significativamente menores que los resultados históricos de la OH, con cifras de morbilidad y de mortalidad de 30-50% y 10-20%, respectivamente[7,12]. Por desgracia, cuando comparamos los resultados del LPL con las series de operación de Hartmann, éstas últimas incluyen inevitablemente a pacientes con peritonitis diverticular estercorácea tipo Hinchey IV, lo cual hace inexacto y a la vez complejo un correcto análisis.

Las series publicadas de LPL en DAC son aún pequeñas, sin disponer hasta el momento de resultados de estudios randomizados. El *Ladies Trial* es el primer esfuerzo por realizar un estudio clínico comparativo entre la OH, anastomosis primaria más ostomía de protección y LPL en pacientes cursando con una peritonitis purulenta de origen diverticular[17]. Este grupo holandés ya comunicó su experiencia en 92 casos con pacientes sometidos a LPL, con una tasa de conversión de 1%, morbilidad de 5% y mortalidad de 3%.

Franklin et al[13], publicaron sobre 40 pacientes intervenidos mediante esta técnica (uno fue clasificado como Hinchey II, 32 como Hinchey III y tres como Hinchey IV). La morbilidad y mortalidad fueron de 20 y 0%, respectivamente. No hubo conversión a cirugía abierta y la hospitalización postoperatoria fue de 7 días[13]. La tasa de resolución electiva fue cercana al 40% con una readmisión baja con un seguimiento cercano a los 36 meses.

Sabemos que es difícil llevar a cabo una adecuada comparación con los reportes de LPL ya publicados, dado que presentamos los resultados preliminares de una pequeña serie de pacientes. Destacamos que la morbilidad de nuestra serie es alta, alcanzando un 28%, pero consideramos que al tratarse de un registro de 7 pacientes, necesitamos de un mayor número de pacientes para alcanzar cifras homologables. Nuestra tasa de resolución electiva de la enfermedad diverticular es sólo de dos pacientes, pero con un seguimiento promedio a corto plazo.

A nuestro juicio, la técnica de lavado y aseo

peritoneal e instalación de drenajes por vía laparoscópica debiera ser considerado para un grupo seleccionado de pacientes, principalmente aquellos catalogados como Hinchey II y III, donde el drenaje percutáneo o el manejo médico haya fallado, ya que los que cursan con una peritonitis fecaloidea del tipo Hinchey IV y que presentan una perforación persistente con contaminación fecal, requieren siempre de una laparotomía exploratoria con la resección del segmento séptico y una ostomía proximal.

Conclusión

El LPL representa una alternativa al manejo quirúrgico tradicional. Las ventajas que se le pueden otorgar a este abordaje son tasas de morbilidad y mortalidad más bajas, estadía hospitalaria más corta y ausencia de ostomía. Sin embargo, esta técnica debe ser estudiada a fondo, en el contexto de estudios aleatorizados con claridad en los criterios de inclusión y exclusión.

El abordaje laparoscópico para la enfermedad diverticular en un escenario electivo es probablemente hoy en día la elección ideal, pero en el caso de la cirugía de urgencia, a nuestro juicio y, a pesar de un desarrollo vertiginoso, aún requiere de estudios adecuados antes de recomendarlo como primera línea de manejo para estos pacientes.

Referencias

1. Stollman N, Raskin J. Diverticular disease of the colon. Lancet 2004;21:363:631-9.
2. López C, Brown C. Diverticulitis: The most common colon emergency for the acute care surgeon. Scandinavian J Surg. 2010;99:86-9.
3. Klarenbeek B, Coupe V, Van der Peet D, Cuesta M. The cost effectiveness of elective laparoscopic sigmoid resection for symptomatic diverticular disease: financial outcome of the randomized control Sigma trial. Surg Endosc. 2010; 25:776-83.
4. Klarenbeek B, Bergamaschi R, Veenhof A, Van der Peet D, Van der Broek W, De Lange E. Laparoscopic versus open sigmoid resection for diverticular disease: follow-up assessment of the randomized control Sigma trial. Surg Endosc. 2010; 25:1121-6.
5. Siddiqui M, Sajid M, Khatri K, Cheek E, Baig M. Elective open versus laparoscopic sigmoid colectomy for diverticular disease: a meta-analysis with the Sigma trial. World J Surg. 2010;34:2883-901.
6. Siddiqui M, Sajid M, Qureshi S, Cheek E, Baig M. Elective laparoscopic sigmoid resection for diverticular disease has fewer complication than conventional surgery: a meta-analysis. Am J Surg. 2010;200:144-61.
7. Alamili M, Gogenur I, Rosemberg J. Acute complicated diverticulitis managed by laparoscopic laveg. Dis Colon Rectum 2009;52:1345-9.
8. White S, Frenkiel B, Martin P. A ten-year audit of perforated sigmoid diverticulitis: highlighting the outcomes of laparoscopic lavage. Dis Colon Rectum 2010;53: 1537-41.
9. Taylor C, Layani L, Ghusn M, White S. Perforated diverticulitis managed by laparoscopic lavage. ANZ J Surg. 2006;76:962-5.
10. Hinchey E, Schaal P, Richards G. Treatment of perforated diverticular disease of the colon. Adv Surg. 1978;12:85-109.
11. Fozard J, Armintage N, Schofield J, Jones O. ACPGBI Position Statement on elective resection for Diverticulitis. Colorectal Dis. 2011;13 Suppl.3:1-11. doi:10.1111/j.1463-1318.2010.02531.x.
12. Abbas S. Resection and primary anastomosis in acute complicated diverticulitis, a systematic review of the literature. Int J Colorectal Dis. 2006; 22:351-7.
13. Franklin M, Portillo G, Trevino J, González J, Glass J. Laparoscopic intraluminal surgery for gastrointestinal malignancies. World J Surg. 2008;32:1709-13.
14. Myers E, Hurley M, O´Sullivan G, Kavanaugh D, Wilson I, Winter D. Laparoscopic lavage for generalized peritonitis due to perforated diverticulitis. Br J Surg. 2008;95:97-101.
15. O´Sullivan G, Murphy D. O´Brien M, Ireland A. Laparoscopic management of generalized peritonitis due to perforated colonic diverticula. Am J Surg. 1996;171:432-4.
16. Mutch M. Complicated diverticulitis: Are there indications for laparoscopic lavage and drainage? Dis Colon Rectum 2010;53:1465-6.
17. Swank H, Vermuelen J, Lange J, Mulder I, van der Hoeven J, Stassen L. The Ladies Trial: Laparoscopic peritoneal lavage or resection for purulent peritonitis and Hartmann´s procedure or resection with primary anastomosis for purulent of faecal peritonitis in perforated diverticulitis. BMC Surg. 2010;10:29.

Rev. Chilena de Cirugía. Vol 64 - Nº 4, Agosto 2012; pág. 373-377

ARTÍCULO DE INVESTIGACIÓN

Utilidad de la preparación mecánica anterógrada en cirugía colorrectal electiva. Resultados de una serie prospectiva y aleatoria*

Drs. ALEJANDRO BARRERA E.[1], HÉCTOR CID B.[1], GUILLERMO BANNURA C.[1], JAIME CONTRERAS P.[1], CLAUDIO ZÚÑIGA T.[1], JUAN MANSILLA E.[1]

[1] Servicio y Departamento de Cirugía, Hospital Clínico San Borja Arriarán. Campus Centro, Facultad de Medicina, Universidad de Chile.
Santiago, Chile.

Abstract

Usefulness of anterograde mechanical colon cleansing in colorectal surgery

Background: Anterograde mechanical colon cleansing is routinely done before colorectal surgery. However there is no firm evidence about its usefulness. **Aim:** To assess the usefulness of anterograde mechanical colon cleansing in colon surgery. **Patients and Methods**: Participants requiring elective colorectal surgery were randomized to receive anterograde mechanical bowel cleansing with two doses of oral sodium phosphate (Oral fleet®) or a liquid diet 24 hours prior to surgery, after signing an informed consent. Both groups received antimicrobial prophylaxis. Problems associated with bowel cleansing, subjective assessment of bowel preparation by the surgeon and postoperative complications were recorded. **Results:** One hundred twenty two participants were studied (73 females). Fifty three percent of patients had concomitant diseases such as hypertension and diabetes mellitus. Sixty patients were subjected to anterograde bowel cleansing and 62 were ascribed to the liquid diet group. Surgeons evaluated colon cleansing as good in 49 and 37 patients with and without anterograde mechanical cleansing, respectively and as regular in 8 and 23 patients, respectively ($\chi^2 = 9.1$ $p = 0.01$). Tolerance to cleansing was evaluated as good, fair and poor by 50, 30 and 20% of patients, respectively. One patient had a bowel obstruction associated with the use of sodium phosphate. Postoperative complications occurred in 14 and 23 patients subjected or not to cleansing, respectively ($p = 0.06$). Septic complications occurred in 11 and 3 cases with and without colon cleansing, respectively ($p < 0.01$). **Conclusions**: Anterograde mechanical colon cleansing was associated with a higher incidence of septic complications in this series of patients.

Key words: Sodium phosphate, colon cleansing, surgical complications.

Resumen

Introducción: El uso de la preparación mecánica anterógrada (PMA) es una práctica rutinaria en cirugía colorrectal pero con escasas bases en la evidencia científica. **Objetivo:** Determinar la utilidad de la PMA

*Recibido el 28 de diciembre de 2011 y aceptado para publicación el 31 de enero de 2012.

Los autores no declaran conflictos de interés.

Correspondencia: Dr. Alejandro Barrera E.
Apoquindo 8160 Dpto. 31. Santiago, Chile.
abarrera@med.uchile.cl

en una serie prospectiva y aleatoria de cirugía colorrectal electiva. **Resultados:** La serie corresponde a 122 pacientes, 60 de los cuales recibe PMA. Los datos epidemiológicos muestran que los grupos son comparables. En esta serie se encuentra un riesgo de morbilidad global aumentado al doble en los pacientes que reciben PMA, así como un riesgo de infección superficial del sitio quirúrgico seis veces mayor. No se encuentran diferencias en las infecciones profundas, dehiscencia de anastomosis ni en las reintervenciones. Las complicaciones asociadas a la PMA se presentaron sólo en un caso, lo que no alcanza significación estadística. **Conclusiones:** De acuerdo a nuestros resultados, no se justifica la utilización rutinaria de PMA.

Palabras clave: Cirugía de colon, preparación mecánica.

Introducción

El uso de la preparación mecánica anterógrada (PMA) en la cirugía electiva colorrectal se ha constituido en una práctica rutinaria utilizada por la mayoría de los cirujanos[1-3]. El fundamento teórico para su uso está en el daño potencial de la carga fecal sobre la anastomosis y en la contaminación del campo quirúrgico. Basado en esto, una menor carga fecal podría disminuir la concentración bacteriana y evitar las complicaciones infecciosas asociadas con la cirugía de colon. Sin embargo, existen diversas experiencias en que esta hipótesis no ha logrado ser demostrada, como es la cirugía por trauma con resecciones y anastomosis primaria en un colon no preparado, con tasas de dehiscencia e infección de sitio quirúrgico semejante a la cirugía electiva[4-6]. Además existe evidencia suficiente acerca de la estabilidad de la flora fecal después de la PMA en términos de su composición y de su concentración por cm^3 de tejido[7,8].

Durante los últimos años varios autores han demostrado la factibilidad de la cirugía electiva colorrectal en ausencia de PMA[9-11], con lo que en la actualidad resulta discutible su utilización de rutina.

El objetivo central de esta comunicación es evaluar la utilidad de la PMA en la prevención de las complicaciones infecciosas de la cirugía colorrectal electiva en una serie prospectiva y aleatoria. Como objetivos secundarios se analizan las complicaciones propias de la PMA y se evalúa su tolerancia.

Material y Método

Desde mayo de 2005 hasta marzo de 2007 fueron incorporados en este estudio 122 pacientes, los que fueron sometidos a cirugía colorrectal electiva. Todos los pacientes fueron ingresados posteriormente a la firma de su consentimiento informado. Los pacientes fueron asignados en dos grupos al momento de su ingreso de acuerdo a una carta aleatoria confeccionada por un software computacional del sitio web randomization.com (http://www.randomization.com). Todos los pacientes fueron hospitalizados el día previo a la cirugía.

Aquellos que recibieron PMA recibieron por vía oral dos dosis de fosfato de soda (fleet oral(R)) en conjunto con hidratación parenteral y régimen líquido. El grupo que no recibió preparación mecánica se le indicó sólo régimen líquido las 24 horas previas a la cirugía. Ambos grupos recibieron profilaxis antibiótica durante la inducción anestésica con un gramo de cefazolina y 500 miligramos de metronidazol por vía endovenosa.

En una planilla Excel se registraron los datos epidemiológicos como edad, género, presencia de patología agregada, diagnóstico (benigno o maligno), tipo de cirugía (resección de colon izquierdo o derecho). En el grupo que recibió PMA se registró la tolerancia, presencia de vómitos, dolor abdominal y diarrea. Además se consultó por la satisfacción preguntando si estarían dispuestos a recibir PMA en otra oportunidad.

El cirujano evaluó subjetivamente la calidad de la limpieza del colon. Se consideró un colon limpio a aquel que presentaba ausencia o muy escasas deposiciones, un colon regularmente limpio al que presentaba deposiciones formadas en poca cantidad o colon sucio en caso de encontrar abundantes deposiciones formadas o si presenta deposiciones líquidas en cantidad regular o abundante.

Se registró el tipo de cirugía, la realización de anastomosis intestinal, el tiempo operatorio y la presencia de complicaciones post operatorias. Las complicaciones sépticas fueron divididas en aquellas derivadas de la cirugía (infección de sitio quirúrgico superficial o profunda, dehiscencia de anastomosis) de aquellas no relacionadas directamente con la cirugía (infección urinaria, neumopatías, etc).

Cuando se realizó anastomosis, estas fueron confeccionadas con sutura mecánica, con técnica terminal funcional para el colon derecho y de doble grapado para el colon izquierdo.

El análisis estadístico fue realizado con el paquete computacional Stata 8.0 utilizando la prueba de χ^2 y el test exacto de Fisher. Se consideró estadísticamente significativo un resultado de p menor o igual a 0,05.

Resultados

La serie corresponde a 122 pacientes. El 58% fue de género femenino (71 pacientes), el 53% presenta-

ba una o más patologías agregadas entre las que destacan por su prevalencia la hipertensión arterial, la diabetes mellitus y la cardiopatía coronaria.

Sesenta pacientes fueron asignados al grupo que recibió PMA y 62 no la recibieron. Los datos epidemiológicos de ambos grupos se señalan en la Tabla 1.

La evaluación de la tolerancia a la PMA muestra que el 50% de los pacientes la calificó subjetivamente como buena, el 30% como regular y el 20% como mala. Las principales causas de que la mitad de los pacientes consideren el uso de la PMA como regular o mala está dado por los síntomas asociados. El 56% de los pacientes refiere náuseas, el 23% vómitos y el 15% dolor abdominal cólico. En la mitad de estos casos fue necesario agregar algún tratamiento como antieméticos o analgésicos para el control de los síntomas.

Al consultar si repetirían la PMA el 13% contesta que no lo haría, el 50% dice que sólo en caso de ser estrictamente necesaria y sólo un 37% dice que lo haría sin cuestionamientos.

Se registra sólo una complicación relacionada con el uso de PMA, en un paciente con un tumor de colon descendente que evoluciona con una obstrucción intestinal baja aguda luego de la administración de fosfo soda por vía oral. Esto motivó una modificación del plan quirúrgico de una colectomía izquierda a una colectomía subtotal. La tasa de complicaciones del uso de PMA es de un 0,016% (p = 0,32) lo que no alcanza significación estadística al compararla con el grupo que no la recibe.

La evaluación del grado de limpieza del colon se muestra en la Tabla 2. Existe una diferencia significativa en el grupo en que la limpieza del colon fue evaluada como regular (presencia de deposiciones formadas escasas), concentrándose estos en el grupo que no recibió PMA.

Al analizar la morbilidad global se encontró que en el grupo sin PMA 14 pacientes presentaron alguna complicación (22%), contra 23 en el grupo que la recibió (37%), lo que se encuentra en el límite de la significación estadística. (p = 0,058 OR 2,13). Se debe destacar que en este rubro se incluyó todo tipo de complicaciones (médicas y quirúrgicas) (Tabla 3).

Al analizar las complicaciones sépticas, podemos hacer notar que se presentaron 14 casos de infección superficial del sitio quirúrgico (11,4%). En el grupo que recibió PMA se registraron 11 casos (17%) y en el grupo que no la recibe 3 casos (5%). Al realizar el test de χ^2 se alcanza una alta significación estadística en este parámetro con un p = 0,0032 y un OR de 5,98.

Con respecto a las colecciones abdominales, estas se presentaron en 3 casos en la serie global (2,4%). En el grupo que recibió preparación mecánica un caso y los dos restantes en el grupo que no la recibió. Esta diferencia no alcanzó significación estadística (p = 0,57). En

Tabla 1. Comparación de ambos grupos

	Con PMA n = 60	Sin PMA n = 62	p
Edad	65,2	64,1	ns
Género m / f	26 / 34	23 / 39	ns
Patología agregada	54%	50%	ns
Ubicación izq / der	38 / 22	43 / 19	ns
Benigno / maligno	18 / 42	23 / 39	ns
Anastomosis / sin anastomosis	54 / 6	54 / 8	ns

Tabla 2. Evaluación de la limpieza del colon

	Con PMA	Sin PMA	p
Buena	49	37	ns
Regular	8	23	0,03
Mala	3	2	ns

Tabla 3. Resultados: Complicaciones

	Sin PMA n = 60	Con PMA n = 62	p	OR
Morbilidad global	14	23	0,058	2,13
Infección sitio quirúrgico superficial	2	11	0,003	5,98
Infección sitio quirúrgico profunda	2	1	0,41	0,9
Dehiscencia anastomosis	4	2	0,57	0,78
Reoperaciones	2	1	0,41	0,9

cuanto al manejo de esta complicación fue realizado en forma conservadora en todos los casos, con terapia antibiótica y sin requerir reintervenciones.

En cuanto a la dehiscencia de anastomosis, la tasa global de la serie es de 4,9% (6 casos), 2 en el grupo que no recibió PMA y 4 en el que sí lo hizo. Tampoco se alcanzó significación estadística en esta asociación (p = 0,41). La mitad de estos pacientes fue manejado en forma conservadora y mantuvieron su anastomosis. En los 3 restantes (2 del grupo sin PMA) fueron reoperados. En dos casos se realizó una operación tipo Hartmann y en el restante una ileostomía con fístula mucosa de colon, por lo que la anastomosis fue deshecha.

Al relacionar el grado de limpieza del colon con la existencia de complicaciones no se encuentra significación estadística en la asociación.

Discusión

La utilidad de la PMA continúa siendo controvertida. El principio lógico que justifica su utilización está dado por la disminución de la carga fecal y de su efecto deletéreo sobre una anastomosis intestinal. Sin embargo, distintos trabajos han demostrado, que si bien existe una disminución de esta carga fecal, no hay cambios en la concentración de bacterias por mm^3 de tejido, ni tampoco en la composición de la flora bacteriana fecal luego de su utilización[8]. Además, son conocidos los efectos fisiológicos generales y sobre la mucosa, los que, aunque pueden ser evitados, sin duda pueden llegar a constituir una situación de stress para la cicatrización de una anastomosis[7,12-14], así como también la probable contaminación de la herida operatoria y peri anastomótica por los restos de deposiciones líquidas luego de su uso[8].

Sin embargo, aún es una práctica habitual entre los cirujanos colorrectales[1]. Su utilización presenta varios atractivos, a saber: es generalmente bien tolerada por los pacientes y se manipula un intestino limpio y que no presenta deposiciones al momento de confeccionar una anastomosis. Además permite realizar algunos procedimientos intra operatorios como la colonoscopia en lesiones no palpables, situación que no es posible en un colon ocupado por deposiciones[15].

Desde la aceptación de este paradigma, han aparecido distintas experiencias, primero retrospectivas y luego prospectivas y aleatorias, en que se ha cuestionado su utilidad, sobre todo luego de la utilización sistemática de la profilaxis antibiótica en cirugía colorrectal electiva[16-17].

En escasos estudios se ha analizado la tolerancia y la satisfacción de los pacientes ante el uso de PMA. Esto a pesar que las distintas alternativas tienen efectos esperados desagradables (diarrea) y otros no esperados como dolor abdominal y vómitos. Resulta importante destacar que en esta serie sólo la mitad de los pacientes considera que la tolerancia a la PMA es buena. La presencia de síntomas asociados se encuentra en más de la mitad de la serie, hecho poco consignado en la literatura, aunque se señala con frecuencia la presencia de complicaciones como la deshidratación, alteración de las pruebas de función renal e hipercalcemia[12]. Si bien en estas series no se señala en forma precisa la causa de estas alteraciones fisiológicas, inicialmente se pueden atribuir a la diarrea secundaria a la PMA pero sin duda estas pueden ser agravadas por la presencia de náuseas, vómitos y dolor abdominal como encontramos en esta serie. En nuestra serie sólo un tercio de los pacientes repetiría la PMA, lo que nos habla de la magnitud de las molestias asociadas a esta.

El rol de la profilaxis antibiótica en cirugía colorrectal se encuentra bastante bien establecido. Existe evidencia suficiente que la profilaxis antibiótica disminuye la morbilidad y la mortalidad de la cirugía colorrectal electiva y de urgencia[18], aún sin asociarse a PMA. Incluso hay algunos estudios que demuestran un beneficio de la profilaxis antibiótica en la cicatrización de una anastomosis colorrectal[19,20]. En vista del uso sistemático que hacemos de la profilaxis antibiótica, nuestros resultados en cuanto a patología séptica post operatoria se encuentran influidos por esta conducta. Pese a esto, encontramos en nuestra serie una mayor tasa de infección superficial del sitio quirúrgico (infección de herida operatoria) en el grupo que recibió PMA. Esto se puede deber a la mayor contaminación del campo operatorio por restos escasos de deposiciones líquidas, los que teóricamente tienen mayor probabilidad de escurrir al campo quirúrgico durante la confección de una anastomosis, como ha sido demostrado en otras series[8]. Debemos señalar que nosotros no tomamos en forma rutinaria una muestra de celular subcutáneo para cultivo antes del cierre de la piel, por lo que esta aseveración es una impresión y no podemos corroborar con datos duros.

Si consideramos que la finalidad última de utilizar la PMA se encuentra en evitar una dehiscencia, debemos señalar que existe una serie de situaciones que pueden influir en una falla anastomótica que exceden con mucho al grado de limpieza del colon, como son la altura de la anastomosis, el estado nutricional e inmunológico, la presencia de patología neoplásica y el uso de radioterapia previo a una intervención colorrectal[21]. Además el efecto sistémico de la dehiscencia en muchas ocasiones se encuentra opacado por la utilización de una ostomía proximal con el objeto de protección de la anastomosis. Si

bien existe bastante evidencia que la ostomía de protección no previene la aparición de la dehiscencia, si evita las manifestaciones sépticas asociadas, con lo que en esta situación si cobra importancia la limpieza del colon proximal, ya que no tiene sentido realizar una desfuncionalización proximal, si el segmento localizado entre la ostomía y la anastomosis mantiene la carga fecal.

Si bien de acuerdo a nuestros resultados no se justifica utilizar en forma rutinaria la PMA, creemos que existen otras situaciones en que si es necesaria, como en aquellas lesiones pequeñas, intervenidas por cirugía laparoscópica y que no tienen manifestación en la serosa. Un colon bien preparado permitirá realizar una colonoscopia intra operatoria, aunque esto puede evitarse con el tatuaje de la lesión antes de la cirugía.

Conclusión

En esta serie prospectiva y aleatoria, el uso de PMA se asocia con un mayor riesgo de morbilidad global y un aumento de la tasa de infección superficial del sitio quirúrgico, por lo que su utilización debe ser racional y decidida caso a caso.

Referencias

1. Nichols RL, Condon RE. Preoperative preparation of the colon. Surg Ginecol Obstet. 1971;132:323-37.
2. Nichols RL, Smith JW, García RY, Waterman RS, Holmes JWC. Current practices, of preoperative bowel preparation among North American colorectal surgeons. Clin Infect Dis. 1997;24:609-19.
3. Beck DE, Fazio VW. Current preoperative bowel cleansing methods. Results of a survey. Dis Colon Rectum 1990;33:12-5.
4. Conrad JK, Ferry M, Foreman ML. Changing management trends in the penetrating colon trauma. Dis Colon Rectum 2000;43:466-71.
5. Mealy K, Salman A, Arthur G. Definitive one-stage emergency large bowel surgery. Br J Surg. 1998;75:1216-9.
6. Curran TJ, Borzotta AP. Complications of primary repairs of colon injury. Literature review of 2964 cases. Am J Surg. 1999;177:42-7.
7. Bornside GH, Cohn I Jr. Intestinal antisepsis. Stability of fecal flora during mechanical cleansing. Gastroenterology 1969;57:569-73.
8. Fa-Si-Oen. Effects of the mechanical preparation with polyethyletilenglycol on bacterial contamination and wound infection in patients undergoing elective open colon surgery. Clin Microbiol Infect. 2005;11:158-60.
9. Bucher P, Gervaz P, Soravia C, Mermillod B, Erne M, Morel P. Randomized clinical trial of mechanical bowel preparation versus no preparation before elective left-sided colorrectal surgery. Br J Surg. 2005;92:409-14.
10. Zmora O, Mahajna A, Bar-Zakai B, Rosin D, Hershko D, Shabtai M, et al. Colon and rectal surgery without mechanical bowel preparation. A randomized prospective trial. Ann Surg. 2003;273:363-7.
11. Wille-Jørgensen P, Guenaga K, Castro A, Matos D. Clinical value of preoperative mechanical bowel cleansing in elective colorrectal surgery: a systematic review. Dis Colon Rectum 2003;46:1013-20.
12. Lieberman DA, Buckley SE, Warner BA, Culpepper RM. Biochemical effects of oral sodium phosphate. Dig Dis Sci. 1996:41;749-53.
13. Bucher P, Gervaz P, Egger JF, Soravia C, Morel P. Morphologic alterations associated with mechanical bowel preparation before elective colorectal surgery: a randomized trial. Dis Colon Rectum 2005;49:109-12.
14. Barrera A, Peñaloza P, Bannura C, Zúñiga C, Contreras J. Cumsille MA, y cols. Alteraciones histológicas asociadas a la preparación mecánica en cirugía colorrectal electiva. Rev Chil Cir. 2008;60;46-50.
15. Bucher P, Mermillod B, Gervaz P, Morel P. Mechanical bowel preparation for elective colorectal surgery: a meta-analysis. Arch Surg. 2004;139: 1359-65.
16. Memon MA, Devine J, Freeney J, From SG. Is mechanical bowel preparation really necessary for elective left sided colon and rectal surgery? Int J Colorectal Dis. 1997;12:298-302.
17. Curran T, Borzotta A. Complications of primary repair of colon injury. Literature review of 2964 cases. Am J Surg. 1999;177:42-7.
18. Song F, Glenn AM. Antimicrobial prophylaxis in colorrectal surgery. A systematic review of randomized controlled trials. Br J Surg. 1998;85:1232-41.
19. LeVeen HH, Wapnick S, Falk G, Olivas O, Bhat D, Gaurdre M, et al. Effects of prophylactic antibiotics on colonic healing Am J Surg 1976;131:308-11.
20. Cohen SR, Cornell CN, Collins MH, Snell JE, Blanc WA, Altman RP. Healing of ischemic colonic anastomosis in the rat: role of antibiotic preparation Surgery 1985;97:443-6.
21. Bannura G, Cumsille MA, Barrera A, Contreras J, Melo C, Soto D, y cols. Factores de riesgo de dehiscencia de una anastomosis colorrectal grapada: Análisis multivariado. Rev Chil Cir. 2007;59:287-92.

Rev. Chilena de Cirugía. Vol 64 - Nº 4, Agosto 2012; pág. 378-382

CASOS CLÍNICOS

Linfangiomatosis mesentérica como causa de abdomen agudo en la tercera edad*

Drs. FELIPE LEÓN F.[1], GUSTAVO PÉREZ B.[1], GONZALO MÉNDEZ O.[2], CLAUDIA BOLADOS A.[2]

[1] Departamento de Cirugía Digestiva.
[2] Departamento de Anatomía Patológica.
Pontificia Universidad Católica de Chile. Santiago, Chile.

Abstract

Mesenteric lymphangiomathosis presenting as an acute abdomen in an older subject

We report a 71 years old male who consulted in the emergency room for abdominal pain lasting 12 hours. On physical examination there was pain on abdominal palpation and signs of peritoneal irritation. An abdominal CT scan showed a thickening of the medial and distal ileum, multiple adjacent collections and signs of peritonitis. The patient was operated, observing multiple white tumors in the mesentery and serosa of small bowel, one of these lesions, adhered to the bowel wall, had a hemorrhagic infarct. One of the lesions was punctured, obtaining a milky fluid. Biopsies were obtained and the infarcted lesion was excised. The pathological study reported a Mesenteric Multilocular Lymphangioma. The patient had an uneventful postoperative evolution.

Key words: Lymphangioma, mesenteric, acute abdomen.

Resumen

Presentamos el caso clínico de un hombre de 71 años, sin antecedentes mórbidos, salvo apendicectomía y colecistectomía hace más de 20 años. Consulta en servicio de urgencias por dolor abdominal de 12 horas de evolución, sin otros síntomas asociados. Al examen físico destacaba dolor abdominal e irritación peritoneal a la palpación de hipocondrio izquierdo. Exámenes destacan aumento de parámetros inflamatorios, la tomografía computada de abdomen y pelvis revela engrosamiento de íleon medio-distal, con múltiples colecciones adyacentes y signos de peritonitis. Se realiza laparotomía exploradora, evidenciándose múltiples tumoraciones blanquecinas en mesenterio y serosa de todo el intestino delgado, una de las cuales se aprecia con infarto hemorrágico adherida a la pared abdominal. Punción de lesiones da salida a líquido lechoso. Se toman biopsias y se reseca lesión infartada. Paciente evoluciona favorablemente, dado de alta al tercer día. La histología reveló un Linfangioma Quístico Multilocular Mesentérico. Pese a ser una patología infrecuente, debe ser considerada dentro de los diagnósticos diferenciales de abdomen agudo, siendo extremadamente rara su presentación en la tercera edad.

Palabras clave: Linfangioma, mesenterio, abdomen agudo.

*Recibido el 7 de diciembre de 2011 y aceptado para publicación el 29 de febrero de 2012.

Los autores no declaran conflictos de interés.

Correspondencia: Dr. Felipe León F.
Marcoleta 352, Santiago. Chile. Fax: 56-2-3543462
felipeleon81@gmail.com

Introducción

Los linfangiomas son lesiones de origen linfático, benignos e infrecuentes, que se suelen presentar en la infancia o adolescencia, habitualmente en menores de 20 años. Su presentación en la tercera edad es extremadamente rara. Se localizan habitualmente en la piel de cabeza, cuello o axila, siendo la localización intrabdominal menor a un 5% de los casos. Presentan una relación hombre:mujer de 3:1[1].

La presentación clínica es variable, siendo en la mayoría de los casos asintomáticos o manifestándose por dolor abdominal vago. Existen algunos reportes en la literatura de su debut como abdomen agudo o hallazgos en laparotomía por otras causas[2]. El término *linfangiomatosis* se utiliza para definir los linfangiomas con afectación multifocal o difusa de órganos o partes blandas[3]. El pronóstico de esta enfermedad viene determinado por la extensión de las lesiones, dependiendo de esto último la posibilidad de exéresis quirúrgica completa[4].

Nuestro objetivo es presentar el caso de un paciente adulto mayor que consulta en nuestro servicio de urgencia con un cuadro clínico de abdomen agudo, cuya causa fue una Linfangiomatosis Mesentérica complicada. Además se realiza una revisión de la literatura al respecto.

Caso clínico

Consulta en Servicio de Urgencia un paciente de sexo masculino de 71 años de edad, con antecedentes de colecistectomía hace 30 años y apendicectomía hace 20 años en otro hospital. No presenta otros antecedentes mórbidos. Refiere cuadro de dolor abdominal de 12 horas de evolución en flanco e hipocondrio izquierdo, de inicio súbito e intensidad severa, sin otros síntomas asociados. Al examen físico destacaba afebril, normotenso, sin taquicardia. Al examen abdominal presentaba dolor exquisito a la palpación de hipocondrio izquierdo, con signos de irritación peritoneal a este nivel. No se palpan masas ni otros hallazgos. Se solicitan exámenes: Hematocrito: 41%, Leucocitos: 7.400, Proteína C Reactiva: 122 mg/dl (límite normal de 10), Creatinina: 1,01 mg/dl. Amilasa: normal. Se decide realizar Tomografía Axial Computada de abdomen y pelvis (Figuras 1 y 2) sugerentes de múltiples colecciones intraabdominales y engrosamiento de algunas asas de intestino delgado, junto con signos de peritonitis secundaria.

Se decide realizar laparotomía exploradora (Figuras 3 y 4), en la cual se evidencian múltiples tumoraciones blanquecinas en mesenterio y serosa de todo el intestino delgado, una de las cuales se aprecia con infarto hemorrágico y adherida a la pared abdominal de hipocondrio izquierdo. Punción de las lesiones da salida a líquido lechoso. Se realiza biopsia de algunas lesiones y se reseca lesión infartada, junto con aseo de la cavidad abdominal. No se evidencia perforación de víscera hueca ni otros hallazgos.

El paciente evoluciona favorablemente con tratamiento antibiótico biasociado (Ceftriaxona-Metronidazol), siendo realimentado en forma progresiva y dado de alta al tercer día postoperatorio en

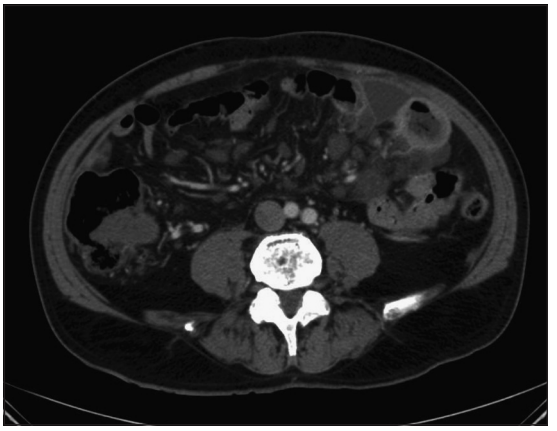

Figuras 1 y 2. Engrosamiento aislado de asas de íleon medio-distal, con múltiples colecciones adyacentes y en hojas del mesenterio, junto con signos de peritonitis.

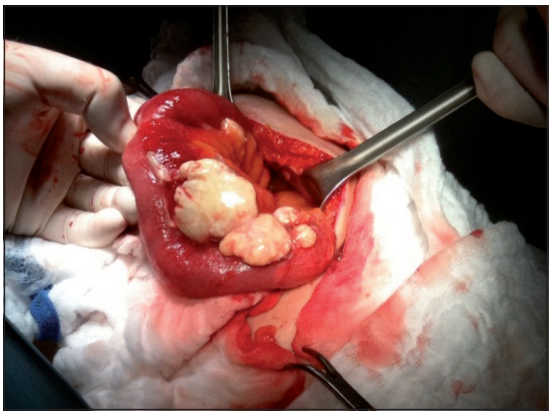

Figura 3. Múltiples tumoraciones blanquecinas en mesenterio y serosa de todo el intestino delgado. Punción de lesiones da salida a líquido lechoso.

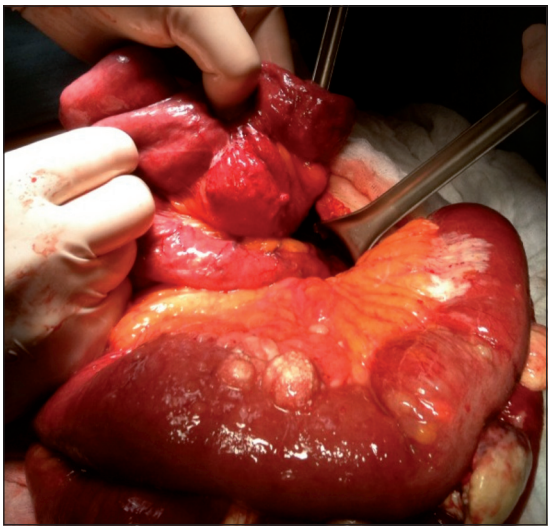

Figura 4. Infarto hemorrágico de linfangioma adherido a pared abdominal de hipocondrio izquierdo.

buenas condiciones, con escaso dolor abdominal. Se deja tratamiento ambulatorio con antibióticos orales y analgésicos. Al interrogar al paciente de manera dirigida, refiere que su cirujano tratante observó los mismos hallazgos durante ambas laparotomías previas hace más de 20 años, sin realizarse más estudio posterior debido a la nula sintomatología abdominal.

El informe anatomopatológico reveló un Linfangioma Quístico Multilocular Mesentérico, con hiperplasia mesotelial de tipo reactivo perifocal (Figura 5).

Debido a la gran extensión de la enfermedad, se decide en conjunto con el paciente realizar controles periódicamente y consultar en caso de síntomas. A un año de la cirugía, el paciente se mantiene en buenas condiciones, asintomático y asistiendo a controles en forma seriada.

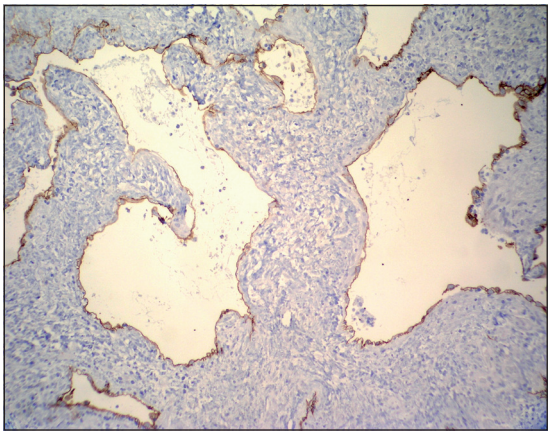

Figura 5. Corte histológico de zona quística multilocular, formada por vasos linfáticos de tamaño variable e hiperplasia mesotelial de tipo reactivo perifocal adyacente (Estudio inmunohistoquímico D2-40; 100X).

Discusión

La etiología de los linfangiomas aún es motivo de discusión. Son considerados una displasia congénita del tejido linfático, cuyo origen sería un anormal desarrollo de los vasos linfáticos durante la vida fetal, produciendo un secuestro localizado de tejido linfático a este nivel[5,6]. Sin embargo, existen algunas teorías que involucran a factores desencadenantes del anormal desarrollo linfático, tales como trauma, obstrucción linfática, procesos inflamatorios, cirugía y radioterapia. Estos factores serían potenciales desencadenantes de esta patología, explicando su presentación tardía en algunos adultos que incluso poseían exámenes radiológicos normales previos[1].

Los linfangiomas mesentéricos son extremadamente raros, siendo el motivo de hospitalización en 1:20.000 a 1:250.000 de las admisiones hospitalarias[7]. Del total de linfangiomas, sólo un 5% se presentan bajo el diafragma, en un 63% de los casos involucrando el lado izquierdo del cuerpo[2]. En el abdomen involucran principalmente el retroperitoneo, mesenterio y mesocolon, junto con algunos órganos sólidos (bazo e hígado). Dentro de su localización intraperitoneal, afectan mayormente al mesenterio del intestino delgado en un 70% de los casos, siendo la ubicación ileal la más frecuente con un 50 a 60% de los casos. La afectación del mesenterio puede ser focal o difusa[8].

Estas lesiones son clasificadas en tres categorías desde el punto de vista histológico: simples, caver-

nosos y císticos, pudiendo encontrarse más de un tipo histológico en el mismo tumor[9]. Macroscópicamente son lesiones quísticas de paredes delgadas, de color amarillento, con múltiples tabiques en su interior, los cuales los dividen en cavidades irregulares de variados tamaños comunicadas entre sí. Usualmente estas cavidades se encuentran llenas de líquido con alto contenido proteico y eosinófilos, de aspecto lechoso[10]. Dentro del diagnóstico diferencial histológico están los mesoteliomas, algunos tumores pancreáticos y los hemangiomas cavernosos cuando las lesiones han presentado hemorragia[1]. En nuestro caso clínico el principal diagnóstico diferencial lo constituyó el mesotelioma quístico, siendo realizado el diagnóstico definitivo con los hallazgos histopatológicos y estudio con inmunohistoquímica D2-40.

Los linfangiomas de localización intraabdominal habitualmente son asintomáticos. La mayoría de las veces se manifiestan como masa abdominal indolora (linfangiomas quísticos) o dolor abdominal vago, pero hasta en el 25% de los casos pueden debutar como abdomen agudo[11]. Dependiendo de su crecimiento y localización, pueden afectar diversas estructuras intraabdominales, provocando obstrucción mecánica de asas intestinales, uréteres o vasculares. La infiltración de órganos y estructuras vecinas puede provocar hemorragia intraabdominal, perforación de víscera hueca, infarto, torsión de vísceras o vólvulos intestinales[11,12]. Además existe la posibilidad de sobreinfectarse de forma secundaria[12,13]. Debido a lo anterior, pese a ser lesiones benignas pueden presentar múltiples complicaciones y morbi-mortalidad importante[14,15].

El estudio por imágenes revela en la ultrasonografía lesiones quísticas bien definidas con múltiples tabiques en su interior o lesiones hipoecogénicas con refuerzo acústico posterior[16]. Los hallazgos a la tomografía axial computada muestran característicamente masas uni o multiloculares que contienen septos de grosor variable; con el contraste se observa refuerzo en la pared y permite precisar la anatomía del linfangioma, localización, extensión y relación con los órganos vecinos. Muchas veces estas lesiones se pueden confundir con colecciones intraabdominales, tal como sucedió en nuestro caso, haciendo difícil el diagnóstico preciso preoperatorio. La resonancia nuclear magnética es el instrumento más adecuado para el diagnóstico y caracterización preoperatoria, permitiendo la planificación quirúrgica de manera más adecuada. Permite además diferenciar los quistes mesentéricos de los linfangiomas, al definir adecuadamente la presencia de estructuras quísticas y tabiques en su interior[17].

El tratamiento de elección de esta patología es la remoción quirúrgica completa de las lesiones, incluso en pacientes asintomáticos[18,19]. Cualquier resección incompleta se asocia a un índice de recidivas del 10 a 15% de los casos, al contrario de la casi nula recidiva cuando la remoción es completa[20]. En caso de no ser posible la resección completa por la extensión o localización de la enfermedad, se han descrito numerosos tratamientos tales como la escleroterapia con doxiciclina o alcohol[21] y la radioterapia[22]. Actualmente, se recomiendan además la bleomicina y el OK-432 como soluciones esclerosantes en caso de lesiones mesentéricas técnicamente irresecables[23].

En conclusión los linfangiomas intraabdominales en adultos son lesiones poco frecuentes, ubicados habitualmente en el mesenterio del intestino delgado. La mayoría de las veces son asintomáticos, pero pueden debutar como abdomen agudo quirúrgico, siendo a veces un hallazgo intraoperatorio. El diagnóstico es difícil, sobretodo en pacientes mayores, debiendo ser considerado dentro del diagnóstico diferencial de abdomen agudo. Debe ser confirmado siempre con la histopatología. El tratamiento de elección es la remoción completa de las lesiones, existiendo en la actualidad otras alternativas no quirúrgicas en caso de no ser técnicamente posible la extirpación en su totalidad.

Referencias

1. Rieker R, Quentmeier A, Weiss C, Kretzschmar U, Amann K, Mechtersheimer G, et al. Cystic Lymphangioma of the Small Bowel Mesentery: Case Report and a Review of the Literature. Pathol Oncol Res. 2000;6:146-8.
2. Wani I. Mesenteric Lymphangioma in Adult: A Case Series with a Review of the Literature. Dig Dis Sci. 2009;54:2758-62.
3. Kably A, Moumen M, Raissouni N, Benjelloun N, Mehhane M, Abi F, et al. Le lymphangiome kystique du mésentère et de l'épiploon. À propos de deux cas. Gynecol Obstet Fertil. 2003;31:136-8.
4. Lara C, Borrero J, Porras V, de la Rosa J.A, Expósito F. Linfangiomatosis Mesentérica. Presentación de un caso. Arch Esp Urol. 2006;59:542-4.
5. Hwang SS, Choi HJ , Park SY. Cavernous mesenteric lymphangiomatosis mimicking metastasis in a patient with rectal cancer: A case report. World J Gastroenterol. 2009;15,31:3947-9.
6. Abe H, Kubota K, Noie T, Bandai Y, Makuuchi M. Cystic lymphangioma of the pancreas: a case report with special reference to embryological development. Am J Gastroenterol. 1997; 92:1566-7.
7. Kurtz MD, Heimann TM, Beck AR, Holt J. Mesenteric and retroperitoneal cysts. Ann Surg. 1986;203:109-12.
8. Chin S, Kikuyama S, Hashimoto T, Tomita T, Hasegawa

T, Ohno Y. Lymphangioma of the jejunal mesentery in an adult: a case report and a review of the Japanese literature. Keio J Med. 1993;42:41-3.
9. Losanoff J, Richman BW, El-Sherif A, Rider KD, Jones J. Mesenteric cystic lymphangioma. J Am Coll Surg. 2003;196:598-603.
10. Hornick JL, Fletcher CD. Intraabdominal cystic lymphangiomas obscured by marked superimposed reactive changes: clinicopathological analysis of a series. Hum Pathol. 2005;36:426-32.
11. Losanoff JE, Kjossev KT. Mesenteric cystic lymphangioma: unusual cause of intra-abdominal catastrophe in an adult. Int J Clin Pract. 2005;59:986-7.
12. Porras-Ramírez G, Hernández-Herrera MH. Hemorrhage into mesenteric cyst following trauma as a cause of acute abdomen. J Pediatr Surg. 1991;26:847-8.
13. Ricca RJ. Infected mesenteric lymphangioma. N Y State J Med. 1991;91:359-61.
14. Griffa B, Basilico V, Feltri M, Griffa A. Submucosal jejunal lymphangioma: an unusual case with obscure gastrointestinal bleeding in an adult, detected by video-capsule endoscopy and treated by laparoscopy. Minerva Chir. 2006;61:529-32.
15. de Vries JJ, Vogten JM, de Bruin PC, Boerma D, van de Pavoordt HD, Hagendoorn J. Mesenterical lymphangiomatosis causing volvulus and intestinal obstruction. Lymphat Res Biol. 2007;5:269-73.
16. Mostofian E, Ornvold K, Latchaw L, Harris RD. Prenatal sonographic diagnosis of abdominal mesenteric lymphangioma. Ultrasound Med. 2004;23:129-32.
17. Woo K, Jeong YK, Song Y, Heo JN, Park CK. Cavernous mesenteric lymphangioma. Eur Radiol. 2006;16:1625-8.
18. Poon MC-M, Lee DWH, Wong PK, Chan ACW. Mesenteric cystic lymphangioma presented with small bowel volvulus. Ann Coll Surg Hong Kong 2001;5:127-8.
19. Su CM, Yu MC, Chen HY, Tseng JH, Jan YY, Chen MF. Single centre results of treatment of retroperitoneal and mesenteric cystic lymphangioma. Dig Surg. 2007;24:181-5.
20. Pang LC. Acute abdominal conditions in mesenteric lymphangioma. South Med J. 1990;83:467-70.
21. Stein M, Hsu R, Schneider P, Ruebner B, Mina Y. Alcohol ablation of a mesenteric lymphangioma. J Vasc Radiol. 2000;11:247-50.
22. Tai PTH, Jewell LD. Mesenteric mixed haemangioma and lymphangioma; report of a case with 10 year follow-up after radiation treatment. Br J Radiol. 1995;68:657-61.
23. Acevedo JL, Shah RK, Brietzke SE. Nonsurgical therapies for lymphangiomas: a systematic review. Otolaryngol Head Neck Surg. 2008;138:418-24.

Rev. Chilena de Cirugía. Vol 64 - Nº 4, Agosto 2012; pág. 383-386

CASOS CLÍNICOS

Colitis fulminante asociada a *Clostridium difficile**

Drs. GUILLERMO BANNURA C.[1], GONZALO ROSS R.[1],
FERNANDO GABLER N. [2], CARLOS ESPERGUEL G.[1]

[1] Servicio y Departamento de Cirugía.
[2] Servicio de Anatomía Patológica.
Hospital Clínico San Borja Arriarán. Campus Centro, Facultad de Medicina, Universidad de Chile.
Santiago, Chile.

Abstract

Fulminant colitis associated to *Clostridium difficile* infection

We report a 46 years old female subjected to a bilateral hip arthroplasty, who presented a diarrhea caused by *Clostridium difficile*. She was treated with metronidazole and vancomycin form 10 days with a good evolution. She was admitted again to the hospital three days later due to fever, malaise, diarrhea, abdominal distention and signs of hypotension. An abdominal CT scan showed images compatible with a pseudomembranous colitis. Due to the bad evolution, the patient was subjected to a total colectomy with a terminal ileostomy and closure of the rectal stump. During the postoperative period the patient was treated with parenteral nutrition, metronidazole and vancomycin. She was discharged 19 days after the operation. Fulminant colitis occurs in approximately 3 to 8% of patients with *Clostridium difficile* diarrhea and total colectomy is indicated when there is a poor response to medical treatment.

Key words: Antimicrobials, *Clostridium difficile*, colitis.

Resumen

Se presenta el caso de una paciente de 46 años sometida a una artroplastía de cadera bilateral que presenta diarrea secundaria a infección por *Clostridium difficile* (CD), que fue tratada con metronidazol y vancomicina por 10 días con buena evolución. Reingresa 3 días después con un cuadro caracterizado por fiebre, compromiso del estado general, diarrea, distensión abdominal, deshidratación y signos de hipotensión. La tomografía computada (TC) mostró imágenes compatibles con colitis pseudomembranosa. Debido al deterioro hemodinámico a pesar del uso de drogas vasoactivas, se efectúa una colectomía total con ileostomía terminal y cierre del muñón rectal. Es apoyada con nutrición parenteral total, drogas vasoactivas y tratamiento antiobiótico específico con metronidazol y vancomicina. Luego de una tórpida evolución inicial, tiene buena evolución y se otorga el alta a los 19 días de la intervención. La Colitis Fulminante asociada a *Clostridium difficile* es una entidad grave que afecta al 3-8% de los casos con diarrea asociada a CD. La leucocitosis mayor de 16.000 /mm^3, el uso de antibióticos en las últimas 8 semanas, la cirugía reciente (menos de 30 días) y el ácido láctico elevado eran los factores de riesgo presentes en esta paciente. La colectomía total abdominal sin anastomosis se justifica en los pacientes que no responden al tratamiento médico intensivo y/o con signos de peritonitis, lo que ocurre aproximadamente en el 10-20% de los casos.

Palabras clave: Colitis fulminante, *Clostridium difficile*, colectomía total.

*Recibido el 8 de noviembre de 2011 y aceptado para publicación el 17 de marzo de 2012.

Los autores no declaran conflictos de interés.

Correspondencia: Dr. Guillermo Bannura C.
Las Limas 1622, Santiago, Chile.
gbannura@vtr.net

Introducción

Clostridium difficile (CD) es un gram positivo anaerobio obligado y esporulado que en la actualidad constituye el principal agente etiológico de las diarreas asociadas al uso de antibióticos[1]. Aunque la asociación entre la colitis pseudomembranosa y el CD fue descrita en 1978 en pacientes tratados con clindamicina[2], hoy se acepta que casi todos los antibióticos pueden eventualmente provocar una colitis asociada a CD. La bacteria es un componente de la flora intestinal en el 3% de los adultos sanos y es posible identificarlo en el 20% de los pacientes tratados con antibióticos. Se estima que la prevalencia del CD en un servicio quirúrgico puede alcanzar hasta el 34%, aunque la mayoría de los pacientes son asintomáticos[3]. El cuadro clínico es muy variable, desde una diarrea leve a moderada hasta una colitis grave con sepsis, dilatación aguda del colon e incluso perforación[4]. Se presenta el caso de una colitis fulminante secundaria a Clostridium Difficile (CFCD) que requirió una colectomía total de urgencia con respuesta clínica favorable.

Caso clínico

Mujer de 46 años, sin enfermedades crónicas, sometida a una artroplastía de cadera derecha por artrosis con profilaxis con clindamicina 600 mg iv cada 8 horas por 48 horas. Siete días después se efectúa una artroplastía de cadera izquierda con la misma profilaxis antibiótica. Al día siguiente presenta fiebre hasta 38,5°C y diarrea líquida profusa. ELISA para Toxina A-B resultó positiva, por lo que se inicia tratamiento con metronidazol 500 mg oral cada 8 horas. En las 48 horas siguientes, la paciente presenta fiebre, taquicardia y vómitos, lo que indujo un cambio a metronidazol iv en igual dosis. Debido a un urocultivo positivo a Enterococcus faecalis, a los 6 días de la segunda intervención se agrega Vancomicina 1 gr iv dos veces al día, con mejoría progresiva, completando 10 días con ambos antibióticos (5 días con metronidazol oral). Se da el alta en buenas condiciones generales y sin complicaciones quirúrgicas a los 25 días de la primera intervención.

Al día siguiente del alta inicia un cuadro caracterizado por fiebre alta (39°C), diarrea y distensión abdominal progresiva, reingresando al segundo día de este cuadro. Se constata una paciente febril (38,7°C), presión arterial 104/64, taquicardia 141 por min con saturación de 92%. Se inicia resucitación con reposición vigorosa de volumen, con pobre respuesta por lo que se traslada a la UPC, evolucionando con mayor dolor y distensión abdominal progresiva. Exámenes de laboratorio: Hto de 37%, leucocitos: 33.000 con 89% de segmentados,

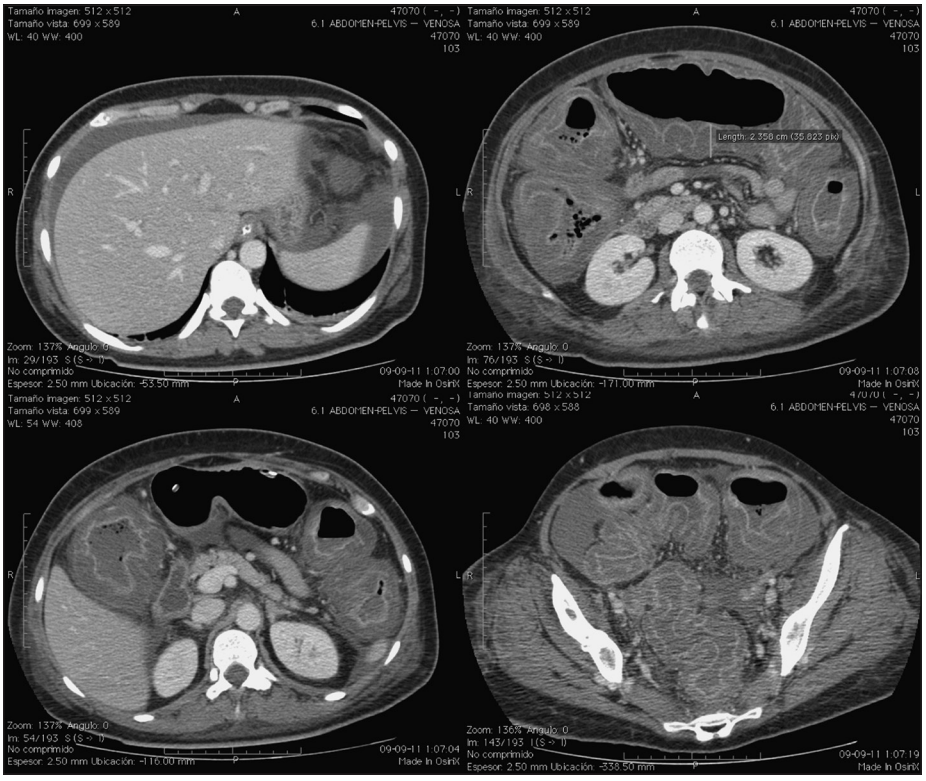

Figura 1. Ascitis. Dilatación difusa del colon con realce de la mucosa y signo del acordeón.

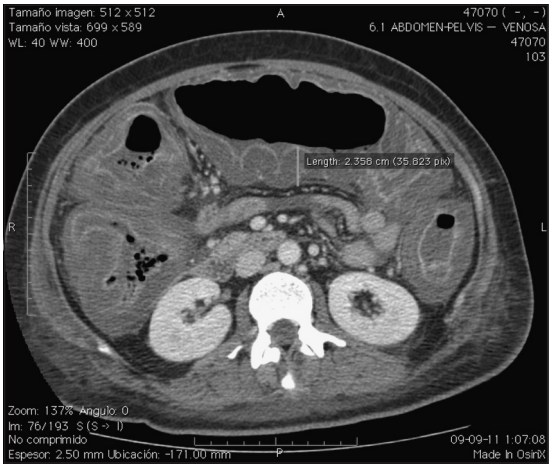

Figura 2. Detalle del engrosamiento de la pared del colon que soprepasa los 23 mm.

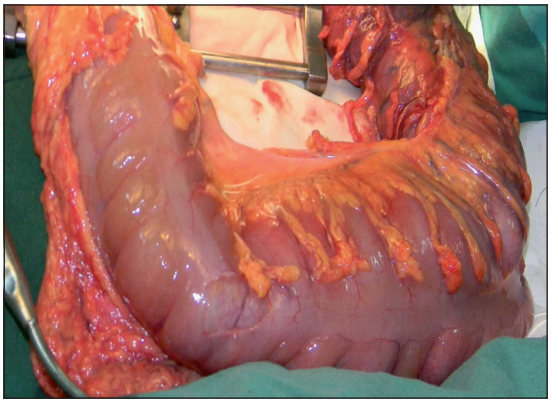

Figura 3. Campo quirúrgico. Se aprecia una marcada dilatación y edema difuso del colon.

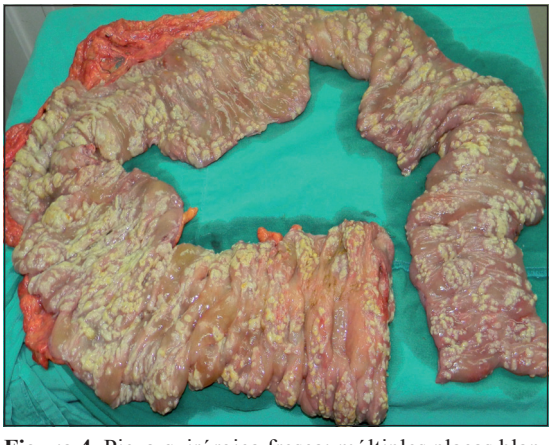

Figura 4. Pieza quirúrgica fresca: múltiples placas blanquecinas adherentes de 0,5 a 2 cm pancolónica.

PCR = 417 mg/dl, albúmina 1,9 gr/dl, BUN = 20 mg/dl, creatinina = 0,69 mg/dl, ácido láctico = 33,6 mg/dl, ph = 7,25 con un exceso de base de –9,9 meq/lt. Una tomografía computada (TC) de abdomen y pelvis muestra una marcada dilatación y engrosamiento parietal difuso del colon que sobrepasa los 23 mm, con signo del *target*, realce de la mucosa con hipodensidad de la submucosa y engrosamiento de las haustras. Ascitis moderada. Compatible con colitis pseudomembranosa (Figuras 1 y 2). Debido al deterioro hemodinámico a pesar del soporte con drogas vasoactivas se decide efectuar una laparotomía de urgencia, comprobando una dilatación difusa de todo el colon con edema y engrosamiento muy marcados (Figura 3) y moderada dilatación del intestino delgado. Se aspira 2 litros de un líquido seroso turbio y se realiza una colectomía total con sección del recto a nivel del promontorio que se cierra en 2 planos más una ileostomía terminal en FID. Evolución tórpida sin complicaciones quirúrgicas, apoyada con nutrición parenteral y realimentación progresiva, completando 10 días con vancomicina y 14 días con metronidazol oral, lo que permite el alta a los 19 días de la intervención. El estudio de la pieza operatoria (fijada) revela un colon de 110 cm de longitud, con un perímetro máximo de 14 cm y con múltiples placas blanquecinas entre 0,5 y 2 cm de eje mayor (Figura 4 y 5), que compromete la totalidad del colon. Diagnóstico: colitis pseudomembranosa difusa, pancolónica.

Discusión

La CFCD se define como una colitis grave complicada ya sea con perforación, dilatación tóxica aguda del colon, hipotensión que requiere drogas va-



Figura 5. Aspecto de la colitis pseudomembranosa en la pieza quirúrgica luego de la fijación con formalina.

soactivas o sepsis refractaria[4-6]. Ocurre en el 3-8% de los casos afectados por esta bacteria y se manifiesta como un cuadro de dolor abdominal severo, diarrea, distensión abdominal, fiebre, hipovolemia, acidosis metabólica y leucocitosis marcada de instalación rápida, como ocurrió en este caso. Los factores de riesgo que se han identificado en los pacientes que progresan a una CFCD incluyen la edad > 65 años, una leucocitosis mayor de 16.000 /mm^3, uso de antibióticos en las últimas 8 semanas, cirugía reciente (menos de 30 días), ácido láctico elevado, antecedentes de enfermedad inflamatoria intestinal y haber recibido tratamiento con inmunoglobulina endovenosa[7], algunos presentes en el caso que se presenta. Es un cuadro grave con una mortalidad que fluctúa entre el 35 y el 80%. Entre los factores predictivos de mortalidad se señalan la hipoalbuminemia, ASA > 3, ácido láctico elevado, inmunosupresión, requerimientos de drogas vasoactivas y falla respiratoria aguda (que requiere ventilación mecánica)[3-7]. Probablemente la edad y la oportunidad del tratamiento quirúrgico explican la evolución favorable de esta paciente que presentaba varios factores de riesgo de mortalidad.

La sensibilidad del test ELISA para la Toxina A y B se estima del 94%, con una especificidad del 100%[3]. El diagnóstico por TC es bastante certero, como ocurrió en nuestra paciente, con una sensibilidad y una especificidad del 70 a 80%. Los signos fundamentales en la TC son la dilatación colónica, el signo del *target* y un marcado engrosamiento difuso de las haustras del colon ("signo del acordeón")[3] (Figuras 3 y 4).

El rol de la cirugía en el manejo de la CFCD se justifica en los pacientes que no responden al tratamiento médico intensivo y/o con signos de peritonitis, lo que ocurre aproximadamente en el 10-20% de los casos[3,5,7-9]. Aunque no existen estudios aleatorizados, se estima que el diagnóstico oportuno y el tratamiento mediante una colectomía total son fundamentales para reducir la mortalidad asociada a este cuadro[8,9]. La apariencia externa del colon es muy inespecífica y puede disuadir al cirujano de efectuar el tratamiento quirúrgico apropiado, que es la colectomía abdominal total sin anastomosis (la mortalidad de la colectomía segmentaria en algunas series alcanza el 100%). Recientemente se ha propuesto una cirugía mínimamente invasiva en el manejo de la CFCD[10]. En una serie de 42 pacientes con CFCD se realizó una ileostomía en asa y lavado intraoperatorio del colon con 8 litros de polietilenglicol, seguido de 500 mg de vancomicina en 500 ml de suero fisiológico cada 8 horas durante 10 días. Los autores destacan la viabilidad del colon y la disminución de la mortalidad de la colectomía total del 50% al 19% con esta técnica sin resección. Nuevos estudios se requieren para conocer el rol de este nuevo enfoque en el manejo de la CFCD.

Referencias

1. Aslam S, Musher DM. An update on diagnosis, treatment, and prevention of *Clostridium difficile*-associated disease. Gastroenterol Clin North Am. 2006;35:315-35.
2. Bartlett JG, Moon N, Chang TW. Role of *Clostridium difficile* in antibiotic-associated pseudomembranous colitis. Gastroenterology 1978;75:778-82.
3. Jaber MR, Olafsson S, Fung WL, Reeves ME. Clinical review of the management of fulminant *Clostridium difficile* infection. Am J Gastroenterol. 2008;103:3195-203.
4. Hookman P, Barkin JS. *Clostridium difficile* associated infection, diarrhea and colitis. World J Gastroenterol. 2009;15:1554-80.
5. Butala P, Divino CM. Surgical aspects of fulminant *Clostridium difficile* colitis. Am J Surg. 2010;200:131-5.
6. Millán MS, Sáez JH, López J, Guardiola JC, Biondo S. Colitis fulminante por *Clostridium difficile*. Cir Esp. 2011;89:556-7.
7. Greenstein AJ, Byrn JC, Chang LP, Swedish KA, Jahn AE, Divino CM. Risk factors for the development of fulminant *Clostridium difficile* colitis. Surgery 2008;143:623-9.
8. Seder CW, Villalba MR, Robbins J, Ibascu FA, Carpenter CF, Dietrich M, et al. Early colectomy may be associated with improved survival in fulminant *Clostridium difficile* colitis: an 8-year experience. Ann J Surg. 2009;197:302-7.
9. Longo WE, Mazuski JE, Virgo KS, Lee P, Bahadursingh AN, Johnson FE. Outcome after colectomy for *Clostridium difficile* colitis. Dis Colon Rectum 2004;47:1620-6.
10. Olivas AD, Umanskiy K, Zuckerbraun B, Alverdy JC. Avoiding colectomy during surgical management of fulminant *Clostridium difficile* colitis. Surg Infect. (Larchmt) 2010;11:299-305.

Rev. Chilena de Cirugía. Vol 64 - Nº 4, Agosto 2012; pág. 387-390

CASOS CLÍNICOS

Resección transanal de un adenoma velloso rectal a través de un trocar monopuerto*

Drs. FRANCISCO LÓPEZ K.[1], Mª ISABEL QUIJADA G.[1], CRISTÓBAL SUAZO L.[1], UDO KRONBERG[1], ALEJANDRO ZÁRATE I.[1]

[1] Unidad de Coloproctología Clínica Las Condes. Santiago, Chile.

Abstract

Excision of a rectal villous adenoma using a transanal single port trocar

Single port access for minimally invasive surgery is feasible nowadays. We report a 55 years old female presenting with hematochezia. During a colonoscopy, a villous adenoma of 2 cm in diameter located 5 cm above the anal margin, was found. This lesion was excised through the anus, using a single port trocar. The procedure lasted 45 minutes, the postoperative evolution was uneventful and the patient was discharged 24 hours after the procedure.

Key words: Transanal surgery, villous adenoma, minimally invasive surgery.

Resumen

Posterior al advenimiento de la cirugía laparoscópica colorrectal, desde comienzos de la década de los 90, se han desarrollado diversos tipos de accesos mínimamente invasivos, siendo hoy en día el acceso por un puerto único una alternativa factible. Se presenta el caso clínico de una paciente de 55 años, a la cual por sintomatología se le diagnóstica una lesión rectal, la que luego de ser estudiada endoscópica y endosonográficamente, es resecada por monopuerto vía anal. La cirugía duró 45 minutos y no presentó eventos adversos intraoperatorios. Su evolución quirúrgica fue satisfactoria con alta hospitalaria al día siguiente de la cirugía.

Palabras clave: Tumores rectales, cirugía mínimamente invasiva, monopuerto.

Introducción

La resección local transanal (RLT) permite la extirpación de tumores rectales con una baja morbimortalidad y resultados funcionales satisfactorios. En la actualidad sus mayores indicaciones son pacientes con tumores rectales benignos y el cáncer de recto con compromiso superficial de la pared (tumores con compromiso hasta la submucosa: uT0 - uT1). La RLT de tumores más avanzados (uT2-uT3), se asocia a una alta tasa de compromiso ganglionar y de recidiva local, por lo que en esos casos no se aconseja este abordaje salvo en pacientes de alto riesgo quirúrgico[1-3]. Al analizar las distintas series

*Recibido el 18 de noviembre de 2011y aceptado para publicación el 12 de marzo de 2012.

Los autores no declaran conflictos de interés.

Correspondencia: Dr. Francisco López-Köstner.
Lo Fontecilla 441. Santiago, Chile.
flopez@clc.cl

publicadas llama la atención la importante variabilidad de los resultados, lo que podría estar condicionado por la dificultad técnica y los márgenes de la resección[4,5]. Debemos señalar que la técnica ideal debiera incorporar una buena dilatación del esfínter anal, el uso de retractores apropiados, logrando así una buena exposición que permita la resección con un margen libre de tumor seguro. A todos estos requerimientos técnicos debemos agregar el hecho que los criterios de selección para realizar esta cirugía son estrictos (Tabla 1), por tanto, en todos los equipos quirúrgicos, la RLT es una intervención infrecuente[1,6]. A inicios de la década de los ochenta se reporta el uso de la resección endoscópica transanal microquirúrgica (TEM) como una medida para disminuir las dificultades técnicas de la RLT y aumentar la distancia a la cual se pueden extirpar los tumores por vía transanal. A la fecha son múltiples los reportes que muestran la seguridad de esta técnica[7,8], pero su gran inconveniente para una mayor aceptación ha sido su elevado costo[3].

Con el advenimiento de la cirugía laparoscópica colorrectal desde comienzos de la década de los 90, se han desarrollado diversos tipos de accesos mínimamente invasivos, siendo hoy en día el acceso por un puerto único una alternativa factible[9-13].

Recientemente se han desarrollado diversos dispositivos que permiten el abordaje laparoscópico a través de un solo orificio y se han reportado en la literatura diversos procedimientos realizados por este acceso[6,14,15].

El objetivo de esta comunicación es presentar un nuevo abordaje transanal mediante un puerto único e instrumental laparoscópico.

Caso clínico

Se trata de un paciente de 55 años sin comorbilidades, que consulta 3 semanas previo a la cirugía, por cuadro de tres meses de evolución caracterizado por rectorragia ocasional, sin baja de peso ni otros síntomas. Al tacto rectal se palpa una lesión blanda en cara lateral derecha del recto inferior. En la colonoscopia se evidencia un pólipo sésil de aspecto velloso de aproximadamente 2 cm de diámetro, de base ancha ubicada en la pared lateral derecha del recto bajo sugerente de adenoma velloso (Figura 1). Con el rectoscopio rígido se define que su borde inferior se encuentra a 5 cm del margen anal.

La endosonografía realizada no evidencia compromiso submucoso ni adenopatías perirrectales (Figura 2). La anatomía patológica confirma el diagnóstico de adenoma túbulo velloso con displasia severa focal. Se plantea para una resección quirúrgica transanal.

Tabla 1. Criterios para resección transanal

Criterios clínico-endoscópicos:
a) Hasta 4 cm de diámetro
b) Hasta 9 cm del margen anal
c) Menor a 1/3 de la circunferencia rectal
d) No ulcerado, no indurado
e) Móvil al tacto
f) No susceptible de resección endoscópica
Criterios estadificación:
a) EUS: lesión hasta uT1
b) RNM + TAC: sin metástasis ganglionares ni a distancia

Cirugía

Luego de inducir una anestesia general, la paciente se coloca en posición de litotomía. Se prepara el periné de manera convencional con povidona yodada, y se realiza un lavado del recto. La profilaxis antibiótica se indica con Acantex-Metronidazol y se coloca una Sonda Foley.

Se introduce un monotrócar Covidien® y se insufla CO_2 para neumorrecto con presión máxima de 8 mmHg. La visualización laparoscópica se realiza mediante cámara Olympus Endo-Eye®, observando la lesión vellosa en su totalidad y sus bordes de manera nítida (Figura 3). Se levanta la lesión inyectando suero fisiológico al espacio submucoso. Luego se diseca con gancho monopolar inicialmente toda la circunferencia de la lesión con una distancia de aprox. 5 mm sin dificultades (Figura 4). En un sitio queda un margen macroscópico más cercano por lo que se amplía nuevamente la resección. Luego se diseca el plano submucoso de la misma manera, logrando una resección completa, con márgenes macroscópicos negativos (Figura 5). Se controla la hemostasia en forma satisfactoria.

No se sutura la pared ya que la disección se ha llevado a cabo en el plano submucoso. El tiempo quirúrgico fue de 45 min.

La paciente evoluciona en buenas condiciones generales, sin dolor abdominal ni perianal en el postoperatorio. Es dada de alta el día siguiente por su buena evolución, sin rectorragia, ni dolor. Se indicó analgesia según requerimiento y dieta liviana con abundante fibra por vía oral.

La anatomía patológica de la lesión informa un adenoma tubular sésil, con displasia intraepitelial moderada con un margen quirúrgico focalmente en contacto con la lesión que posteriormente fue ampliado.

Los resultados de este caso, sumados a los previamente reportados evidencian que este tipo de procedimientos es factible.

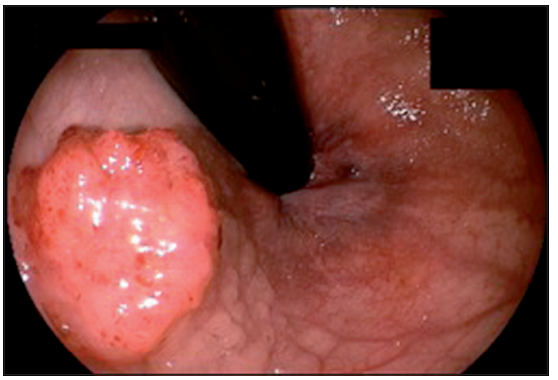

Figura 1. Adenoma rectal retrovisión colonoscópica.

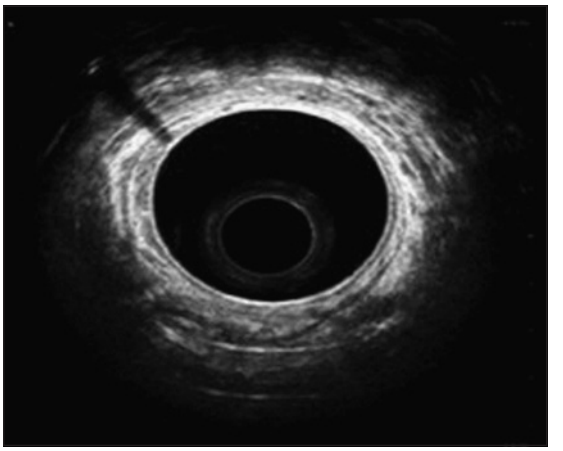

Figura 2. Endosonografía rectal. Lesión a nivel de mucosa, en cara posterolateral derecha en la que impresiona ser un adenoma velloso sin compromiso de submucosa.

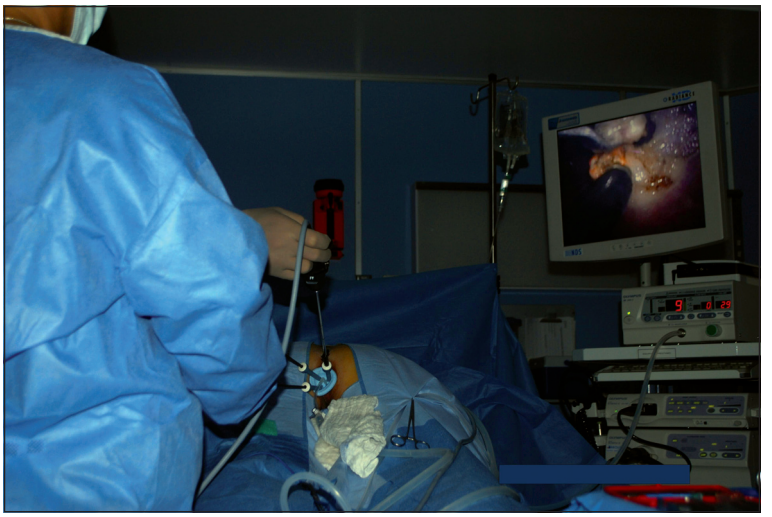

Figura 3. Visión laparoscópica intraoperatoria. Resección con electrobisturí en plano submucoso de la lesión con margen libre.

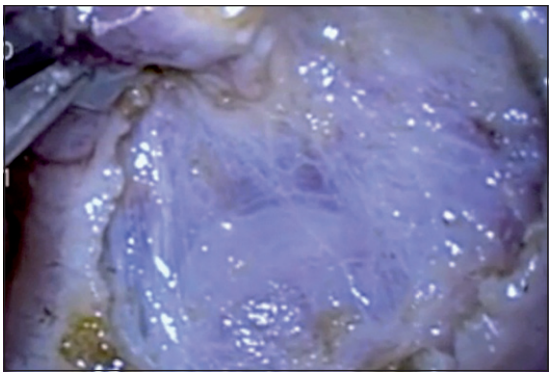

Figura 4. Visión laparoscópica del plano de disección submucosa.

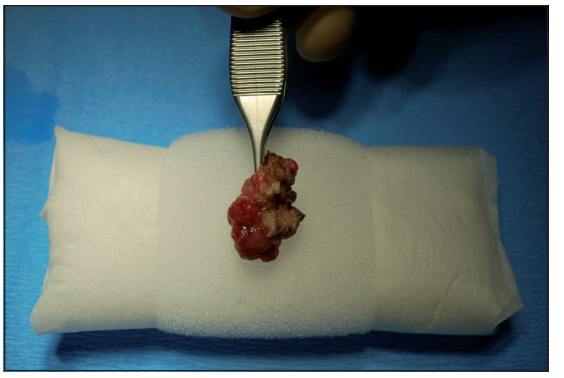

Figura 5. Pieza operatoria completa.

Hay que destacar que el monotrocar utilizado es un dispositivo flexible, de fácil instalación y extracción, con cuatro orificios para la introducción de trocares e insuflación de CO_2 continuo para mantener la presión deseada. Este dispositivo tiene forma de reloj de arena, con un diámetro de 3 cm, por lo que no requiere divulsión del canal anal para su introducción, de esta forma se logra un correcto posicionamiento del instrumento, sin dañar el esfínter anal.

Cabe mencionar que al igual que la RLT clásica, el paciente se beneficia de la mínima invasión del procedimiento, lo que se evidencia en un tiempo quirúrgico corto, bajos requerimientos de analgesia endovenosa en el postoperatorio, y una rápida recuperación con un alta precoz. A estas ventajas se agregan los beneficios propios de la RLT por monotrocar, como la comodidad para el cirujano de trabajo en recto medio-superior, y la excelente visualización de alta resolución, lo que se traduce en una mayor facilidad para la resección de la pieza con márgenes negativos y la extracción de la pieza quirúrgica completa en bloc, lo cual resulta fundamental para su estudio anatomopatológico y aumenta la seguridad oncológica de la resección.

Mediante una protocolización y selección correcta de los pacientes, este tipo de abordaje podría transformarse en el futuro cercano en una alternativa segura y reproducible por grupos quirúrgicos experimentados en técnicas mínimamente invasivas.

Referencias

1. Peng J, Chen W, Sheng, Xu Y, Cai G, Huang D, Cai S. Oncological outcome of T1 rectal cancer undergoing standard resection and local excision. Colorrectal Dis. 2011;13:14-9.
2. Cuthbertson AM, Kaye AH. Local excision of carcinomas of the rectum, anus, and anal canal. Aust N Z J Surg. 1978;48:412-5.
3. Horn A, Halvorsen JF, Morild I. Transanal extirpation for early rectal cancer. Dis Colon Rectum 1989;32:769-72.
4. Piccinini EE, Ugolini G, Rosati G, Conti A. Transanal local resection for benign and malignant rectal tumours. Int J Colorectal Dis.1995;10:112-6.
5. Kim E, Hwang J, García-Aguilar J. Local Excision for Rectal Carcinoma. Clinical Colorectal Cancer 2008;7:376-85.
6. Dardamanis D, Theodorou D, Theodoropoulos G, Larentzakis A, Natoudi M, Doulami G, et al. Transanal polypectomy using single incision laparoscopic instruments. World J Gastrointest Surg. 2011;3:56-8.
7. Bretagnol F, Merrie A, George B, Warren BF, Mortensen NJ. Local excision of rectal tumours by transanal endoscopic microsurgery. Br J Surg. 2007;94:627-33.
8. Moore JS, Cataldo PA, Osler T, Hyman NH. Transanal endoscopic microsurgery is more effective than traditional transanal excision for resection of rectal masses. Dis Colon Rectum 2008;51:1026-30.
9. Waters JA, Guzmán MJ, Fajardo AD, Selzer DJ, Wiebke EA, Robb BW, George VV. Single-port laparoscopic right hemicolectomy: a safe alternative to conventional laparoscopy. Dis Colon Rectum 2010;53:1467-72.
10. Gaujoux S, Bretagnol F, Ferron M, Panis Y. Single-incision laparoscopic colonic surgery. Colorectal Dis. 2011;13:1066-71.
11. López-Kostner F, Cápona R, Heine C, Wainstein C, Márquez N. Hemicolectomía derecha laparoscópica por puerto único para cáncer de colon. Rev Chil Cir. 2009;61:566-70.
12. Gaujoux S, Bretagnol F, Ferron M, Panis Y. Single-incision laparoscopic colonic surgery. Colorectal Dis. 2011;13:1066-71.
13. Waters JA, Guzmán MJ, Fajardo AD, Selzer DJ, Wiebke EA, Robb BW, et al. Single-port laparoscopic right hemicolectomy: a safe alternative to conventional laparoscopy. Dis Colon Rectum 2010;53:1467-72.
14. Asencio F, Uribe N, Balciscueta ZR, Rueda C, Ortiz I. Cirugía endoscópica transanal con material convencional de laparoscopia ¿es factible? Cir Esp. 2011; 89: 101-5.
15. Cantero Cid R, García JC, González T, Lima F, Martínez J, Martín R, Torres J. Resección transanal a través de un trocar monopuerto. Una nueva aproximación al NOTES Cir Esp. 2011;89:20-3.

Rev. Chilena de Cirugía. Vol 64 - Nº 4, Agosto 2012; pág. 391-394

CASOS CLÍNICOS

Uso del dispositivo SILS™ en cirugía transanal mínimamente invasiva para el manejo de lesiones benignas de recto*

Drs. GINO CASELLI M.[1], MISAEL OCARES U.[1,2], BRUNO CASELLI M.[3]

[1] Unidad de Coloproctología, Servicio de Cirugía, Hospital Clínico Regional de Concepción. Concepción.
[2] Departamento de Cirugía. Universidad de Concepción, Concepción.
[3] Servicio de Salud Ñuble.
Chile.

Abstract

Transanal excision of a villous adenoma using a SILS® port

Minimally invasive transanal microsurgery was described in 2009. It allows the excision polyps or small malignant lesions. We report a 73 years old female consulting for hematochezia. A sessile polyp located 9 cm above the anal margin was discovered during a colonoscopy that corresponded to a villous adenoma. The polyp was excised transanally, using a SILS® port for transanal endoscopic microsurgery.

Key words: Transanal surgery, villous adenoma, minimally invasive surgery.

Resumen

La cirugía transanal mínimamente invasiva fue descrita inicialmente en el año 2009 como un abordaje híbrido para lograr la resección endoluminal de lesiones rectales, surgiendo como una alternativa más económica al uso del TEM (Transanal endoscopic microsurgery). La resección transanal de pólipos, así como de pequeñas lesiones malignas rectales con instrumentos laparoscópicos y de puerto único, utiliza la tecnología desarrollada inicialmente para procedimientos desde un orificio natural como es el recto. Nuestra intención es presentar la técnica quirúrgica, así como su aplicación en la resección de lesiones benignas como malignas del recto no realizables a través de una resección transanal convencional.

Palabras clave: Resección transanal, TAMIS, puerto único, TEM.

Introducción

Los métodos de resección local (RL) son a menudo elegidos por sobre técnicas resectivas radicales para el manejo de adenomas benignos o de tumores rectales pequeños en etapas tempranas, debido principalmente a que la función esfinteriana pueda ser mejor preservada, así como que una colostomía pudiera no ser necesaria[1]. La técnica TAMIS (Transanal minimally invasive

*Recibido el 6 de enero de 2012 y aceptado para publicación el 29 de febrero de 2012.

Los autores no declaran conflictos de interés.

Correspondencia: Dr. Gino Caselli M.
Av. San Martín 1436, Concepción, Chile.
coloproctologiaconcepcion@gmail.com

surgery) fue inicialmente descrita en el año 2009 como un abordaje híbrido para lograr la resección endoluminal de lesiones rectales[2], surgiendo como una alternativa más económica al uso del TEM (Transanal Endoscopic Microsurgery), plataforma desarrollada por Buess et al, en el año 1984, la cual mediante un abordaje transanal con el uso de instrumentos endolaparoscópicos, permitía alcanzar una mayor profundidad de resección en el recto que otras formas de RL[3]. Comparado con la resección transanal convencional (RC), el TEM entrega una mejor calidad de resección con una imagen magnificada y permite una visión óptima de las lesiones, facilitando una disección más precisa[4], una menor tasa de recurrencia local y una mejor sobrevida en pacientes portadores de adenocarcinoma de recto bien diferenciado[5]. Estudios han demostrado que la RL mediante TEM es segura y efectiva, pero su adopción como técnica resectiva ha sido lenta durante las últimas décadas, debido a su larga curva de aprendizaje y en parte debido al alto costo de la instrumentalización[2]. La tecnología ha llevado a que dispositivos que inicialmente habían sido creados con la finalidad de facilitar un acceso menos invasivo a la cavidad intraabdominal sean utilizados como un abordaje híbrido entre TEM y cirugía de puerto único para resecciones locales transanales.

Caso clínico

Paciente de 73 años con cuadro de rectorragia de dos semanas de evolución. El estudio colonoscópico demostró una lesión sésil de aspecto adenomatoso a 9 cm del margen anal, cuyo estudio histopatológico informó adenoma velloso con displasia moderada y atipía intensa. La endosonografía rectal informó una lesión de ecos mixtos que no comprometía planos profundos y con un diámetro aproximado de 30x35 mm.

Técnica quirúrgica

Previo a la cirugía, la medición para asegurar la distancia del margen anal fue realizada con rectoscopio rígido. La paciente fue colocada en posición de Lloyd-Davies. La profilaxis antibiótica se realizó con una cefalosporina de 2da generación y Metronidazol 500 mg iv, además de Fleet enema 2 horas previo a la cirugía. La cirugía fue llevada a cabo por los cirujanos MOU y GCM, pertenecientes a la Unidad de Coloproctología del Hospital Clínico Regional de Concepción. Para llevar a cabo la técnica TAMIS, se utilizó el dispositivo de puerto único (SILS® Port, Coviden, Mansfield, MA), el cual fue introducido en el canal anal previa lubricación y fijado a la piel con puntos cardinales de material reabsorbible (Figura 1). Se inició el neumorrecto con dióxido de carbono para lograr el acceso endoscópico a una presión de 8 mm de Hg con un flujo de 3 litros/minuto. Se procedió a la instalación de las tres cánulas disponibles del dispositivo (una central y dos laterales de 5 mm). Ya que el dispositivo está hecho de un material flexible similar a una esponja, logró adaptarse a la forma del canal anal, no identificando filtración aérea con la presión y flujo utilizados. Con una cámara de 30º, se procedió a identificar la lesión que se encontraba a 9 cm del margen anal y en la cara antero lateral izquierda. Por medio de la utilización de instrumental laparoscópico y de la fuente de poder del tipo Ultracision (Ethicon Endosurgery Inc. Cincinnati, OH) se procedió a efectuar la resección completa de la lesión con márgenes macroscópicos negativos (Figura 2). Se realizó cierre del defecto con puntos de material absorbible 3/0 por vía endoscópica a través del dispositivo (Figura 3), seguido del aseo con solución salina al 0,9% y hemostasia prolija. El estudio histopatológico diferido corroboró el diagnóstico inicial y no demostró compromiso de los bordes quirúrgicos.

Discusión

A pesar que los avances en cirugía laparoscópica han sido significativos durante las últimas 2 décadas, la microcirugía transanal endoscópica se ha mantenido básicamente igual. Sin embargo, el TEM sigue siendo la única alternativa para realizar resecciones transanales endoscópicas de lesiones tumorales de recto que no están al alcance del dedo y por ende, no cumplen criterios para resección transanal convencional (RT). La RT estándar ha sido intensamente criticada por sus altas tasas de recurrencia local, especialmente en pacientes portadores de cáncer de recto, lo cual hace necesario una selección de pacientes apropiada para este tipo de abordaje[7]. Estas críticas se han extendido incluso hacia el uso del TEM; sin embargo, algunas comunicaciones se han encargado de demostrar que la distensión de recto por la insuflación con dióxido de carbono, el uso de mejores ópticas que entregan imágenes con magnificación, la capacidad de realizar hemostasia, el evacuar el humo con facilidad, así como la posibilidad de realizar sutura endoluminal, entregaría un resultado apropiado y mejorado en comparación con la resección local convencional[6-9]. Las ventajas de la cirugía transanal mínimamente invasiva TAMIS con respecto al TEM, además del costo, consiste en el uso del dispositivo hecho de un material flexible basado en un elastómero termoplástico que es utilizado como plataforma a la que se ajustan a través de sus cánulas los instrumentos laparoendoscópicos

Figura 1. Instalación y disposición del dispositivo SILS para cirugía transanal.

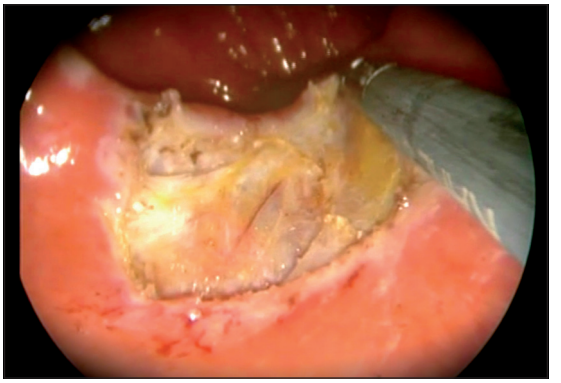

Figura 2. Visión endoluminal de resección de adenoma velloso de recto medio.

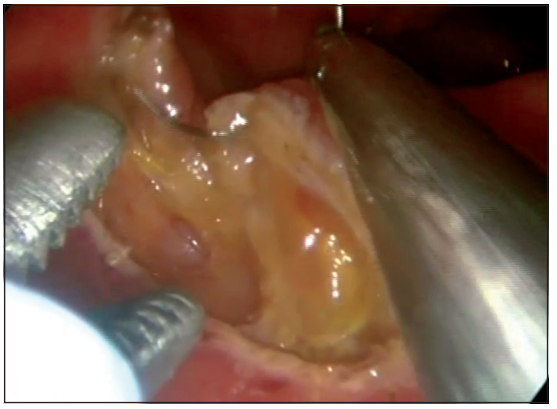

Figura 3. Cierre del defecto endoluminal por vía endoscópica.

Figura 4. Visión macroscópica de adenoma velloso resecado.

utilizados en cirugía convencional. El diseño y longitud del dispositivo le ha permitido ajustarse de forma ideal al canal anal, no ocasionando mayor trauma y a diferencia del TEM, no se ha asociado a incontinencia anal a corto plazo. Es probable que el uso de un rectoscopio rígido con un diámetro de 40 mm en el TEM se asocie a una reducción del tono del esfínter anal y una disminución significativa de la presión de reposo y de contracción[10].

El advenimiento y nuevos horizontes que ha entregado la cirugía de puerto único y sus dispositivos para la realización de cirugía mínimamente invasiva, dio nacimiento a esta alternativa, que provee un costo menor para el abordaje transanal respecto al instrumental del TEM[2]. La existencia de estos dispositivos a un costo al parecer aceptable para la realidad de nuestro país, así como la utilización de material laparoscópico que ya se dispone en muchos centros hospitalarios, tanto públicos como privados, hacen de esta técnica un hecho posible en nuestro medio. A pesar de que corresponde a una técnica aún en sus inicios, representa una nueva frontera en la cirugía mínimamente invasiva, surgiendo además como un paso intermedio hacia la cirugía endoscópica por orificios naturales (NOTES).

Referencias

1. Middleton P, Sutherland L. Maddern G. Transanal endoscopic microsurgery: a systematic review. Dis Colon Rectum 2005;48:270-84.
2. Atallah S, Albert M, Larach S. Transanal minimally invasive surgery: a giant leap forward. Surg Endosc. 2010;24:2200-5.
3. Buess G, Theiss R, Gunther M, Hutterer F, Hepp M, Pichlmaier H. Endoscopic operative procedure for the removal of rectal polyps. Coloproctology 1984;1:254-61.
4. Langer C, Markus P. Liersch T, Fuzesi L, Becker H.

Ultracision or high-frequency knife in transanal endoscopic microsurgery (TEM). Advantages of a new procedure. Surg Endosc. 2001;15:513-7.
5. Maslekar S, Pillinger S, Sharma A, Taylor A, Monson J. Cost-analysis of transanal endoscopic microsurgery for rectal tumours. Colorectal Dis. 2007;9:229-34.
6. Moore J, Cataldo P, Osler T, Hyman N. Transanal Endoscopic Microsurgery is more effective than traditional transanal excision for resection of rectal masses. Dis Colon Rectum 2008;51:1026-31.
7. Christoforidis D, Cho H, Dixon M, Mellgren A, Madoff R, Finne C. Transanal endoscopic microsurgery versus conventional transanal excision for patients with early rectal cancer. Ann Surg. 2009;249:776-82.
8. Jeong W, Park J, Choi H, Chang H, Jeong S. Transanal endoscopic microsurgery for rectal tumors: experience at Korea´s National Cancer Center. Surg Endosc. 2009;23:2575-9.
9. Tsai B, Finne C, Nordenstam J, Christoforidis D, Madoff R, Mellgren A. Transanal endoscopic microsurgery: Outcomes and recommendations. Dis Colon Rectum 2010;53:16-23.
10. Wang H, Lin J, Yang S, Chen W, Lin C. Prospective study of the functional results of transanal endoscopic microsurgery. Hepatogastroenterology 2003;50:1376-80.

Rev. Chilena de Cirugía. Vol 64 - Nº 4, Agosto 2012; pág. 395-401

Complicaciones de la pancreatoduodenectomía, diagnóstico y manejo*

Drs. XABIER DE ARETXABALA U.[1,2,3], RICARDO ROSSI F.[1], JUAN STAMBUCK M.[3], JORGE LEÓN C.[1], LUIS MANRÍQUEZ C.[1]

[1] Departamento de Cirugía Clinica Alemana de Santiago.
[2] Departamento de Cirugía Hospital Clínico Universidad de Chile.
[3] Departamento de Cirugía Hospital de la Fuerza Aérea de Chile.
Santiago, Chile.

Abstract

Diagnosis and management of pancreatoduodenectomy complications

Pancreatoduodenectomy continues to have a high rate of complications. The most common and severe complications are intra or postoperative bleeding, pancreatic fistulae and derangements of gastric emptying. Each of these requires a great deal of clinical suspicion and an multidisciplinary management. This is a review of these complications, their clinical manifestations and their management.

Key words: Pancreatoduodenectomy, complications.

Resumen

A pesar de la disminución observada en las cifras de mortalidad de la pancreatoduodenectomía, continúa siendo una intervención asociada a una alta tasa de complicaciones. Las más comunes y asociadas a una mayor morbimortalidad son: el sangrado intra y post operatorio, la fístula pancreática y trastornos asociados al vaciamiento gástrico. Cada una de los eventos anteriores, requiere de un alto grado de sospecha clínica y de un manejo de tipo multidisciplinario. En este reporte se analizan las complicaciones anteriormente descritas, sus manifestaciones clínicas y los principios de su manejo.

Palabras clave: Pancreatoduodenectomía, complicaciones.

Introducción

La resección pancreatoduodenal (PD) ha representado siempre un desafío para todo cirujano abdominal. Desde sus inicios, período en el que este procedimiento se asociaba a elevadas cifras de mortalidad post operatoria, lo que la convirtió en una intervención muy poco empleada, hasta la actualidad, en que la intervención puede efectuarse con cifras de mortalidad post operatoria del orden del 5% o menores[1-4]. El hecho de considerar a esta cirugía como una intervención segura, de acuerdo a las cifras actuales de morbimortalidad, y el aumento observado en el diagnóstico de lesiones pancreáti-

*Recibido el 12 de diciembre de 2011 y aceptado para publicación el 28 de febrero de 2012.

Los autores no declaran conflictos de interés.

Correspondencia: Dr. Xabier de Aretxabala U.
Santos Dumont 999, Santiago, Chile.
xdearetxabala@alemana.cl

cas, ha significado que esta intervención sea efectuada cada vez con mayor frecuencia y se obtengan mejores resultados

Del análisis de las series publicadas, como también de nuestra experiencia, podemos comentar cómo este procedimiento, a pesar de haber disminuido su mortalidad quirúrgica, continúa mostrando cifras elevadas de morbilidad, las que muchas veces obligan a reintervenciones, procedimientos asociados y/o prolongadas estadías en unidades de cuidados intensivos[1-6].

Por este motivo, el cirujano que realiza una resección pancreato duodenal debe tener presente que la realización de esta intervención le demandará un elevado compromiso y dedicación durante el post operatorio del paciente, única manera de ser capaces de detectar y manejar la variada gama de complicaciones potenciales de ocurrir. El objetivo del presente reporte es describir y analizar los problemas más frecuentes que se presentan durante la realización de este procedimiento. Con esta finalidad, se menciona la manera de enfrentar estos problemas, dependiendo si estos se presentan durante el intraoperatorio o durante el período post operatorio.

Intraoperatorio

Durante el período intraoperatorio, la mayor probabilidad de complicaciones, derivará del manejo del eje porto mesentérico, con el riesgo asociado de hemorragias. Sin duda, la estrecha relación que posee la glándula pancreática con la vena mesentérica superior y su unión con la vena esplénica, determina la existencia permanente de riesgo de sangrado durante la disección del plano existente entre la vena y la glándula. Especial cuidado debemos tener en aquellos pacientes en que es posible observar el compromiso de la vena mesentérica por parte del tumor[7,8]. De igual manera, aumenta el riesgo en aquellos casos en los que la existencia de fenómenos inflamatorios a dicho nivel determinan la presencia de adherencias entre la glándula y las estructuras vasculares. En este sentido, es mucho más simple el manejo de estas estructuras en pacientes portadores de lesiones distantes del eje mesentérico portal, tal como el caso de lesiones de la vía biliar distal o incluso de la ampolla de Vater.

La infiltración de los vasos mesentéricos representa un desafío que idealmente debiera ser sospechado durante el período pre operatorio. Los estudios de imágenes, debieran permitir sospechar el compromiso de la arteria mesentérica, lo que representa una contraindicación formal a la resección pancreática[9,10] (Figura 1). La existencia de un plano de tejido graso, sin infiltración tumoral, alrededor de la arteria, permite con cierta seguridad plantear la resección al no existir compromiso de ella. El compromiso de la vena mesentérica aun cuando no representa una contraindicación, exige tomar las precauciones necesarias para enfrentar esta etapa. (Figura 2).

Previo a iniciar la disección de la vena, es fundamental poseer el control de dicha estructura, tanto en su porción infra pancreática como de la vena porta sobre el borde superior del páncreas (Figura 3). Normalmente, es posible ubicar la vena porta en el espacio ubicado entre la raíz de la arteria gastroduodenal y el tronco de la arteria hepática común. Con el objeto de lograr una mayor longitud de la

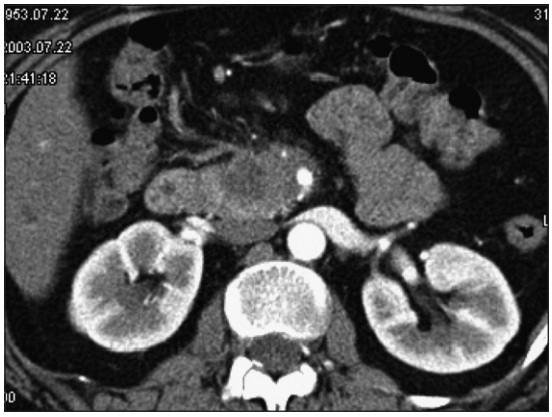

Figura 1. Arteria mesentérica superior rodeada por masa tumoral.

Figura 2. Imagen de la vena mesentérica superior ocluida por tumor.

vena mesentérica inferior a nivel infra pancreático durante la disección, se hace en ocasiones necesario aislar y seccionar la rama que procede del proceso uncinado y que drena en la rama yeyunal de la vena mesentérica. También es necesario mencionar la frecuente ocurrencia de anomalías vasculares a este nivel, de las cuales merece consignarse la ausencia de un tronco común a nivel de la vena mesentérica superior, uniéndose las ramas ileal y yeyunal a nivel de su unión con la vena esplénica. Aunque rara en ocurrencia, es necesario tener presente esta anomalía por la significación clínica de ella.

En un importante número de casos el compromiso de la vena puede ser resuelto mediante la resección parcial de la pared venosa, defecto que puede repararse con una simple sutura primaria o con el uso de un parche venoso en el área comprometida. En otras ocasiones será necesaria la resección de la totalidad del diámetro de la vena y la reconstrucción, ya sea mediante la anastomosis término terminal o el reemplazo de la vena resecada por un trozo de vena yugular o safena (Figuras 4 y 5). Previo al clampeo de la vena, se hace necesario el inicio de anticoagulación hasta la restauración del flujo[7]. Tanto la reconstrucción mediante injerto como la reparación mediante una sutura, requiere del empleo de magnificación y de sutura 5/0 y 6/0 monofilamento irreabsorvible.

Durante las maniobras de liberación de la vena mesentérica inferior, el peligro de sangrado obliga a ser en extremo cuidadoso, especialmente al momento de liberar la vena a nivel del borde inferior del páncreas, debido a la existencia de numerosas ramas que al seccionarse inadvertidamente, se retraen en el meso tanto del colon como del intestino. La evaluación de la infiltración de la vena por parte del tumor posee una especificidad de un 60%, correspondiendo las restantes a sólo compromiso inflamatorio[7,10].

La correcta evaluación de la vasculatura adyacente a la zona a resecar, constituye otro hecho de importancia dada la posibilidad de seccionar de manera inadvertida alguna rama, especialmente de tipo arterial. La más frecuente de las anomalías vasculares constituye la presencia de la arteria hepática derecha originándose en la arteria mesentérica superior y transcurriendo en el interior del páncreas hacia el pedículo hepático[11]. Para no lesionar esta estructura, debemos ser cuidadosos al momento en que liberamos la cabeza pancreática de la vena mesentérica superior. La palpación y sección cuidadosa del parénquima pancreático a este nivel permitirá aislar la arteria y preservarla.

Previo a la sección de la arteria gastroduodenal es aconsejable el clampeo de esta estructura y palpar el pedículo hepático con la finalidad de asegurarse que el flujo arterial proviene de la arteria hepática común

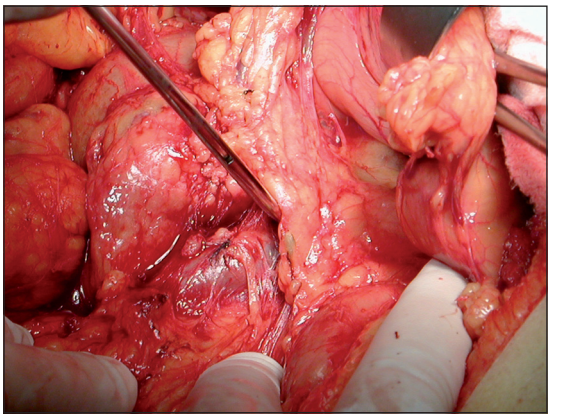

Figura 3. Disección de la vena mesentérica superior a nivel infra pancreático.

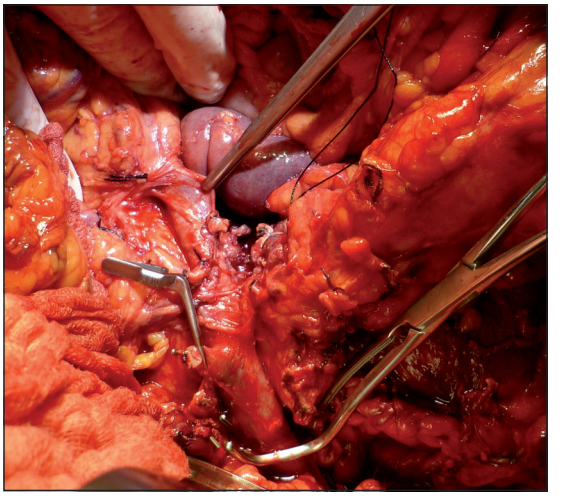

Figura 4. Vena mesentérica superior comprometida por tumor, posterior a la extirpación del páncreas y a la sección de la vena esplénica.

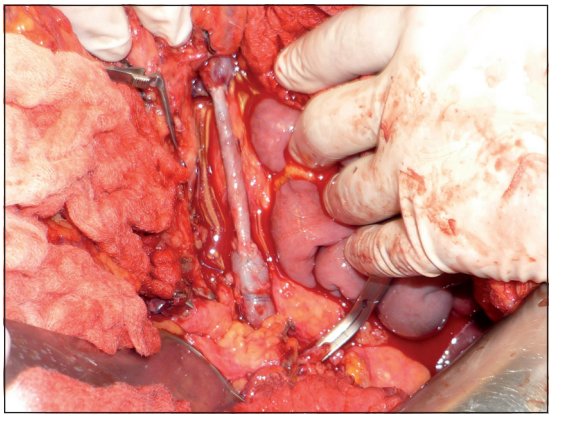

Figura 5. Reemplazo de la vena mesentérica por injerto autólogo de vena safena.

y no de la arteria gastroduodenal. Una vez pesquisado pulso a nivel del pedículo hepático podemos realizar la sección de la arteria gastroduodenal.

Aunque menos frecuente, debe mencionarse la posibilidad de lesionar la arteria mesentérica superior al momento de liberar el proceso uncinado y la cabeza pancreática de su unión con la vena mesentérica. Al momento de liberar el páncreas de la pared posterior de la vena mesentérica debemos evitar prolongar el límite de sección en demasía hacia medial. Afortunadamente, la palpación de dicha arteria permitirá establecer el límite de liberación. Este límite cobra importancia fundamentalmente en neoplasias pancreáticas, donde se hace necesario la extirpación completa de la glándula. En casos de neoplasias no originadas en el páncreas, la liberación podría no ser completa pudiendo dejarse un trozo de páncreas adherido a la arteria mesentérica.

Aparte de las complicaciones que pueden ocurrir durante el período intraoperatorio, la mayor parte de las complicaciones asociadas a la PD ocurren durante el post operatorio del paciente. De una manera simple, las complicaciones más frecuentes las podríamos resumir en 3 tipos:

a) Fístula.
b) Sangrado.
c) Retardo del vaciamiento gástrico.

La fístula pancreática constituye la complicación más característica de la PD, su incidencia fluctúa entre un 4 y un 14%[12,13] y su ocurrencia está en gran parte debida a características propias del páncreas. Esta complicación es considerada la causa más frecuente de mortalidad post operatoria[5]. Existe consenso, y las cifras así lo demuestran, que la consistencia y el diámetro del conducto son factores de importancia en la producción de una fístula pancreática. En términos generales los páncreas de consistencia dura, propios de lesiones tumorales que han obstruido durante largo tiempo el lumen del conducto, permiten la realización de una anastomosis de mayor seguridad. Esto se ve reafirmado en el estudio publicado por Bartoli, estudiando 2.684 pacientes, observando una frecuencia de fístula pancreática de 5% en pacientes portadores de pancreatitis crónica, de 12% en cáncer de páncreas, 15% en tumores ampulares y 33% en tumores de la vía biliar[14]. Esto mismo puede decirse en relación al diámetro del conducto pancreático, de manera tal que los conductos de mayor diámetro permiten una anastomosis más fácil, en las que es posible realizar la anastomosis directa entre la mucosa del conducto y la del órgano con el cual se efectuará la anastomosis. Las lesiones que obstruyen la desembocadura del conducto pancreático tales como los tumores del páncreas o lesiones ampulares se asocian en general a páncreas de mayor consistencia y a la existencia de un conducto dilatado.

La diversidad de técnicas reportadas para realizar la anastomosis pancreatoenteral dejan de manifiesto el hecho de que posiblemente no exista una técnica superior a otra y que más bien el resultado de ella tenga que ver directamente con el tipo de glándula a anastomosar y la experiencia del cirujano. De este modo, podemos implantar la glándula en el estómago o realizar la anastomosis directamente al yeyuno.

El empleo de tutores trans anastomóticos es también motivo de discusión al momento de la construcción de la anastomosis. Es posible, emplear tutores que extraemos de manera transcutánea o que dejamos en el lumen de la víscera. Pessaux, describe recientemente una disminución significativa en la incidencia de fístulas pancreáticas en los pacientes en los que se emplea un tutor[13]. Estos resultados habían sido previamente reportados por diversos autores[15-17]. De manera objetiva se ha podido establecer que un diámetro de 3 mm del conducto pancreático constituye una medida objetiva sobre la cual uno puede predecir la mayor posibilidad de ocurrencia de fístulas pancreáticas. Este elemento resulta de mayor objetividad que evaluar la consistencia de la glándula debido a la dificultad que existe en determinar valores objetivos. La realización de una anastomosis pancreática en un conducto de un diámetro menor a 3 mm aumenta en 8 veces el riesgo de fístula si lo comparamos con anastomosis en conductos de mayor diámetro.

Hashimoto y Traverso, reportan recientemente la importancia de efectuar una anastomosis con el máximo de detalle, en un trabajo en que comparan la sutura efectuada con ayuda de microscopio con aquella que se efectúa sólo con lupa[18]. El empleo de microscopio permitió reducir la incidencia de fístulas a un 11%, cuando sólo se efectuaba con lupas esta era de 21%. Estas cifras fueron exclusivamente en pacientes portadores de conductos pancreáticos con un diámetro menor a 3 mm. El mayor detalle con que la anastomosis se efectúa al emplear microscopio permitiría realizar anastomosis de mejor calidad lo que se traduciría en menor proporción de fístulas. Una regla general en la cual existe consenso, es en la necesidad de instalar drenajes adyacentes al área de la anastomosis. En relación al tipo de estos y al tiempo en que ellos deben permanecer instalados no existe consenso y más bien dependerá de la experiencia de cada cirujano. Nuestra preferencia es al empleo de drenajes de tipo aspirativo y a efectuar un estricto control del contenido de ellos. El monitoreo de los niveles de amilasa en el líquido constituye una manera de diagnosticar la existencia o no de una fístula.

El manejo de la fístula pancreática variará desde

un manejo conservador propiciando el cierre espontáneo de ella, hasta la necesidad de ir a resecar el páncreas distal completando la pancreatectomía.

Sangrado

Aún cuando esta complicación no posee la frecuencia de la fístula pancreática, la gravedad de ella determina la necesidad de ser considerada como una complicación necesaria de ser reconocida.

El sangrado post operatorio puede ocurrir como consecuencia de un manejo técnico inadecuado, el que puede provocar la ocurrencia de sangrado durante el post operatorio inmediato, derivado de una ligadura mal efectuada. La extensa disección que requiere la realización de esta cirugía es causa de la existencia de numerosos sitios potenciales de sangrado. Especial cuidado merece el manejo del muñón pancreático, caracterizado por poseer una rica irrigación. Además de las arterias características localizadas en ambos lados del páncreas y que corren de manera longitudinal, existen pequeños vasos al interior de la substancia pancreática que pueden dar origen a sangrado importante. La existencia de sangrado a este nivel puede comprometer la hermeticidad de la recién construida anastomosis.

Sin embargo, el sangrado puede ocurrir incluso días o semanas después de la cirugía por la ruptura de un pseudoaneurisma o la erosion de algún vaso sanguíneo. Preferente ubicación de los pseudoaneurismas ocurre en el muñón de la arteria gastroduodenal y arteria hepática[19].

Esta entidad patológica ocurre como consecuencia de la digestión de las paredes de algún vaso sanguíneo secundario a infección, inflamación o la acción de las enzimas. La ruptura del pseudoaneurisma provocará episodios de sangrado, los que variarán desde episodios autolimitados hasta cuadros exanguinantes. El sangrado podrá ocurrir intraperitoneal pero también puede ocurrir hacia el lumen digestivo, esta última es la manifestación más frecuente. El diagnóstico de esta complicación requiere de un alto grado de sospecha por parte del tratante, hecho de gran importancia considerando la alta mortalidad de esta complicación. La Tomografia Axial Computada (TC) permite la detección de este tipo de lesiones, las que deben ser confirmadas mediante el uso de angiografía[21]. Sin embargo, la ausencia de un pseudoaneurisma en el examen de TC no excluye su existencia, ya que la sensibilidad dependerá del tamaño. La Figura 6, muestra la imagen característica de un pseudoaneurisma tratado mediante la embolización con *coils* en un paciente en que la manifestación clínica de la existencia de un pseudoaneurisma era la ocurrencia de episodios de sangrado digestivo, manifestados por hematemesis e inestabilidad hemodinámica intermitentes. Con la finalidad de detectar la existencia de esta complicación existen autores que recomiendan la realización de una TC en la totalidad de los pacientes sometidos a una pancreatoduodenectomía previo al alta, para asegurar la no existencia de la complicación. El manejo es considerado fundamentalmente endovascular. La tasa de éxito de esta forma de tratamiento fluctúa entre 80 y 100% con tasas de resangrado que varían entre 0 y 100%[21,22].

Retardo del vaciamiento gástrico

La falta de un vaciamiento gástrico adecuado constituye una complicación descrita de manera frecuente después de una pancreatoduodenectomía. Existen numerosas maneras de definir este trastorno, entre las que se incluyen: imposibilidad de tolerar una dieta regular por más allá del 10º ó 14º día postoperatorio, imposibilidad de iniciar una dieta líquida posterior al 7º día postoperatorio o ectasia gástrica que requiere sonda nasogástrica por 10 días o más[23].

Se estima que su incidencia fluctúa de 25 a 70% y se asocia a un aumento en la estadía hospitalaria, requiriendo de alimentación enteral y/o parenteral. Se asocia además a morbilidades como aspiración y neumonía, pudiendo constituirse en una complicación asociada a mortalidad[24].

Se postulan varias teorías para explicar el retardo en el vaciamiento gástrico en la pancreatoduodenectomía. El vaciamiento gástrico fisiológico y la motilidad del sistema digestivo son procesos complejos. Las contracciones tónicas del estómago proximal son importantes para transferir el contenido gástrico

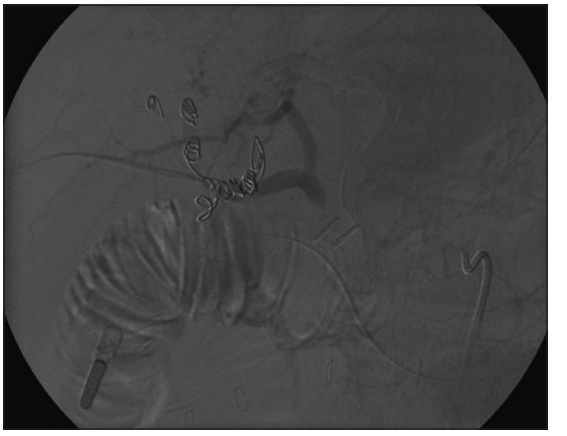

Figura 6. Manejo endovascular de un caso de pseudoaneurisma originado en arteria cística mediante obliteración de arteria hepática derecha.

al duodeno, así como el estómago distal tiene como función disminuir el tamaño de los alimentos.

Ciertas propiedades de la comida como el volumen, osmolaridad, pH y la composición de los nutrientes pueden disminuir la motilidad del sistema digestivo, por vía vagal y vías sensoriales esplácnicas, las cuales inhiben la motilidad gástrica inducida por distensión duodenal o vías mediadas por colecistoquinina (CCK) o secretina.

La colecistoquinina produce inhibición del vaciamiento gástrico y los niveles de ésta disminuyen por la resección duodenal, debido a la existencia de altas concentraciones de CCK en la mucosa duodenal. Se ha visto un aumento de la secreción yeyunal compensatoria de CCK en estos pacientes. El rol de la secretina en esta entidad no ha sido aclarado.

Existen estudios que señalan a la pancreatoduodenectomía con preservación de píloro como factor de riesgo para el desarrollo de esta complicación, aun cuando ello no es unánime[24-26].

La existencia de complicaciones intrabdominales, tales como sangrado post operatorio, absceso o fístula es asociada al desarrollo de esta complicación[27].

Disritmias gástricas, disrupciones de las conexiones neurales gastroduodenales, isquemia de antro y píloro, ausencia duodenal de motilina, ligadura de la arteria gástrica derecha, pancreatitis postoperatoria, y colangitis preoperatoria también han sido relacionadas con el síndrome de mal vaciamiento[28]. La vía de ascenso del intestino delgado antecólica tendría menor incidencia de retardo en el vaciamiento gástrico en relación con la vía retrocólica (15% vs 30%).

Dentro del tratamiento se postula la instalación de sonda nasogástrica y el empleo de eritromicina, como agonista de la motilina, disminuyendo su incidencia en un 37-53%[29]. Existen también reportes sobre el empleo de octreotide, el que disminuiría la existencia de esta complicación[30].

Esta contribución tiene por objeto, describir a grandes rasgos los principios del manejo de las complicaciones más comunes a las que se enfrenta un cirujano cuando realiza una resección pancreatoduodenal. Sin lugar a dudas y como ha sido expuesto en el texto, quien realiza esta intervención deberá estar familiarizado con la presencia de estos eventos adversos y contar con los medios, incluyendo un equipo multidisciplinario, que le permitan detectar y resolverlas.

Referencias

1. Cameron JL, Pitt HA, Yeo CJ, Lillemoe KD, Kaufman HS, Coleman J. One hundred and forty-five consecutive pancreaticoduodenectomies without mortality. Ann Surg. 1993;217:430-5.
2. Trede M, Schwall G, Saeger HD. Survival after pancreatoduodenectomy 118 consecutive resections without an operative mortality. Ann Surg. 1990;211:447-58.
3. Yeo C, Cameron J, Sohn T, Lillemoe K, Pitt H, Talamini M. Six hundred fifty consecutive pancreaticoduodenectomies in the 1990´s: pathology, complications, and outcomes. Ann Surg. 1997;226:248-57.
4. Gouma D, Van Geenen R, Van Gulik T, De Haan R, De Wit L, Busch O, et al. Rates of complications and death after pancreaticoduodenectomy: risk factors and the impact of the surgical volume. Ann Surg. 2000;232:786-95.
5. Fuks D, Piessen G, Huet E, Tavernier M, Zerbib P, Michot F, et al. Life threatening postoperative pancreatic fistula (grade C) after pancreaticoduodenectoomy: Incidence, prognosis, and risk factors. Am J Surg. 2009;197:702-7.
6. Haigh PI, Bilimoria KY, DiFronzo LA. Early postoperative outcomes after pancreaticoduodenectomy in the elderly Arch Surg. 2011;146:715-23.
7. Tseng JF, Raut CP, Lee JE, Pisters P, Vauthey JN, Abdalla E, et al. Pancreaticoduodenectomy with vascular resection: margin status and survival duration. J Gastrointest Surg. 2004;8:935-49.
8. Evans DB, Farnell MB, Lillemoe KD, Vollmer C, Strasberg SM, Schulick RD. Surgical treatment of resectable and borderline resectable pancreas cancer: expert consensus statement. Ann Surg Oncol. 2009;16:1736-44.
9. Callery MP, Chang KJ, Fishman EK, Talamonti MS, Traverso W, LInehan DC. Pretreatment assessment of resectable and borderline resectable pancreatic cancer: expert consensus statement. Ann Surg Oncol. 2009;16:1727-33.
10. Katz MH, Pisters PW, Evans DB, Sun C, Lee JE, Fleming JB, et al. Borderline resectable pancreatic cancer: the importance of this emerging stage of disease. J Am Coll Surg. 2008;206: 833-46.
11. Kathleen K K. Lal A, Pappas S, Quebbeman E, Evans DB. Portal Vein Resection Surg Clin North AM. 2010;90:309-322.
12. Pratt WB, Callery MP, Vollmer CM. Risk Prediction for development of pancreatic fistula using the ISGPF classification scheme. World J Surg. 2008; 32: 419-28.
13. Pessaux P. Sauvanet A, Mariette C, Paye F, Muscari F, Cunha AS, et al. External pancreatic duct stent decreases pancreatic fistula rate after pancreaticoduodenectomy: Prospective multicenter randomized trial. Ann Surg. 2011;253:879-85.
14. Bartoli FG, Arnone GB, Ravera G , Bachi V. Pancreatic fistula and relative mortality in malignant disease after pancreaticoduodenectomy. Review and statistical meta-analysis regarding 15 years of literature. Anticancer Res. 1991;111:1831-48.
15. Roder JD, Stein HJ, Bottcher K A, Busch R, Heideche

CD, Siewert JR. Stented versus non stented pancreatico-jejunostomy after pancreatodudenectomy: a prospective study Ann Surg. 1999;229:41-8.
16. Poon RT, Fan ST, Lo CM, Ng KK, Yuen WK, Yeung C, et al. External drainage of pancreatic duct with a stent to reduce leakage rate of pancreatojejunostomy after pancreaticoduodenectomy. A prospective randomized trial. Ann Surg. 2007;246:425-35.
17. Sriussadaporn S, Pak-art R, Sriussadaporn S, Kritayakirana K, Prichayudh S. Pancreaticoduodenectomy with external drainage of the pancreas remnant. Asian J Surg. 2008;31:167-73.
18. Hashimoto Y, Traverso WJ. Pancreatric Anastomotic Failure rate after pancreaticoduodenectomy decreases with microsurgery J Am Coll Surg. 2010;211:510-21.
19. Baker TA, Aaron JM, Borge M, Pierce K, Shoup M, Aranha GV. Role of interventional radiology in the management of complications after pancreaticoduodenectomy. Am J Surg. 2008;195:386-90.
20. Kalva S P, Yeddula K, Wicky S, Fernández del Castillo C, Warshaw A. Angiographic intervention in patients with a suspected visceral artery pseudoaneurysm complicating pancreatitis and pancreatic surgery. Arch Surg. 2011;146:647-51.
21. Beattle GC, Hardman JG, Redhead D, Siriwardena AK. Evidence for a central role for selective mesenteric angiography in the management of the major vascular complications of pancreatitis Am J Surg. 2003;185:96-102.
22. Tessier DJ, Stone WM, Fowl R J, Abbas MA, Andrews JC, Bower TC, et al. Clinical features and management of splenic artery pseudoaneurysm: case series and cumulative review of literature. J Vas Surg. 2003;38:969-74.
23. Van-Berge-Henegouwen MI, van-Gulik TM, DeWit LT, Allema JH, Rauws EA, Obertop H, et al. Delayed gastric emptying after standard pancreatoduodenectomy versus pylorus preserving pancreatoduodenectomy: an análisis of 200 consecutive patients. J Am Coll Surg. 1997;185:373-9.
24. Warshaw AL, Torchiana DL. Delayed gastric emptying after pylorus-preserving pancreaticoduodenectomy. Surg Gynecol Obstet. 1985;160:1-4.
25. Lin PW, Lin YJ. Prospective randomized comparison between pylorus-preserving and standard pancreatoduodenectomy. Br J Surg. 1999; 86: 603-7.
26. Seiler CA, Wagner M, Schaller B, Sadowski C, Kulli C, Büchler MW. Pylorus preserving or classical Whipple operation in tumors: initial clinical results of a prospective randomized study. Swiss Surg. 2000;6:275-82.
27. Tran KT, Smeenk HG, van Eijck CH, Kazemier G, Hop WC, Greve JW, et al. Pylorus preserving pancreaticoduodenectomy versus standard Whipple procedure. Ann Surg 2004;240:738-45.
28. Hocking MP, Harrison WD, Sninsky CA. Gastric dysrhythmias following pylorus-preserving pancreaticoduodenectomy: possible mechanism for early delayed gastric emptying. Dig Dis Sci. 1990;35:1226-30.
29. Yeo CJ, Barry MK, Sauter PK, Sostre S, Lillemoe KD, Pitt HA, et al. Erythromycin accelerates gastric emptying after pancreaticoduodenectomy: a prospective, randomized, placebo-controlled trial. Ann Surg. 1993;218:229-37.
30. Buchler M, Friess H, Klempa I, Hermanek P, Sulkowski U, Becker H, et al. Role of octreotide in the prevention of postoperative complications following pancreatic resection. Am J Surg. 1992;163:125-30; discussion 130-1.

Rev. Chilena de Cirugía. Vol 64 - Nº 4, Agosto 2012; pág. 402-408

DOCUMENTOS

Historia de la Sociedad de Cirujanos de Chile. Segunda parte*

Dr. LORENZO CUBILLOS O.[1]

[1] Pontificia Universidad Católica de Chile.
Santiago, Chile.

History of Chilean Surgical Association. Part II

"Las Instituciones valen por sus hombres. Honrar a una Institución significa honrar a los hombres que la han hecho posible, que la han desarrollado y que la proyectan al futuro".

Actividades societarias

Las actividades regulares de nuestra Sociedad se proyectan en distintas formas hacia la comunidad. En sesenta y dos años, ha sido muy variadas y prolíficas; ellas comprenden:

A. Reuniones científicas

Desde su fundación hasta la fecha se han efectuado 940 sesiones, desarrolladas durante el año académico y en las cuales los socios han contribuido con su experiencia, comunicando trabajos científicos, participando en simposios y mesas redondas sobre temas relevantes afines a la cirugía. Estas reuniones se realizaron primitivamente en el auditorio de la Sociedad Médica de Chile y más tarde en la Clínica Alemana de Santiago, que generosamente ha acogido a nuestra Institución, comprometiendo nuestra gratitud. Algunas de estas reuniones se han transmitido en forma simultánea a Capítulos Regionales.

B. Jornadas científicas para becados de cirugía

Han sido patrocinadas por nuestra Sociedad para estimular y colaborar con la formación de los becados de cirugía de todas las universidades del país. Iniciadas por el Dr. Albrecht Krämer, en 1987, han continuado realizándose todos los años. Como incentivo para los participantes, se premian los mejores trabajos presentados.

C. Congresos

Considerando los eventos realizados por las sociedades precedentes, la Sociedad de Cirujanos de Chile ha continuado organizando anualmente Congresos Nacionales e Internacionales de Cirugía (84 hasta la fecha), cada vez de mayor jerarquía y en diversas latitudes del país.

Con el propósito de llegar a todos los cirujanos de Chile, nuestra Corporación ha fijado las sedes de sus congresos anuales en ciudades comprendidas entre Arica y Punta Arenas.

A modo de ejemplo, recuerdo dos Congresos, el primero realizado en Puerto Montt, en 1970, bajo la Presidencia del Dr. Hugo Salvestrini Ricci y en el cual el Dr. Rodolfo Rencoret Donoso fue nominado Maestro de la Cirugía Chilena. El segundo, realizado en Santiago, en 1979, bajo la Presidencia del Dr. An-

*Recibido el 14 de diciembre de 2011 y aceptado para publicación el 17 de enero de 2012.

Conferencia dictada en la Sesión Inaugural del LXXXIV Congreso Chileno e Internacional de Cirugía. Puerto Varas (Frutillar), domingo 20 de noviembre de 2011.

Correspondencia: Dr. Lorenzo Cubillos O.
Terranova 220, Santiago, Chile.
drlorenzocubillos@hotmail.com



Figura 5. Encuentro de transplantólogos. Dr. Jorge Kaplan entrega pergamino al Dr. Christian Barnard (1979).

tonio Yuri Padua, en el cual participó el Dr. Christian Barnard, pionero mundial en el trasplante de corazón. Este gran Congreso dio lugar al encuentro del Dr. Barnard, en Chile, con el Dr. Jorge Kaplan Meyer (Figura 5), pionero nacional en este tipo de Cirugía.

Los Congresos anuales representan una de las actividades más trascendentes de nuestra Sociedad. Han contado con el patrocinio del Supremo Gobierno, del Ministerio de Salud, del Colegio Médico de Chile A.G. y de las universidades nacionales. A estos eventos se han asociado importantes sociedades de especialidades afines a la cirugía, en ellos han participado destacados cirujanos chilenos y extranjeros. Dentro de las actividades congresales y cumpliendo una misión docente, se realizan Cursos de Postgrado sobre relevantes temas de actualización quirúrgica, además cursos complementarios de Kinesiología, Enfermería Quirúrgica, etc., ampliando la cobertura de perfeccionamiento del equipo asistencial.

Nuestra Sociedad siempre ha estado abierta a todas las naciones del mundo, pero en particular ha mantenido contacto con EE.UU., otros países americanos, europeos y asiáticos (Japón). En este contexto, desde 1986, los Congresos Nacionales oficializan y divulgan la participación de representantes extranjeros y proclaman su carácter Internacional. Debe destacarse que este acercamiento ha sido más estrecho con algunos países, tales como Alemania, España y Perú, con los cuales hemos tenido dos Jornadas Chileno-Alemanas de Cirugía (1986 y1999), tres Jornadas Chileno-Españolas de Cirugía (1992, 1996 y 2000) y siete Jornadas Chileno-Peruanas de Cirugía bienales, alternadas entre Santiago y Lima, entre 1997 y 2009.

D. Publicaciones

Nuestra Sociedad heredó la publicación de la Sociedad de Cirujanos de Hospital, que pasó a llamarse *"Archivos de la Sociedad de Cirujanos de Chile"*. Este título fue reemplazado, en 1976, por el de *"Revista Chilena de Cirugía"*, que aún perdura. Inicialmente, la edición de esta revista estuvo a cargo del Dr. Sergio Puente García. En 1986, cuando esta publicación pasaba por un difícil período, el Dr. Antonio Yurí Padua asumió el rol de Editor Jefe, cargo que desempeñó con gran responsabilidad y brillo, durante 18 años. Durante su período, el Dr. Yuri publicó además, cien *"Cartas Quirúrgicas"* (1989-1997), con el apoyo de Johnson y Johnson y estimuló a muchos cirujanos para que publicaran 16 libros de sus respectivas especialidades, bajo la Editorial de la Sociedad de Cirujanos de Chile (Tabla 11).

A partir de 2004, esta perseverante tarea la continuó su digno sucesor, el Dr. Julio Yarmuch Gutiérrez, quien elevó el nivel de exigencia de la revista y le dio rango internacional, mediante la indexación progresiva en bases de datos electrónicas de importancia regional y mundial. Esto permitió que esta revista ingresara al ISI (Índice expandido de citas científicas), el año 2009. La Sociedad debe reconocer el esfuerzo del Dr. Yarmuch para conseguir este objetivo (Figura 6).

Extensión

A. Representación en organismos profesionales, científicos y gremiales

La Sociedad de Cirujanos de Chile está representada en organismos científico-gremiales del país, de enorme relevancia en la práctica profesional. Ellos son:

- CONACEM (Corporación Nacional Autónomo de Certificación de Especialidades Médicas), desde 1984.

Tabla 11. Libros editados por la Sociedad de Cirujanos de Chile

1.	Colecistectomía laparoscópica	C. Carvajal y J. Hepp	1991
2.	Apuntes en cirugía torácica	J. Allamand y C. Czischke	1992
3.	Proctología práctica	C. Azolas y C. Jensen	1992
4.	Manejo del paciente crítico	C. Carvajal y M. Bustamante	1993
5.	Cirugía laparoscópica	J. Hepp y C. Navarrete	1993
6.	Cirugía de colon	C. Azolas y C. Jensen	1994
7.	Patología arterial y venosa	R. Poblete	1994
8.	Cuidados postoperatorios y paciente quirúrgico crítico	E. Santelices	1994
9.	Quemaduras	M. Garcés y R. Artigas	1995
10.	Cirugía laparoscópica avanzada	W. Awad y J. Hepp	1995
11.	Trauma: manejo avanzado	C. Carvajal, M. Uribe y S. Cavalleri	1997
12.	Abdomen agudo	S. Guzmán y R. Espinoza	1998
13.	Cirugía hepática	L. Burgos	2000
14.	Cirugía plástica	W. Calderón	2001
15.	Cirugía pancreática	L. Burgos	2002
16.	Cirugía del hígado, vía biliar y páncreas	J. Hepp y X. de Aretxabala	2004
17.	Cirugía plástica mamaria	P. Castillo y A. Troncoso	2010

Dr. Antonio Yuri Padua
(1986-2004)

Dr. Julio Yarmuch Gutiérrez
(2004 hasta la fecha)

Figura 6. Dos grandes editores de la Revista Chilena de Cirugía, en los períodos señalados.

- ASOCIMED (Asociación de Sociedades Científicas Médicas de Chile).
- COLEGIO MÉDICO DE CHILE. En los Departamentos de Perfeccionamiento Científico y Docente y en el Comité de Ética.

B. Relaciones internacionales

Nuestra Sociedad es miembro de la:

- *Federación Latinoamericana de Cirugía (FELAC)*, fundada en Río de Janeiro, a comienzos de la década del ´70 y en la cual el Dr. Santiago Jarpa O. participó como representante de la Sociedad de Cirujanos de Chile. En la redacción de los estatutos de la FELAC, colaboró el Dr. Miguel González Fernández, en representación de nuestra corporación. Dichos estatutos fueron aprobados en Montevideo, en 1973.

Gracias a una gestión del Dr. Oscar Contreras Tapia, durante el Congreso de la FELAC realizado en Panamá, el año 2003, se obtuvo la sede

de Santiago de Chile para el XVII Congreso de esa Corporación, el cual se realizó en Octubre de 2007. Este importante evento resultó brillante, gracias al enorme esfuerzo desplegado por el Comité Organizador, que presidió el Dr. Italo Braghetto y se efectuó simultáneamente con el LXXX Congreso Chileno e Internacional de Cirugía, también presidido por el Dr. Braghetto.

- *International Federation of Surgical Colleges.* A través de ella nuestra Sociedad, desde 1982, mantiene relaciones con países latinoamericanos, anglosajones y asiáticos (Japón).

Reconocimientos y premios

A. Distinciones a sus miembros

Nuestra Corporación ha reconocido el compromiso institucional y la excelencia de la labor de algunos de sus miembros otorgándoles los siguientes títulos honoríficos (Tabla 12).

Socio Honorario. Se concede a los Presidentes que han cumplido dignamente su mandato y a aquellos cirujanos que se han distinguido en su labor en diversas Regiones del país.

Socio Emérito. Se otorga a aquellos miembros que se han destacado por acciones relevantes en favor de la Sociedad.

Maestro de la Cirugía Chilena. Es el más alto reconocimiento que concede la Sociedad a sus miembros. Hasta la fecha, 55 cirujanos han recibido esta distinción (Tabla 13).

B. Premios otorgados por la Sociedad de Cirujanos de Chile

Desde un comienzo, la Sociedad de Cirujanos de Chile creó diversos premios, con el fin de reconocer y estimular la labor de sus afiliados. Algunos de estos galardones están caducos como el Premio *"Eduardo Abud"*, al mejor trabajo de Urología; el Premio *"Ricardo Günther"* al mejor trabajo de conjunto y el Premio *"Juan Gandulfo"* al mejor trabajo de casuística.

A partir de 1997, bajo la presidencia del Dr. Juan Lombardi S., se reactualizó este tema, de modo que actualmente se otorgan los premios anuales, que se especifican en la Tabla 14.

Tabla 12. Nombramientos honoríficos de la Sociedad de Cirujanos de Chile

Socios Honorarios	84
Socios Eméritos	23
Maestros de la Cirugía Chilena	55

Tabla 13. Maestros de la Cirugía Chilena (1945-2011)

1.	Dr. David Benavente Sepúlveda (+)	1945
2.	Dr. Alvaro Covarrubias Pardo (+)	1953
3.	Dr. Ernesto Molina Castañeda (+)	1953
4.	Dr. Félix de Amesti Zurita (+)	1954
5.	Dr. Lucas Sierra Mendoza (+)	1955
6.	Dr. Luis Vargas Salcedo (+)	1956
7.	Dr. Francisco Navarro Martínez (+)	1957
8.	Dr. Eugenio Díaz Lira (+)	1958
9.	Dr. César Garavagno Burotto (+)	1959
10.	Dr. Guillermo Münnich Theile (+)	1960
11.	Dr. Julio Bahr Stopfeld (+)	1961
12.	Dr. Marcos Donoso Donoso (+)	1962
13.	Dr. Carlos Lobo O'Nell (+)	1963
14.	Dr. Italo Alessandrini Iturriaga (+)	1964
15.	Dr. Manuel Martínez Gutiérrez (+)	1966
16.	Dr. Jorge Castro Guevara (+)	1967
17.	Dr. Pedro Uribe Concha (+)	1969
18.	Dr. Rodolfo Rencoret Donoso (+)	1970
19.	Dr. Ignacio González Ginouvés (+)	1971
20.	Dr. Ruperto Vargas Molinare (+)	1972
21.	Dr. Roberto Estévez Cordovez (+)	1974
22.	Dr. Néstor Flores Williams (+)	1976
23.	Dr. Juan Allamand Madaune (+)	1976
24.	Dr. Leonidas Aguirre MacKay (+)	1977
25.	Dr. Emilio Salinas Donoso (+)	1979
26.	Dr. Hugo Salvestrini Ricci (+)	1982
27.	Dr. Svante Törnvall Stroensen (+)	1983
28.	Dr. Eliseo Otaíza Molina (+)	1986
29.	Dr. Enrique Acevedo Davenport (+)	1988
30.	Dr. Alberto Croquevielle Guesalaga (+)	1989
31.	Dr. Alfonso Asenjo Gómez (+)	1989
32.	Dr. Miguel González Fernández (+)	1990
33.	Dr. Santiago Jarpa Orrego	1990
34.	Dr. Adolfo Escobar Pacheco (+)	1991
35.	Dr. Alejandro Larach Nazrala (+)	1992
36.	Dr. Jorge Kaplan Meyer (+)	1992
37.	Dr. Exequiel Lira del Campo (+)	1993
38.	Dr. Oscar Contreras Tapia (+)	1994
39.	Dr. Patricio Pérez Acevedo	1995
40.	Dr. Mario Garcés Salinas	1996
41.	Dr. Luis Sepúlveda Dagnino	1997
42.	Dr. Mauricio Parada Barrios (+)	1998
43.	Dra Ivonne Pabst Feller (*)	2000
44.	Dr. Roberto Burmeister Lorenzen (+)	2001
45.	Dr. Enrique Rodríguez Sanfuentes (+)	2002
46.	Dr. Pedro Castillo Yáñez (+)	2003
47.	Dr. Juan Arraztoa Elustondo	2004
49.	Dr. José Amat Vidal	2005
50.	Dr. Attila Csendes Juhaz	2006
51.	Dr. Raúl Domínguez Asenjo	2007
52.	Dr. Sergio Guzmán Bondek	2008
53.	Dr. Ricardo Sonneborn Gross	2009
54.	Dr. Manuel Fernández Puente	2010
55.	Dr. Juan Reyes Frías	2011

(+) Fallecidos.

(*) Primera dama galardonada como Maestra de la Cirugía chilena.

Tabla 14. Premios anuales otorgados por la Sociedad de Cirujanos de Chile

1.	***"Sociedad de Cirujanos de Chile"*** Al mejor trabajo quirúrgico
2.	***"David Benavente"*** Al mejor trabajo de investigación experimental
3.	***"César Garavagno Burotto"*** Al mejor trabajo quirúrgico realizado en un Centro no universitario
4.	***"Paquita Lamoliatte"*** Al mejor trabajo relacionado con afecciones torácicas
5.	***"Luis Aguilar"*** Al mejor trabajo científico

Caracterización y tradición

Para explicitar nuestro espíritu societario, fomentar la unidad y preservar nuestra honrosa tradición se han realizado los siguientes aportes:

A. Elaboración del emblema (isotipo) de la Sociedad

Precedido por los isotipos de las sociedades quirúrgicas prefundacionales y el emblema primitivo de la Sociedad de Cirujanos de Chile (Figura 7), en 1986 se elaboró el actual isotipo de nuestra Corporación**.** Éste fue obra de la diseñadora Sra. Josefina Browne Puga, cuya simbología la describió así:

"Se distinguen dos manos que representan tanto la etimología de la palabra cirujano ("el que trabaja con las manos"), como el concepto de trabajo conjunto que existe en toda sociedad. Estas manos están enguantadas, simbolizando con ello la asepsia que se requiere en todo acto quirúrgico y parecen modelar el cuerpo de un ser humano cuya vida depende o, más literalmente, "está en las manos" de dicha disciplina.

Esta idea está reforzada por la imagen de un instrumento típico de la Cirugía, el bisturí, que en este símbolo aparece con gran pureza formal, penetrando el cuerpo humano en forma precisa, "científicamente precisa" y pasando a ser parte constitutiva del mismo. Así queda representado el gran servicio que la Cirugía presta al hombre.

Tanto las manos como el bisturí, símbolos respectivos de los recursos humanos y tecnológicos de esta rama de la Medicina, parecen penetrar un círculo virtual que es la Sociedad de Cirujanos de Chile, que los reúne y coordina armónicamente.

El color rojo (en el diseño original) *fue escogido porque al ser el color de la sangre, es símbolo de la vida, en cuya defensa la Cirugía tiene su razón de existir".*

B. Confección de un medallón distintivo

Con este último emblema (1986), que representa la autoridad del Presidente. Su uso está restringido a los actos oficiales o solemnes.

C. Himno de la Sociedad de Cirujanos de Chile

Compuesto por el Dr. Germán Rojas Neumann, de Temuco y ejecutado por primera vez en el Congreso de 1986.

D. Galería fotográfica de los presidentes de la Sociedad y de los Maestros de la Cirugía Chilena, que se conserva en la secretaría de nuestra Institución.

Planta física y alhajamiento

Nuestra Sociedad tuvo su primera oficina en el edificio del Colegio Médico de Chile en la calle Esmeralda Nº 678. En 1982, durante el ejercicio del Dr. J. Lemus y con los recursos económicos acumulados en el período 1979-1981, bajo la presidencia de los Drs. A. Yuri, E. Lira y O. Contreras, se adquirió un departamento en la Avda. Providencia.

Sociedad de Cirugía de Chile (1922) | **Sociedad de Cirujanos de Hospital (1931)** | **Sociedad de Cirujanos de Chile Isotipo primitivo (1949)**

Figura 7. Antiguos isotipos de Sociedades Quirúrgicas Chilenas.

Como este se hiciese insuficiente, aprovechando cierta holgura económica durante el ejercicio del Dr. C. Carvajal (1994) se pudo adquirir un departamento más amplio en la calle Román Díaz 205 (4º piso), que es la actual sede de la Sociedad de Cirujanos de Chile. Nuestra secretaría se ha modernizado, cuenta con recursos computacionales avanzados, lo que facilita la labor de las secretarias.

En 1996, se habilitó la sala de Consejo de la Sociedad, que lleva el nombre de *"Profesor Juan Allamand Madaune",* como reconocimiento al permanente apoyo que brindó este distinguido cirujano a nuestra Institución.

IV. Reflexiones frente a la actual situación del cirujano. ¿Cómo debemos proyectarnos al futuro?

Así como las viejas catedrales góticas, en cuya construcción trabajaron durante siglos varias generaciones, el desarrollo de la Cirugía chilena es el fruto de la inteligencia, la destreza, el estudio y la dedicación al trabajo de centenares de cirujanos.

Dr. César Garavagno Trucco

Al contemplar el camino recorrido por la Sociedad de Cirujanos de Chile en dos tercios de siglo, debemos reconocer que han transcurrido en un período de grandes cambios políticos, sociales y culturales, con alucinantes avances científicos y tecnológicos. Valoramos los logros alcanzados, y agradecemos a todos los personajes que han contribuido al progreso societario. Reconocer este valioso pasado constituye un fuerte compromiso moral de todos sus actuales miembros y una sólida base para seguir avanzando.

Sin embargo, no podemos cerrar los ojos y sustraernos a una realidad tangible: el mundo contemporáneo sufre una grave crisis ética, una verdadera pandemia, que afecta a todas las actividades humanas, incluyendo la Medicina. El egoísmo, el economicismo, la desconfianza, el confort desmedido, la ley del menor esfuerzo, la vida acelerada y superficial, la burocracia, la idolatría de las máquinas, el exhibicionismo, entre otros factores, han desplazado y atentan contra un enfoque humanista, austero y más profundo de la vida y, por cierto, han invadido el ámbito médico-quirúrgico. Podemos dar múltiples ejemplos de esta triste realidad, pero el tiempo no lo permite. Ya Einstein nos dijo: *"Sin una cultura ética, no hay salvación para la Humanidad".*

Debemos reconocer que *"si la grandeza material puede engrandecer a los Hombres y a las Instituciones, lo que verdaderamente los engrandecen y trascienden son sus valores humanitarios y espirituales".*

La incorporación a la Cirugía de los múltiples avances de la Ciencia y de la Tecnología, como la Inmunología, la Genética, la Biología Molecular, la Imagenología, las técnicas laparoscópicas (Figura 8), la Cirugía Robótica, la Telemedicina, etc, la han hecho más precisa, efectiva y menos invasiva, pero al mismo tiempo más compleja y onerosa. Todos estos nuevos recursos son apreciados y bienvenidos, pero se les debe dar el lugar justo, criterioso y ajustado a la realidad socio-económica nacional.

La clínica clásica, la semiología prolija, la relación médico-paciente-familia, basada en la confianza recíproca y el apoyo responsable y fiel del médico, aún con sacrificio, en todas las etapas del ciclo quirúrgico del paciente, son insustituibles en una Medicina humanista real.

El deterioro de la confianza, factor esencial en cualquiera relación humana y en particular en la relación médico-paciente, inducido por diversos medios, ha abierto una brecha para que los enfermos o familiares acusen a los médicos por mal praxis, que puede ser justificada o no, pero muchas veces con fines utilitarios. Para ello cuentan con la asesoría de algunos abogados que buscan obtener beneficios económicos, lo que obliga a que los médicos o cirujanos presten sus servicios en una incómoda "Medicina a la defensiva y con apoyo jurídico".

Por sobre todas las situaciones adversas, no debemos olvidar nunca un principio médico clásico y fundamental: "La salud de los enfermos es Ley suprema" *(Salus aegroti suprema Lex)*. Esto significa que en Medicina, debemos tener siempre presente que el personaje central es el Hombre, sano o enfermo. Desde el punto de vista humanista, todo el equipo de salud, toda la tecnología y toda la organización administrativa y social deben estar orientadas al mejor servicio de este personaje central... y no a otros aspectos.

Así, viejos y jóvenes, estamos llamados *a mantener viva la llama de la mística quirúrgica*, a ser leales con nuestras raíces, fieles a la generosa vocación de servicio a los enfermos, en particular a los pacientes quirúrgicos y perseverantes con el imperativo de perfeccionamiento continuo. Todos, hoy más que nunca, conforme al genuino espíritu hipocrático**,** estamos llamados a ser paladines en la defensa de la dignidad de nuestra disciplina y de los valores éticos conculcados.

Si queremos que nuestra Sociedad siga creciendo, debemos ser flexibles para adaptarnos sabiamente a las nuevas realidades, pero manteniendo firmes nuestras tradiciones y principios, que constituyen nuestra verdadera fortaleza. Sólo así lograremos

Dr. Alfredo Sepúlveda R.

Dr. Carlos Lizana S.

Introducción de trocares en pared abdominal

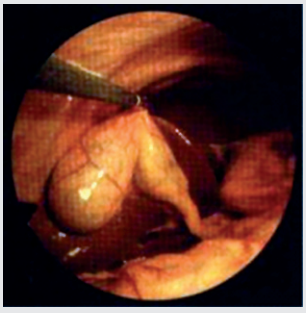

Pinzamiento de vesicular biliar para extirpación

Figura 8. Pioneros de la Cirugía laparoscópica en Chile.

Figura 9. Manos en actitud de plegaria. Estudio de Albrecht Dürer (1508). Su sentido está implícito en el isotipo de nuestra Sociedad.

atraer y encantar a las nuevas generaciones de cirujanos y ayudarlos con generosidad a perfeccionar sus conocimientos y destrezas, para que ellos, a su vez, sean capaces de transmitirlos, apoyados en sólidos principios éticos y profundamente satisfechos de ejercer esta noble disciplina.

Finalizo haciendo votos para que los miembros de esta Sociedad nos unamos estrechamente en torno a la noble causa de progresar en el servicio del paciente quirúrgico. Y esto será ofreciendo al que sufre, junto a nuestra experiencia, los permanentes avances de la ciencia y de la tecnología, en el contexto del más puro y genuino amor al prójimo, esencia de la ética, particularmente cristiana y simbolizada en el gesto del Buen Samaritano.

Los votos que formulo se expresan bellamente en la pintura de Albrecht Dürer *"Manos en actitud de oración"* (Figura 9), cuyo sentido está implícito en el isotipo de nuestra Sociedad. Vemos las manos (en griego, *kiros* y de ahí quirurgo o cirujano); manos que no sólo realizan la función quirúrgica, sino que también se juntan y se elevan al cielo pidiendo a Dios por el eterno descanso del alma de nuestros Maestros y socios fallecidos, por la unidad de nuestro gremio, por la bendición de nuestra tarea, por el éxito de este Congreso y, de un modo especial, por la salud de nuestros enfermos.

Tendencia en volumen hospitalario y mortalidad operatoria para cirugías de alto riesgo.
Finks JF et al. N Engl J Med. 2011; 364: 2128-37.

En Estados Unidos de Norteamérica, en la última década, se han desarrollado tendencias orientadas a concentrar ciertas cirugías de alto riesgo (CAR), en centros de alto volumen (CAV), al haberse observado una relación inversamente proporcional entre ambos factores: a mayor volumen menor mortalidad. Sin embargo, existen barreras para lograr este propósito, y no se ha analizado el alcance que ha tenido esta iniciativa ni el impacto que ha tenido sobre la mortalidad operatoria.

Los autores, sobre la base del registro de Medicare, analizaron qué sucedió en este sentido, entre los años 1999 y 2008, para cirugía resectiva por cáncer de esófago, pulmón, páncreas y vejiga y en la cirugía electiva por un aneurisma aórtico abdominal (AAA), revascularización coronaria (RC), endarterectomía carotídea (EC) y reemplazo valvular aórtico (RVA). Para estos efectos se midió la mortalidad operatoria definida como la muerte ocurrida durante la hospitalización o hasta los 30 días del postoperatorio. Se analizaron datos de más de 3,2 millones de pacientes.

Durante el período, el volumen medio hospitalario de casos operados por los cánceres seleccionados aumentó sustancialmente, como también el de reparación de AAA y en menor extensión el volumen de RVA. Para la cirugía de esófago, aumentó de 4 a 7; para páncreas de 5 a 13; para pulmón de 18 a 23; en el caso de cistectomías de 5 a 8. La media de reparaciones de AAA aumentó de 22 a 33. Las razones del aumento para las esofagectomías se debió a la concentración de estos casos en menos hospitales pero para los RVA el aumento se debió al mayor número nacional. Esto significa que los centros de alto volumen pasaron a concentrar la cirugía de esófago de un 39% a un 45%; para páncreas de 42% a 51%; en caso de pulmón de 39% a 41% y de cistectomías de 35% a 47%. Al contrario, en el mismo período disminuyó el volumen hospitalario de RC y EC.

Para todos los procedimientos quirúrgicos analizados la mortalidad disminuyó significativamente a lo largo de los 10 años de observación. El mayor volumen hospitalario explica una gran parte de la disminución de la mortalidad por cirugía de páncreas, vejiga y esófago, en cifras de 67%, 37% y 32% respectivamente. Para estos tres casos, este efecto de declinación de la mortalidad es explicado por la concentración de las cirugías. Una pequeña proporción de esta disminución es atribuible al aumento del volumen hospitalario en el caso de resección pulmonar, reparación de AAA y RVA. Para la mortalidad asociada a RC y EC el volumen hospitalario no jugó un rol.

Los autores concluyen que los adelantos técnicos en general, los mejores cuidados intensivos, los cuidados perioperatorios y políticas de *check-list* explican la disminución global de la mortalidad quirúrgica, pero en el caso de cirugía de páncreas, esófago y vejiga hay evidencia fuerte que asocia mejor resultado con mayor volumen. Con todo, existe un amplio espacio para mejorar.

Dr. Ricardo Espinoza G.
Universidad de los Andes
Santiago, Chile

Resultados de la colectomía derecha y de la colectomía izquierda por cáncer de colon. *Masoomi H. et al. J Gastrointest Surg. 2011; PMID: 21845511.*

Antecedentes: La colectomía derecha (CD) se considera generalmente como una intervención más simple que la colectomía izquierda (CI). Este estudio fue primariamente concebido para comparar las características demográficas y los resultados perioperatorios entre los pacientes sometidos a una CD vs CI, y, secundariamente, identificar los factores predictivos del absceso abdominal y/o de la dehiscencia anastomótica postoperatoria.

Método: Usando la base de datos 2007 de Muestra Nacional de pacientes hospitalizados en USA se compara los resultados de la CD y de la CI electivas.

Resultados: Un total de 50.799 pacientes se incluyeron (CD: 63,5%; CI: 36,5%). El porcentaje global de colectomía laparoscópica fue 9,6% (CD: 9,7% vs CI: 9,5%; p = 0,39). El 54% de los pacientes eran blancos (caucásicos), con un mayor porcentaje de mujeres en el grupo de la CD (54,2% vs 46,5%: p < 0,01). El grupo CD era mayor (70,8 vs 65,8 años; p < 0,01) y con mayor co-morbilidades. Aunque la CI tuvo una tasa mayor de complicaciones intraoperatorias (CD: 0,30% vs CI: 1,32%; p < 0,01), la CD tuvo una mayor tasa global de complicaciones postoperatorias (28,43% vs 26,75%; p < 0,01). El tiempo de hospitalización promedio (7,37 vs 7,38 días) y la mortalidad perioperatoria intrahospitalaria (CD: 1,37 vs CI: 1,49%) fueron similares en ambos grupos. El análisis multivariado identificó la raza de nativos americanos (OR: 2,02), la falla renal crónica (OR: 1,97), la insuficiencia cardíaca (OR: 1,72), la enfermedad pulmonar obstructiva crónica (EPOC) (OR: 1,40), la enfermedad metastásica (OR: 1,34), el género masculino (OR: 1,23) y la CI (OR: 1,12) como factores independientes que aumentan el riesgo de absceso/dehiscencia anastomótica postoperatorios.

Conclusiones: Los pacientes sometidos a una CD son de mayor edad y con más patologías asociadas que los CI. Las características de los pacientes y las comorbilidades fueron más relevantes en determinar las complicaciones globales que el tipo de anastomosis.

Dr. Guillermo Bannura C.
Hospital San Borja Arriarán
Santiago, Chile