Rev. Chilena de Cirugía. Vol 64 - Nº 4, Agosto 2012; pág. 368-372

ARTÍCULO DE INVESTIGACIÓN

Drenaje laparoscópico de la diverticulitis aguda complicada Hinchey II y III*

Drs. GINO CASELLI M.[1], GONZALO INOSTROZA L.[1], Int. CRISTÓBAL SILVA C.[2],
Drs. GONZALO URREJOLA S[1], ALVARO ZÚÑIGA D.[1], MARÍA ELENA MOLINA P.[1],
FELIPE BELLOLIO R.[1], GEORGE PINEDO M.[1]

[1] Unidad de Coloproctología, Departamento de Cirugía Digestiva. Pontificia Universidad Católica de Chile, Santiago.
[2] Interno Universidad Católica del Maule.
Chile.

Abstract

Laparoscopic peritoneal lavage for acute diverticulitis

Background: The usual surgical management of acute diverticulitis is Hartmann operation that is associated with high rates of complications and mortality. Recently, less invasive procedures, that avoid ostomies have been proposed as treatment. **Aim:** To analyze the results of laparoscopic peritoneal lavage in patients with acute diverticulitis. **Material and Methods:** Prospective analysis of seven patients age 25 to 61 years (four males) admitted for a first episode of acute diverticulitis classified as Hinchey II or III, in whom a percutaneous drainage of collections was not possible. All were subjected to a laparoscopic peritoneal lavage and debridement. **Results:** The mean body mass index of patients was 30.3 kg/m^2. Operative time was 55 ± 28 min and there was no need for ostomies or conversion to open surgery. Two patients had complications. One required a percutaneous drainage of a collection and other required an open surgical procedure for peritoneal lavage. Patients stayed with nil per os for 2 ± 1 days, required antimicrobials for 14 ± 4 days and stayed in the hospital for 8 ± 4 days. **Conclusions:** Laparoscopic peritoneal lavage is a good alternative surgical procedure for the treatment of acute diverticulitis.

Key words: Diverticulitis, peritoneal lavage, laparoscopic surgery.

Resumen

Introducción: Tradicionalmente, el manejo quirúrgico de la diverticulitis aguda complicada (DAC) ha sido la operación de Hartmann. Sin embargo, ésta presenta tasas de morbilidad de 59% y mortalidad hasta de 12%. Han aparecido algunos procedimientos no resectivos con algunas ventajas operatorias y que evitarían la confección de una ostomía. **Objetivo:** Analizar resultados quirúrgicos de una serie de pacientes con DAC sometidos a lavado peritoneal sin resección por vía laparoscópica (LPL). **Pacientes y Métodos:** Serie de registro prospectiva de siete pacientes, que ingresaron con diagnóstico de DAC Hinchey II en que no fue posible el drenaje percutáneo de las colecciones y pacientes categorizados como Hinchey III, operados entre octubre

*Recibido el 2 de enero de 2012 y aceptado para publicación el 27 de febrero de 2012.

Agradecimiento: Este artículo está dedicado a la memoria de nuestro querido amigo, colega y profesor Dr. George Pinedo Mancilla.

Correspondencia: Dr. Gino Caselli M.
Marcoleta 350, Santiago, Chile.
gcaselli@uc.cl

de 2008 y noviembre de 2010. **Resultados:** Cuatro pacientes eran de sexo masculino. La edad media fue de 49 años, con un IMC de 30,3 kg/m^2. Todos los pacientes ingresaron con su primer episodio de DA. El tiempo operatorio fue de 55 ± 28 minutos. No hubo necesidad de ostomía ni conversión. Dos pacientes presentaron complicaciones que requirieron de nuevos procedimientos durante su estadía. El tiempo de reposo digestivo fue de 2 ± 1 días y la duración del esquema antibiótico fue de 14 ± 4 días. La estadía hospitalaria fue de 8 ± 4 días. **Conclusiones:** El LPL representa una alternativa al manejo quirúrgico tradicional. Las ventajas teóricas son bajas tasas de morbimortalidad, estadía hospitalaria más corta y sin la eventual necesidad teórica de una ostomía. Esta técnica requiere ser validada en el contexto de un estudio aleatorizado con claridad en criterios de inclusión y exclusión.

Palabras clave: Diverticulitis aguda, laparoscopia, lavado peritoneal.

Introducción

La diverticulosis afecta aproximadamente a un tercio de la población mayor de 50 años y hasta al 60% de los adultos sobre 80 años en los países occidentales[1,2]. Aproximadamente un 20% de los portadores de divertículos desarrollarán una diverticulitis aguda (DA) a lo largo de la vida[3]. El enfrentamiento terapéutico del episodio de DA depende de la gravedad de la enfermedad, por lo cual el espectro de tratamiento va desde el reposo digestivo y uso de antibióticos en los casos más simples y hasta resecciones intestinales de urgencia con ostomía proximal en pacientes con peritonitis fecaloídea.

Desde su introducción a inicios de los años 90, el abordaje mínimamente invasivo en la enfermedad diverticular (ED) ha ido ganando aceptación, pero la evidencia actualmente apunta en favor de la cirugía laparoscópica, particularmente en el tratamiento electivo de la ED[4-6], siendo menos categórica respecto a sus ventajas en el cuadro agudo[7-9]. Aún así, el lavado peritoneal se ha constituido últimamente como una opción factible para el manejo mínimamente invasivo del episodio agudo diverticular.

Objetivos

Describir los resultados de una serie de pacientes con el diagnóstico de diverticulitis aguda complicada (DAC) catalogados en estadío Hinchey II y III, sometidos a un aseo de colecciones e instalación de drenajes por vía laparoscópica.

Pacientes y Métodos

Presentamos una serie de registro prospectivo de pacientes que ingresaron a nuestro centro con el diagnóstico de DAC con colección pélvica y peritonitis purulenta difusa confirmada con TAC de abdomen y pelvis (se utilizó la clasificación de Hinchey et al[10] ilustrada en la Tabla 1) y que fueron sometidos a un aseo y desbridamiento de colecciones e instalación de drenajes por vía laparoscópica (LPL), previo consentimiento informado al paciente. Del total de pacientes con el diagnóstico de DAC clasificados como Hinchey II y III ingresados a nuestro centro en el período comprendido (42), aquellos con una respuesta favorable a la terapia antibiótica, así como los casos en que el drenaje percutáneo bajo TAC a través de Radiología Intervencional fue posible, fueron excluidos del estudio. Se analizaron parámetros demográficos e inflamatorios de ingreso (recuento de glóbulos blancos y Proteína C-reactiva), clasificación de riesgo anestésico según la Asociación Americana de Anestesiología (ASA), días de evolución del cuadro séptico, hallazgos intraoperatorios, tiempo operatorio, conversión a cirugía abierta, necesidad de ostomía, tiempo de recuperación del reposo digestivo, días de antibioticoterapia, complicaciones y estadía hospitalaria.

Técnica quirúrgica

Bajo anestesia general, se colocó al paciente en posición de Lloyd Davies con la ayuda de sujetadores, hombreras y pierneras Damm Allen. El cirujano se ubicó a la derecha del paciente. Se inició el neumoperitoneo a 15 mm Hg con técnica abierta, posteriormente se instaló el trocar umbilical de 10-12 mm para la introducción de la óptica de 0° o de 30º. Otros tres puertos de 5 mm fueron instalados en ambas fosas iliacas y flanco derecho (Figura 1). La intervención quirúrgica se inició con la inspección del sigmoides desde medial a lateral, revisando acuciosamente el epiplón, estructuras pelvianas y la totalidad del colon en búsqueda de colecciones que

Tabla 1. Clasificación de Hinchey et al[10] para enfermedad diverticular aguda complicada

Clasificación de Hinchey	Características
Etapa I	Diverticulitis con absceso pericolónico
Etapa II	Diverticulitis con absceso a distancia (pélvico o retroperitoneal)
Etapa III	Peritonitis purulenta
Etapa VI	Peritonitis fecaloídea

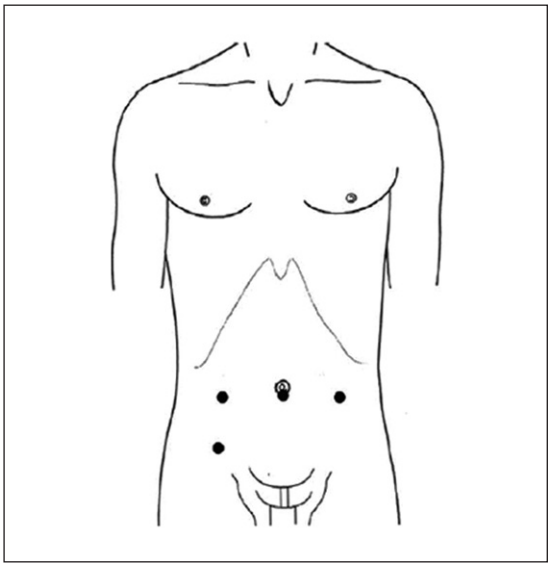

Figura 1. Colocación de trócares para aseo, lavado e instalación de drenajes vía laparoscópica.

pudieran pasar desapercibidas, con un desbridamiento completo y prolijo de las colecciones, evitando el sangrado innecesario. Luego se realizó la aspiración del contenido purulento y lavado con abundante solución fisiológica posterior a la toma de muestras para cultivo de líquido peritoneal. Finalmente, se realizó siempre una prueba hidroneumática. No habiendo evidencias de fuga aérea se posicionaron los drenajes tubulares del tipo Blake® (Ethicon, Somerville, USA) en relación a las colecciones identificadas. Ante la evidencia de filtración aérea, se optaría por la conversión a cirugía abierta y evaluar la necesidad de realizar una operación de Hartmann.

Resultados

Entre noviembre de 2008 y agosto de 2010, siete pacientes fueron sometidos a un LPL. Cuatro de ellos eran de sexo masculino. La edad media fue de 49 (25-61 años) y el IMC promedio fue de 30,8 kg/mt^2, con un rango entre 25,8 y 37,8 kg/mt^2. La mediana de clasificación de riesgo anestésico (ASA) fue de 2 (rango de 1-3). Las características del grupo estudiado, incluyendo temperatura, frecuencia cardíaca, parámetros inflamatorios de ingreso y hallazgos intraoperatorios están descritos en la Tabla 2. Todos los pacientes ingresaron con su primer episodio de diverticulitis aguda y el tiempo de evolución desde el inicio de los síntomas hasta el momento de la evaluación médica inicial fue de 3,5 días (rango entre 1 y 6 días). En todos ellos fue iniciada terapia antibiótica endovenosa biasociada (cefalosporina con cobertura entérica y un antianaerobio) al momento de la hospitalización. El drenaje percutáneo bajo TAC no fue posible en tres pacientes; en dos por la ausencia de ventana radiológica y en el tercero, la colección sólo fue parcialmente drenada, con persistencia de sintomatología inflamatoria. En la serie, el tiempo operatorio fue de 55 ± 28 minutos. No hubo necesidad de ostomía ni de conversión a cirugía abierta. El tiempo de reposo digestivo fue de 2 ± 1 días. Del grupo analizado, dos pacientes presentaron complicaciones; uno presentó una colección intraabdominal de 3 cm dos semanas posterior al alta, requiriendo punción bajo TAC; el segundo paciente, persistió con fiebre y dolor abdominal al séptimo día de hospitalización, realizando una laparotomía y aseo peritoneal, no requiriendo de una ostomía. Dicho paciente además presentó una fístula colocutánea a las 4 semenas posterior al alta y fue manejada con antibioticoterapia y drenaje. Las complicaciones y seguimiento se encuentran resumidos en la Tabla 3. La mediana de duración del esquema antibiótico fue de 14 ± 4 días. Los pacientes se mantuvieron en la Unidad de Cuidados Intermedios por 2 ± 1,9 días (con rango entre 0-4 días) y la estadía hospitalaria post-procedimiento fue de 8 ± 4 días (con rango entre 5-15 días). Los drenajes se retiraron a los 8 días (con rango entre 4-14 días).

Tabla 2. Parámetros de ingresos y hallazgos operatorios

n	T° ingreso	FC ingreso (lat/min)	GB ingreso	Hallazgos operatorios
1	39,2°	118	26.900	Plastrón bajo ángulo esplénico con contenido purulento
2	37°	72	11.600	Tres colecciones con evidente contenido purulento
3	38°	120	16.400	Peritonitis difusa
4	36,5°	91	17.900	Peritonitis difusa
5	37,7°	111	26.200	Colección única intraabdominal
6	38,2°	100	17.700	Peritonitis difusa
7	37,9°	102	24.300	Peritonitis difusa

Tabla 3. Complicaciones y seguimiento de la serie

n	Sexo	Hinchey ingreso	Complicaciones	Resolución quirúrgica	Cirugía electiva posterior	Seguimiento (meses)
1	M	2	No	No	Sí	23
2	M	2	Fiebre y dolor abdominal al 7° día de hospitalizado	Laparotomía y aseo peritoneal	Sí	12
3	F	3	No	No	No	12
4	M	3	Colección al 15° día post-alta	Drenaje percutáneo	No	24
5	F	2	No	No	No	6
6	M	3	No	No	No	24
7	F	3	No	No	No	3

Destacamos que dos de los pacientes se les realizó una cirugía definitiva electiva para la resolución de su enfermedad diverticular.

Discusión

El advenimiento de técnicas mímimamente invasivas en cirugía colorrectal ha sido vertiginoso durante la última década. Aún así, la aceptación de la laparoscopia ha sido lenta en el escenario de la diverticulitis aguda complicada (DAC). En los años recientes, varios estudios han publicado sus resultados con la técnica de aseo y lavado peritoneal con instalación de drenajes por vía laparoscópica en DAC, mostrando resultados exitosos y promisorios[7,9,13-15]. A pesar de ello, existe controversia respecto a que tipo de pacientes se beneficiarían del LPL y, por lo tanto, a quienes se les pudiera ofrecer este abordaje[16]. Los criterios de inclusión en estudios observacionales tienden a recomendar el LPL en pacientes con DAC Hinchey III sin inestabilidad hemodinámica ni evidencia de sepsis descontrolada. También se ha usado con éxito en individuos con colección pericolónicas o pelvianas mayores de 5 cm, donde un enfoque terapéutico previo haya fallado, como el drenaje percutáneo o el manejo médico. Es válida también la aplicación del LPL en sujetos que tuvieron indicación de drenaje percutáneo, pero en los que no se realiza por ausencia de ventanas radiológicas, interposición de asas de intestino delgado o una mala tolerancia del paciente al procedimiento. La mayor parte de los estudios demuestra que el LPL permite manejar adecuadamente a los pacientes con DAC Hinchey III[7,14,15]. Las tasas de conversión van desde 0 al 14%, con mortalidad de 0 al 3% y morbilidad de 10% en distintas series[9,13-15]. Estos valores son significativamente menores que los resultados históricos de la OH, con cifras de morbilidad y de mortalidad de 30-50% y 10-20%, respectivamente[7,12]. Por desgracia, cuando comparamos los resultados del LPL con las series de operación de Hartmann, éstas últimas incluyen inevitablemente a pacientes con peritonitis diverticular estercorácea tipo Hinchey IV, lo cual hace inexacto y a la vez complejo un correcto análisis.

Las series publicadas de LPL en DAC son aún pequeñas, sin disponer hasta el momento de resultados de estudios randomizados. El *Ladies Trial* es el primer esfuerzo por realizar un estudio clínico comparativo entre la OH, anastomosis primaria más ostomía de protección y LPL en pacientes cursando con una peritonitis purulenta de origen diverticular[17]. Este grupo holandés ya comunicó su experiencia en 92 casos con pacientes sometidos a LPL, con una tasa de conversión de 1%, morbilidad de 5% y mortalidad de 3%.

Franklin et al[13], publicaron sobre 40 pacientes intervenidos mediante esta técnica (uno fue clasificado como Hinchey II, 32 como Hinchey III y tres como Hinchey IV). La morbilidad y mortalidad fueron de 20 y 0%, respectivamente. No hubo conversión a cirugía abierta y la hospitalización postoperatoria fue de 7 días[13]. La tasa de resolución electiva fue cercana al 40% con una readmisión baja con un seguimiento cercano a los 36 meses.

Sabemos que es difícil llevar a cabo una adecuada comparación con los reportes de LPL ya publicados, dado que presentamos los resultados preliminares de una pequeña serie de pacientes. Destacamos que la morbilidad de nuestra serie es alta, alcanzando un 28%, pero consideramos que al tratarse de un registro de 7 pacientes, necesitamos de un mayor número de pacientes para alcanzar cifras homologables. Nuestra tasa de resolución electiva de la enfermedad diverticular es sólo de dos pacientes, pero con un seguimiento promedio a corto plazo.

A nuestro juicio, la técnica de lavado y aseo

peritoneal e instalación de drenajes por vía laparoscópica debiera ser considerado para un grupo seleccionado de pacientes, principalmente aquellos catalogados como Hinchey II y III, donde el drenaje percutáneo o el manejo médico haya fallado, ya que los que cursan con una peritonitis fecaloidea del tipo Hinchey IV y que presentan una perforación persistente con contaminación fecal, requieren siempre de una laparotomía exploratoria con la resección del segmento séptico y una ostomía proximal.

Conclusión

El LPL representa una alternativa al manejo quirúrgico tradicional. Las ventajas que se le pueden otorgar a este abordaje son tasas de morbilidad y mortalidad más bajas, estadía hospitalaria más corta y ausencia de ostomía. Sin embargo, esta técnica debe ser estudiada a fondo, en el contexto de estudios aleatorizados con claridad en los criterios de inclusión y exclusión.

El abordaje laparoscópico para la enfermedad diverticular en un escenario electivo es probablemente hoy en día la elección ideal, pero en el caso de la cirugía de urgencia, a nuestro juicio y, a pesar de un desarrollo vertiginoso, aún requiere de estudios adecuados antes de recomendarlo como primera línea de manejo para estos pacientes.

Referencias

1. Stollman N, Raskin J. Diverticular disease of the colon. Lancet 2004;21:363:631-9.
2. López C, Brown C. Diverticulitis: The most common colon emergency for the acute care surgeon. Scandinavian J Surg. 2010;99:86-9.
3. Klarenbeek B, Coupe V, Van der Peet D, Cuesta M. The cost effectiveness of elective laparoscopic sigmoid resection for symptomatic diverticular disease: financial outcome of the randomized control Sigma trial. Surg Endosc. 2010; 25:776-83.
4. Klarenbeek B, Bergamaschi R, Veenhof A, Van der Peet D, Van der Broek W, De Lange E. Laparoscopic versus open sigmoid resection for diverticular disease: follow-up assessment of the randomized control Sigma trial. Surg Endosc. 2010; 25:1121-6.
5. Siddiqui M, Sajid M, Khatri K, Cheek E, Baig M. Elective open versus laparoscopic sigmoid colectomy for diverticular disease: a meta-analysis with the Sigma trial. World J Surg. 2010;34:2883-901.
6. Siddiqui M, Sajid M, Qureshi S, Cheek E, Baig M. Elective laparoscopic sigmoid resection for diverticular disease has fewer complication than conventional surgery: a meta-analysis. Am J Surg. 2010;200:144-61.
7. Alamili M, Gogenur I, Rosemberg J. Acute complicated diverticulitis managed by laparoscopic laveg. Dis Colon Rectum 2009;52:1345-9.
8. White S, Frenkiel B, Martin P. A ten-year audit of perforated sigmoid diverticulitis: highlighting the outcomes of laparoscopic lavage. Dis Colon Rectum 2010;53: 1537-41.
9. Taylor C, Layani L, Ghusn M, White S. Perforated diverticulitis managed by laparoscopic lavage. ANZ J Surg. 2006;76:962-5.
10. Hinchey E, Schaal P, Richards G. Treatment of perforated diverticular disease of the colon. Adv Surg. 1978;12:85-109.
11. Fozard J, Armintage N, Schofield J, Jones O. ACPGBI Position Statement on elective resection for Diverticulitis. Colorectal Dis. 2011;13 Suppl.3:1-11. doi:10.1111/j.1463-1318.2010.02531.x.
12. Abbas S. Resection and primary anastomosis in acute complicated diverticulitis, a systematic review of the literature. Int J Colorectal Dis. 2006; 22:351-7.
13. Franklin M, Portillo G, Trevino J, González J, Glass J. Laparoscopic intraluminal surgery for gastrointestinal malignancies. World J Surg. 2008;32:1709-13.
14. Myers E, Hurley M, O´Sullivan G, Kavanaugh D, Wilson I, Winter D. Laparoscopic lavage for generalized peritonitis due to perforated diverticulitis. Br J Surg. 2008;95:97-101.
15. O´Sullivan G, Murphy D. O´Brien M, Ireland A. Laparoscopic management of generalized peritonitis due to perforated colonic diverticula. Am J Surg. 1996;171:432-4.
16. Mutch M. Complicated diverticulitis: Are there indications for laparoscopic lavage and drainage? Dis Colon Rectum 2010;53:1465-6.
17. Swank H, Vermuelen J, Lange J, Mulder I, van der Hoeven J, Stassen L. The Ladies Trial: Laparoscopic peritoneal lavage or resection for purulent peritonitis and Hartmann´s procedure or resection with primary anastomosis for purulent of faecal peritonitis in perforated diverticulitis. BMC Surg. 2010;10:29.