Rev. Chilena de Cirugía. Vol 64 - Nº 4, Agosto 2012; pág. 341-345

ARTÍCULO DE INVESTIGACIÓN

Adrenalectomía laparoscópica en patología benigna*

Drs. GADA HOUSARI M.[1], JOAQUÍN PÉREZ DE O.[1], MARIANA GONZÁLEZ Z.[1], LUCÍA LATORRE M.[1], LAURA TORTOLERO G.[1], ALFONSO SANJUANBENITO D.[1], EDUARDO LOBO M.[1]

[1] Departamento de Cirugía General y Digestivo. Hospital Universitario Ramón y Cajal. Madrid, España.

Abstract

Laparoscopic adrenalectomy in benign disease

Introduction: Nowadays the laparoscopic approach is the procedure of choice in adrenal diseases, except malignant adrenal tumors. **Methods:** A descriptive and retrospective study of the first 55 cases of laparoscopic adrenalectomy performed in our hospital between 1998 and 2011, we reviewed the short and long term results. **Results:** We had one case of conversion to open surgery in a patient with accidental section of the right renal vein. One case of reoperation due to hepatic injury. One case of postoperative mortality in a 71 year old woman with high anesthetic risk operated for Cushing´s syndrome. Other complications were a case of hydropneumothorax and three cases of abdominal wall hematoma in site of laparoscopic trocar. In the follow up at 45 months all the patients remain asymptomatic, except one with ectopic Cushing´s syndrome due to bronchial carcinoid. **Conclusions:** Laparoscopic adrenalectomy has good results and is an easily reproducible procedure, but must be performed by expert laparoscopic surgeons with a good knowledge of adrenal anatomy and experience in open surgery which allow them to solve the complications that may arise during the laparoscopic procedure.

Key words: Laparoscopic adrenalectomy, adrenal tumors, laparoscopic surgery.

Resumen

Introducción: Al día de hoy el abordaje laparoscópico es el procedimiento de elección en la mayoría de lesiones que asientan sobre la glándula suprarrenal, a excepción del tumor maligno suprarrenal. **Material y Métodos:** Estudio descriptivo y retrospectivo de los 55 primeros casos de adrenalectomía laparoscópica realizados en nuestro centro en el período comprendido entre 1998 y 2011, evaluando los resultados a corto y largo plazo. **Resultados:** Hubo un caso de conversión a cirugía abierta (1,8%) en un paciente con sección accidental de la vena renal derecha. Un caso de reintervención por laceración hepática que pasó inadvertida durante la cirugía. Un caso de mortalidad en el postoperatorio inmediato por parada cardiorrespiratoria en una paciente de 71 años con riesgo anestésico ASA III, intervenida por síndrome de Cushing. Otras complica-

*Recibido el 27 de noviembre de 2011 y aceptado para publicación el 26 de enero de 2012.

Los autores no declaran conflictos de interés.

Correspondencia: Dra. Gada Housari M.
C/Buenos Aires Nº 5. 1º 2. 28822 Coslada, Madrid, España.
ghada_housari@yahoo.es

ciones menores fueron un caso de hidroneumotórax y 3 casos de hematoma parietal en el trayecto del trocar. Se consiguió el control de la enfermedad de base después de un seguimiento medio de 45 meses en todos los casos menos en un paciente con síndrome de Cushing ectópico por un carcinoide bronquial. **Conclusiones:** La adrenalectomía laparoscópica es una técnica con buenos resultados y fácilmente reproducible, pero ha de ser realizada por cirujanos laparoscopistas expertos con un buen conocimiento de la anatomía de las glándulas suprarrenales y con experiencia en la cirugía abierta que les permita resolver las complicaciones que puedan surgir durante el procedimiento laparoscópico.

Palabras clave: Adrenalectomía laparoscópica, tumores suprarrenales, cirugía laparoscópica.

Introducción

Desde hace años la adrenalectomía laparoscópica se considera la mejor vía de abordaje para la mayoría de lesiones que asientan sobre la glándula suprarrenal a excepción del tumor maligno suprarrenal que sigue siendo una contraindicación absoluta.

Este procedimiento ha demostrado ventajas frente a la clásica cirugía abierta en cuanto a mínima incisión, reducción del tiempo de hospitalización, disminución del dolor postoperatorio y de la morbilidad, buen control y accesibilidad a los pedículos vasculares. Sin embargo, este procedimiento requiere una curva de aprendizaje y ha de ser realizado por cirujanos laparoscopistas expertos.

Nuestro objetivo es evaluar los resultados a corto y largo plazo de las primeras 55 suprarrenalectomías laparoscópicas realizadas en nuestro centro.

Material y Método

Estudio retrospectivo, transversal y descriptivo de una serie de 55 casos de adrenalectomía laparoscópica intervenidos en el período comprendido entre 1998 y 2011 en el Hospital Universitario Ramón y Cajal (Madrid).

Para el estudio estadístico se utilizó el programa informático SPSS 11,5 para Windows. Las variables cuantitativas gaussianas fueron definidas por media e intervalo de valores, utilizando la mediana en variables que no seguían una distribución normal. Las variables cualitativas fueron definidas por porcentajes y número de casos.

Resultados

Las características de los pacientes aparecen recogidas en la Tabla 1. En nuestra serie se observa un predominio del sexo femenino y una edad media de 51 años. La proporción de suprarrenalectomías derechas e izquierdas es semejante con un ligero predominio del lado izquierdo, siendo la suprarrenalectomía bilateral realizada en sólo 2 casos.

La forma de presentación más frecuente fue el hallazgo incidental en pruebas de imagen realizadas por otro motivo en 21 casos, seguido de los pacientes diagnosticados durante el estudio de hipertensión arterial en 17 casos (Tabla 2).

En todos los pacientes se realizó un análisis hormonal completo que incluía el estudio de catecolaminas, metanefrinas y cortisol libre en orina de 24 h; así como, el potasio, la renina y aldosteronas séricas. En función de las características de la tumoración se realizaron otros estudios hormonales complementarios.

La prueba de imagen más empleada en nuestros pacientes fue la tomografía computarizada (TC) abdominal en 43 (78%) seguido de la resonancia magnética nuclear (RMN) en 20 (36%), ambas pruebas permitieron visualizar la lesión suprarrenal en todos los casos. Se realizó una ecografía abdominal en 11 (20%) pacientes permitiendo el diagnóstico en 6 de ellos, y una gammagrafía en otros 11 siendo positiva la captación en la glándula suprarrenal en 7 de ellos. En el seguimiento de un paciente intervenido de cáncer de pulmón se realizó una tomografía con emisión de positrones (PET) con captación positiva en la glándula suprarrenal, siendo este el único caso en nuestra serie intervenido por metástasis suprarrenal.

Las etiologías más frecuentes en nuestra serie con igual porcentaje fueron la enfermedad de Cushing y el tumor no funcionante suprarrenal en un 27% cada uno, seguido del hiperaldosteronismo en el 25% (Figura 1).

Las variables quirúrgicas aparecen recogidas en la Tabla 3. La vía de abordaje más empleada fue la transperitoneal lateral en 50 casos, siendo los otros 5 realizados por vía transperitoneal anterior. Los procedimientos bilaterales fueron realizados por vía transperitoneal lateral con cambio de posición.

El tiempo medio fue de 142 minutos, incluyendo el tiempo desde la inducción anestésica hasta la salida del paciente del quirófano. Este tiempo era algo superior en las suprarrenalectomías izquierdas con 144 minutos con respecto a las derechas con 121 minutos.

Con cirugía abdominal previa había 18 pacientes, una paciente había sido intervenida hacía años de ganglioneuroma suprarrenal derecho mediante lumbotomía siendo reintervenida por recidiva de la

Tabla 1. Características de los pacientes

Características de los pacientes	
Número de pacientes, n	55
Mujeres / Varones, n (%)	39 (71) / 16 (29)
Edad (años), media (intervalo)	51,6 (16-80)
Localización, n (%)	
Adrenal derecha	24 (43,5)
Adrenal izquierda	29 (53)
Bilateral	2 (3,5)
Tamaño tumoral (cm), media (intervalo)	3,6 (0,9-12)

Tabla 2. Formas de presentación

Formas de presentación	n (%)
Hallazgo casual	21 (38)
Estudio por hipertensión arterial	17 (31)
Manifestaciones del síndrome de Cushing	8 (14,5)
Hallazgo analítico de hipopotasemia	3 (5,5)
HTA, cefalea, palpitaciones y nerviosismo	3 (5,5)
Seguimiento de ganglioneuroma intervenido previamente con recidiva	1 (1,8)
Seguimiento de cáncer de pulmón	1 (1,8)
Estudio de MEN tipo I	1 (1,8)

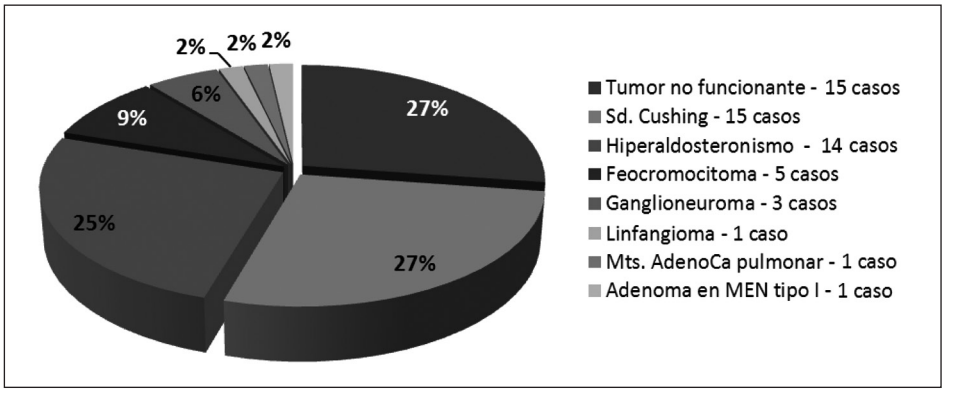

Figura 1. Etiología.

Tabla 3. Variables quirúrgicas

Variables quirúrgicas	
Intervenciones realizadas por el mismo cirujano, n (%)	47 (85)
Vía acceso, n (%)	
Transperitoneal lateral	50 (91)
Transperitoneal anterior	5 (9)
Tiempo (minutos)*, media (intervalo)	142 (55-250)
Derecha	121
Izquierda	144
Bilaterales	245
Utilización de drenajes**, n (%)	5 (9)
Cirugía abdominal previa, n (%)	18 (33)
Cirugía ginecológica	8
Apendicectomía	5
Nefrectomía derecha	1
Colecistectomía***	3
Adrenalectomía derecha abierta en paciente con ganglioneuroma	1
Cirugía asociada en mismo acto quirúrgico, n (%): colecistectomía + adrenalectomía derecha	1 (1,8)
Estancia hospitalaria (días), media (intervalo)	4,5 (1-9)

*Incluido el tiempo desde la inducción anestésica hasta la salida del paciente del quirófano. **Retirados en las primeras 48 h de la intervención. ***En dos se realizó adrenalectomía derecha.

lesión. En todos ellos la cirugía supuso un mayor tiempo quirúrgico por el cuadro adherencial pero no hubo necesidad de reconvertir a cirugía abierta en ningún caso. En un paciente se realizó en el mismo acto quirúrgico adrenalectomía derecha y colecistectomía.

La media del tamaño de los tumores extirpados fue de 3,6 cm, siendo el tumor más grande extirpado de 12 cm en un caso de ganglioneuroma suprarrenal.

Las complicaciones intraoperatorias y postoperatorias aparecen reflejadas en la Tabla 4. En nuestra serie sólo hubo un caso de conversión a cirugía abierta (1,8%) en un paciente con sección accidental de la vena renal derecha al confundirla con la vena suprarrenal principal que era afluente de esta, posteriormente se reimplantó sin complicaciones. Se reintervino un paciente con suprarrenalectomía bilateral por síndrome de Cushing severo con una laceración hepática que pasó inadvertida durante la cirugía y que precisó la transfusión de 8 concentrados de hematíes, este mismo paciente presentó al mes de la intervención una rotura esplénica espontánea, probablemente debidas ambas lesiones a la inherente fragilidad tisular

Tabla 4. Complicaciones quirúrgicas

Complicaciones	n (%)
Intraoperatorias	1 (1,8)
Lesión venal renal derecha	
Postoperatorias	
Hidroneumotórax	1 (1,8)
Hematoma parietal en trayecto de trocar	3 (5,5)
Hemoperitoneo por laceración hepática	1 (1,8)
Necesidad de transfusión sanguínea	2 (3,5)

de su enfermedad. Otro paciente se transfundió por un hematoma parietal que precisó 4 concentrados de hematíes.

La mortalidad fue del 1,8%, falleció una paciente de 71 años con riesgo anestésico ASA III y cirrosis hepática con hipertensión portal intervenida por síndrome de Cushing que, a las 48 h de la intervención, sufrió una parada cardiorrespiratoria por infarto agudo de miocardio.

La estancia media hospitalaria fue de 4,5 días, observándose una disminución del tiempo de hospitalización en los últimos años dándose el alta habitualmente a las 24 h de la intervención.

Por último, se consiguió el control de la enfermedad de base después de un seguimiento medio de 45 meses en todos los casos menos en un paciente con síndrome de Cushing ectópico debido a la secreción de corticotropina ectópica por un carcinoide bronquial.

Discusión

Estamos de acuerdo con la literatura existente en el momento actual en que la vía laparoscópica es un procedimiento seguro y eficaz en el tratamiento de las tumoraciones benignas de la glándula suprarrenal, siendo al día de hoy el tratamiento de elección[1-4]. Esta técnica supone ventajas en cuanto a mínima incisión, menor tiempo de hospitalización, menor dolor postoperatorio y disminución de la morbilidad.

En nuestra opinión la adrenalectomía laparoscópica es una técnica fácilmente reproducible pero que requiere una curva de aprendizaje y ha de ser realizada por cirujanos laparoscopistas expertos con un buen conocimiento de la anatomía de las glándulas suprarrenales y con experiencia en la cirugía abierta que les permita resolver las complicaciones que puedan surgir durante el procedimiento laparoscópico. Este fue el caso de nuestro paciente en que se seccionó de forma accidental la vena renal derecha y que tras la conversión se pudo reimplantar sin complicaciones ni suponer mayor morbilidad para el paciente.

Con el paso de los años y la mayor experiencia en dicha técnica, hemos observado en nuestra serie una disminución del tiempo operatorio siendo de aproximadamente 60 minutos en los últimos años, así como, una disminución de la estancia hospitalaria dándose el alta habitualmente al día siguiente de la intervención en pacientes con incidentaloma, hiperaldosteronismo y precushing.

Muchos autores coinciden en que es un procedimiento seguro para la resección de metástasis suprarrenales con resultados similares en cuanto a márgenes de resección y recidiva local[1,5], siendo así en el único caso de nuestra serie.

Actualmente, el tamaño no supone "per se" una limitación para la cirugía laparoscópica suprarrenal. El máximo de la tumoración resecada en nuestra serie fue de 12 cm realizándose sin mayores dificultades salvo una mayor incisión para la extracción de la pieza, en nuestra opinión al igual que en otras series publicadas, actualmente el tamaño no supone una limitación importante para la cirugía laparoscópica suprarrenal[1,6,7].

En cuanto a la vía de abordaje, nosotros realizamos en la mayoría de los casos la vía transperitoneal lateral lo que permite un fácil acceso a las estructuras vasculares y una visión completa de la cavidad abdominal[1,2,8-10], aunque la vía de acceso depende de la experiencia personal de cada cirujano.

Para concluir, opinamos que la suprarrenalectomía laparoscópica es el procedimiento de elección en la patología suprarrenal a excepción de los tumores malignos, y dada la literatura actual consideramos que puede ser una buena opción en el manejo de las metástasis suprarrenales.

Referencias

1. Álvarez D, Tuzón A, Meseguer M, Sebastián C, Galeano J, Ponce JL. Adrenalectomía laparoscópica: análisis de una serie de 100 casos. Cir Esp. 2010;87:39-44.
2. Ruiz J, Pérez J, Alonso N, Díez M, Rojo R, Collado MV, y cols. Adrenalectomía laparoscópica. Cir Esp. 2007;82:161-5.
3. Fernández-Cruz L, Benarroch G, Torres E, Astudillo E, Saenz A, Taura P. Laparoscopic approach to the adrenal tumors. J Laparoendosc Surg. 1993;3:541-6.
4. Jacobs JK, Goldstein RE, Geer RJ. Laparoscopic adrenalectomy. A new standard of care. Ann Surg. 225:495-502.
5. Strong VE, Angelica MD, Tang L, Prete F, Gönen M, Coit D, et al. Laparoscopic adrenalectomy for isolated adrenal metastasis. Ann Surg Oncol. 2007;14:3288-9.
6. Zografos GN, Farfaras A, Vasiliadis G, Pappa T, Aggeli

C, Vasilatou E, et al. Laparoscopic resection of large adrenal tumors. JSLS. 2010;14:364-8.
7. Maestroni U, Ziglioli F, Dinale F, Ferretti S, Frattini A, Cortellini P. Is laparoscopy contraindicated in giant adrenal masses? Surg Laparosc Endosc Percutan Tech. 2010;20:288-90.
8. Gagner M, Pomp A, Heniford BT, Pharand P, Lacroix A. Laparoscopic adrenalectomy: lessons learned from 100 consecutive procedures. Ann Surg. 1997;226:238-46.
9. Plaggemars JH, Targarona ME, Van Couwelaar G, D´Ambra M, García A, Rebasa P, y cols. ¿Qué ha cambiado en la adrenalectomía? De la cirugía abierta a la laparoscópica. Surgery 2005;77:132-8.
10. Smith CD, Weber CJ, Amerson JR. Laparoscopic adrenalectomy: new gold standard. World J Surg. 1999;23:389-96.