Rev. Chilena de Cirugía. Vol 64 - Nº 4, Agosto 2012; pág. 395-401

Complicaciones de la pancreatoduodenectomía, diagnóstico y manejo*

Drs. XABIER DE ARETXABALA U.[1,2,3], RICARDO ROSSI F.[1], JUAN STAMBUCK M.[3], JORGE LEÓN C.[1], LUIS MANRÍQUEZ C.[1]

[1] Departamento de Cirugía Clinica Alemana de Santiago.
[2] Departamento de Cirugía Hospital Clínico Universidad de Chile.
[3] Departamento de Cirugía Hospital de la Fuerza Aérea de Chile.
Santiago, Chile.

Abstract

Diagnosis and management of pancreatoduodenectomy complications

Pancreatoduodenectomy continues to have a high rate of complications. The most common and severe complications are intra or postoperative bleeding, pancreatic fistulae and derangements of gastric emptying. Each of these requires a great deal of clinical suspicion and an multidisciplinary management. This is a review of these complications, their clinical manifestations and their management.

Key words: Pancreatoduodenectomy, complications.

Resumen

A pesar de la disminución observada en las cifras de mortalidad de la pancreatoduodenectomía, continúa siendo una intervención asociada a una alta tasa de complicaciones. Las más comunes y asociadas a una mayor morbimortalidad son: el sangrado intra y post operatorio, la fístula pancreática y trastornos asociados al vaciamiento gástrico. Cada una de los eventos anteriores, requiere de un alto grado de sospecha clínica y de un manejo de tipo multidisciplinario. En este reporte se analizan las complicaciones anteriormente descritas, sus manifestaciones clínicas y los principios de su manejo.

Palabras clave: Pancreatoduodenectomía, complicaciones.

Introducción

La resección pancreatoduodenal (PD) ha representado siempre un desafío para todo cirujano abdominal. Desde sus inicios, período en el que este procedimiento se asociaba a elevadas cifras de mortalidad post operatoria, lo que la convirtió en una intervención muy poco empleada, hasta la actualidad, en que la intervención puede efectuarse con cifras de mortalidad post operatoria del orden del 5% o menores[1-4]. El hecho de considerar a esta cirugía como una intervención segura, de acuerdo a las cifras actuales de morbimortalidad, y el aumento observado en el diagnóstico de lesiones pancreáti-

*Recibido el 12 de diciembre de 2011 y aceptado para publicación el 28 de febrero de 2012.

Los autores no declaran conflictos de interés.

Correspondencia: Dr. Xabier de Aretxabala U.
Santos Dumont 999, Santiago, Chile.
xdearetxabala@alemana.cl

cas, ha significado que esta intervención sea efectuada cada vez con mayor frecuencia y se obtengan mejores resultados

Del análisis de las series publicadas, como también de nuestra experiencia, podemos comentar cómo este procedimiento, a pesar de haber disminuido su mortalidad quirúrgica, continúa mostrando cifras elevadas de morbilidad, las que muchas veces obligan a reintervenciones, procedimientos asociados y/o prolongadas estadías en unidades de cuidados intensivos[1-6].

Por este motivo, el cirujano que realiza una resección pancreato duodenal debe tener presente que la realización de esta intervención le demandará un elevado compromiso y dedicación durante el post operatorio del paciente, única manera de ser capaces de detectar y manejar la variada gama de complicaciones potenciales de ocurrir. El objetivo del presente reporte es describir y analizar los problemas más frecuentes que se presentan durante la realización de este procedimiento. Con esta finalidad, se menciona la manera de enfrentar estos problemas, dependiendo si estos se presentan durante el intraoperatorio o durante el período post operatorio.

Intraoperatorio

Durante el período intraoperatorio, la mayor probabilidad de complicaciones, derivará del manejo del eje porto mesentérico, con el riesgo asociado de hemorragias. Sin duda, la estrecha relación que posee la glándula pancreática con la vena mesentérica superior y su unión con la vena esplénica, determina la existencia permanente de riesgo de sangrado durante la disección del plano existente entre la vena y la glándula. Especial cuidado debemos tener en aquellos pacientes en que es posible observar el compromiso de la vena mesentérica por parte del tumor[7,8]. De igual manera, aumenta el riesgo en aquellos casos en los que la existencia de fenómenos inflamatorios a dicho nivel determinan la presencia de adherencias entre la glándula y las estructuras vasculares. En este sentido, es mucho más simple el manejo de estas estructuras en pacientes portadores de lesiones distantes del eje mesentérico portal, tal como el caso de lesiones de la vía biliar distal o incluso de la ampolla de Vater.

La infiltración de los vasos mesentéricos representa un desafío que idealmente debiera ser sospechado durante el período pre operatorio. Los estudios de imágenes, debieran permitir sospechar el compromiso de la arteria mesentérica, lo que representa una contraindicación formal a la resección pancreática[9,10] (Figura 1). La existencia de un plano de tejido graso, sin infiltración tumoral, alrededor de la arteria, permite con cierta seguridad plantear la resección al no existir compromiso de ella. El compromiso de la vena mesentérica aun cuando no representa una contraindicación, exige tomar las precauciones necesarias para enfrentar esta etapa. (Figura 2).

Previo a iniciar la disección de la vena, es fundamental poseer el control de dicha estructura, tanto en su porción infra pancreática como de la vena porta sobre el borde superior del páncreas (Figura 3). Normalmente, es posible ubicar la vena porta en el espacio ubicado entre la raíz de la arteria gastroduodenal y el tronco de la arteria hepática común. Con el objeto de lograr una mayor longitud de la

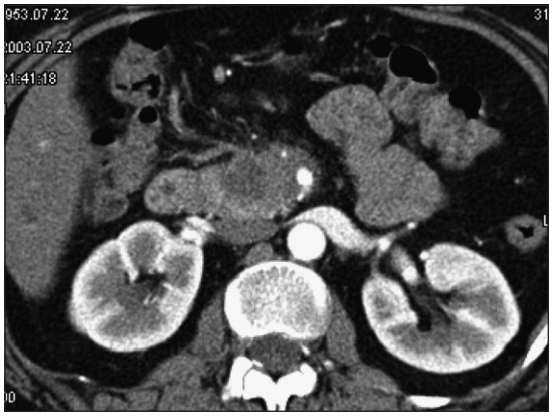

Figura 1. Arteria mesentérica superior rodeada por masa tumoral.

Figura 2. Imagen de la vena mesentérica superior ocluida por tumor.

vena mesentérica inferior a nivel infra pancreático durante la disección, se hace en ocasiones necesario aislar y seccionar la rama que procede del proceso uncinado y que drena en la rama yeyunal de la vena mesentérica. También es necesario mencionar la frecuente ocurrencia de anomalías vasculares a este nivel, de las cuales merece consignarse la ausencia de un tronco común a nivel de la vena mesentérica superior, uniéndose las ramas ileal y yeyunal a nivel de su unión con la vena esplénica. Aunque rara en ocurrencia, es necesario tener presente esta anomalía por la significación clínica de ella.

En un importante número de casos el compromiso de la vena puede ser resuelto mediante la resección parcial de la pared venosa, defecto que puede repararse con una simple sutura primaria o con el uso de un parche venoso en el área comprometida. En otras ocasiones será necesaria la resección de la totalidad del diámetro de la vena y la reconstrucción, ya sea mediante la anastomosis término terminal o el reemplazo de la vena resecada por un trozo de vena yugular o safena (Figuras 4 y 5). Previo al clampeo de la vena, se hace necesario el inicio de anticoagulación hasta la restauración del flujo[7]. Tanto la reconstrucción mediante injerto como la reparación mediante una sutura, requiere del empleo de magnificación y de sutura 5/0 y 6/0 monofilamento irreabsorvible.

Durante las maniobras de liberación de la vena mesentérica inferior, el peligro de sangrado obliga a ser en extremo cuidadoso, especialmente al momento de liberar la vena a nivel del borde inferior del páncreas, debido a la existencia de numerosas ramas que al seccionarse inadvertidamente, se retraen en el meso tanto del colon como del intestino. La evaluación de la infiltración de la vena por parte del tumor posee una especificidad de un 60%, correspondiendo las restantes a sólo compromiso inflamatorio[7,10].

La correcta evaluación de la vasculatura adyacente a la zona a resecar, constituye otro hecho de importancia dada la posibilidad de seccionar de manera inadvertida alguna rama, especialmente de tipo arterial. La más frecuente de las anomalías vasculares constituye la presencia de la arteria hepática derecha originándose en la arteria mesentérica superior y transcurriendo en el interior del páncreas hacia el pedículo hepático[11]. Para no lesionar esta estructura, debemos ser cuidadosos al momento en que liberamos la cabeza pancreática de la vena mesentérica superior. La palpación y sección cuidadosa del parénquima pancreático a este nivel permitirá aislar la arteria y preservarla.

Previo a la sección de la arteria gastroduodenal es aconsejable el clampeo de esta estructura y palpar el pedículo hepático con la finalidad de asegurarse que el flujo arterial proviene de la arteria hepática común

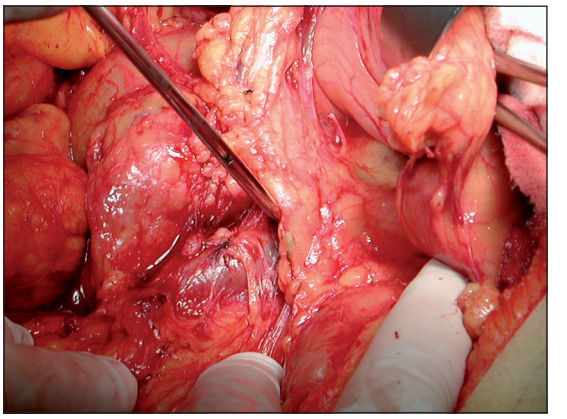

Figura 3. Disección de la vena mesentérica superior a nivel infra pancreático.

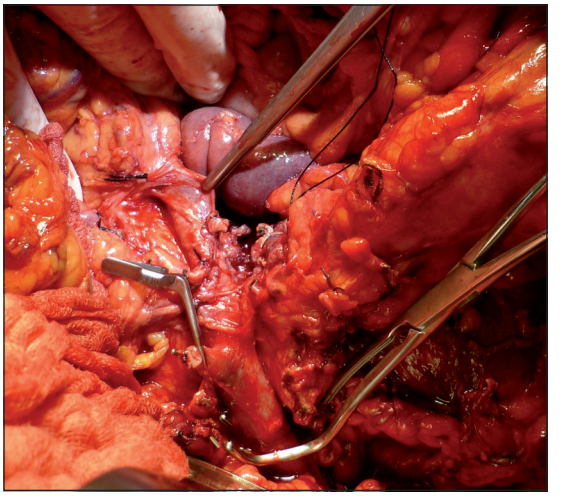

Figura 4. Vena mesentérica superior comprometida por tumor, posterior a la extirpación del páncreas y a la sección de la vena esplénica.

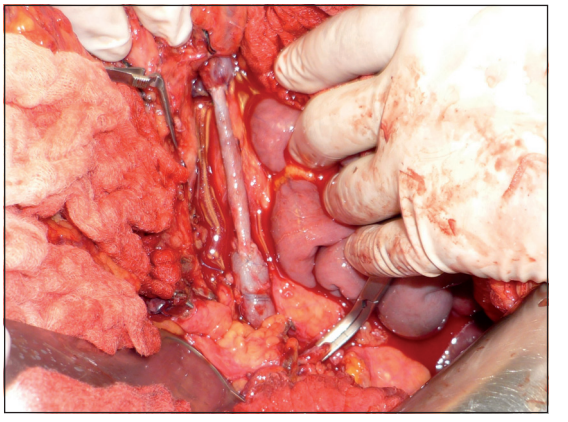

Figura 5. Reemplazo de la vena mesentérica por injerto autólogo de vena safena.

y no de la arteria gastroduodenal. Una vez pesquisado pulso a nivel del pedículo hepático podemos realizar la sección de la arteria gastroduodenal.

Aunque menos frecuente, debe mencionarse la posibilidad de lesionar la arteria mesentérica superior al momento de liberar el proceso uncinado y la cabeza pancreática de su unión con la vena mesentérica. Al momento de liberar el páncreas de la pared posterior de la vena mesentérica debemos evitar prolongar el límite de sección en demasía hacia medial. Afortunadamente, la palpación de dicha arteria permitirá establecer el límite de liberación. Este límite cobra importancia fundamentalmente en neoplasias pancreáticas, donde se hace necesario la extirpación completa de la glándula. En casos de neoplasias no originadas en el páncreas, la liberación podría no ser completa pudiendo dejarse un trozo de páncreas adherido a la arteria mesentérica.

Aparte de las complicaciones que pueden ocurrir durante el período intraoperatorio, la mayor parte de las complicaciones asociadas a la PD ocurren durante el post operatorio del paciente. De una manera simple, las complicaciones más frecuentes las podríamos resumir en 3 tipos:

a) Fístula.
b) Sangrado.
c) Retardo del vaciamiento gástrico.

La fístula pancreática constituye la complicación más característica de la PD, su incidencia fluctúa entre un 4 y un 14%[12,13] y su ocurrencia está en gran parte debida a características propias del páncreas. Esta complicación es considerada la causa más frecuente de mortalidad post operatoria[5]. Existe consenso, y las cifras así lo demuestran, que la consistencia y el diámetro del conducto son factores de importancia en la producción de una fístula pancreática. En términos generales los páncreas de consistencia dura, propios de lesiones tumorales que han obstruido durante largo tiempo el lumen del conducto, permiten la realización de una anastomosis de mayor seguridad. Esto se ve reafirmado en el estudio publicado por Bartoli, estudiando 2.684 pacientes, observando una frecuencia de fístula pancreática de 5% en pacientes portadores de pancreatitis crónica, de 12% en cáncer de páncreas, 15% en tumores ampulares y 33% en tumores de la vía biliar[14]. Esto mismo puede decirse en relación al diámetro del conducto pancreático, de manera tal que los conductos de mayor diámetro permiten una anastomosis más fácil, en las que es posible realizar la anastomosis directa entre la mucosa del conducto y la del órgano con el cual se efectuará la anastomosis. Las lesiones que obstruyen la desembocadura del conducto pancreático tales como los tumores del páncreas o lesiones ampulares se asocian en general a páncreas de mayor consistencia y a la existencia de un conducto dilatado.

La diversidad de técnicas reportadas para realizar la anastomosis pancreatoenteral dejan de manifiesto el hecho de que posiblemente no exista una técnica superior a otra y que más bien el resultado de ella tenga que ver directamente con el tipo de glándula a anastomosar y la experiencia del cirujano. De este modo, podemos implantar la glándula en el estómago o realizar la anastomosis directamente al yeyuno.

El empleo de tutores trans anastomóticos es también motivo de discusión al momento de la construcción de la anastomosis. Es posible, emplear tutores que extraemos de manera transcutánea o que dejamos en el lumen de la víscera. Pessaux, describe recientemente una disminución significativa en la incidencia de fístulas pancreáticas en los pacientes en los que se emplea un tutor[13]. Estos resultados habían sido previamente reportados por diversos autores[15-17]. De manera objetiva se ha podido establecer que un diámetro de 3 mm del conducto pancreático constituye una medida objetiva sobre la cual uno puede predecir la mayor posibilidad de ocurrencia de fístulas pancreáticas. Este elemento resulta de mayor objetividad que evaluar la consistencia de la glándula debido a la dificultad que existe en determinar valores objetivos. La realización de una anastomosis pancreática en un conducto de un diámetro menor a 3 mm aumenta en 8 veces el riesgo de fístula si lo comparamos con anastomosis en conductos de mayor diámetro.

Hashimoto y Traverso, reportan recientemente la importancia de efectuar una anastomosis con el máximo de detalle, en un trabajo en que comparan la sutura efectuada con ayuda de microscopio con aquella que se efectúa sólo con lupa[18]. El empleo de microscopio permitió reducir la incidencia de fístulas a un 11%, cuando sólo se efectuaba con lupas esta era de 21%. Estas cifras fueron exclusivamente en pacientes portadores de conductos pancreáticos con un diámetro menor a 3 mm. El mayor detalle con que la anastomosis se efectúa al emplear microscopio permitiría realizar anastomosis de mejor calidad lo que se traduciría en menor proporción de fístulas. Una regla general en la cual existe consenso, es en la necesidad de instalar drenajes adyacentes al área de la anastomosis. En relación al tipo de estos y al tiempo en que ellos deben permanecer instalados no existe consenso y más bien dependerá de la experiencia de cada cirujano. Nuestra preferencia es al empleo de drenajes de tipo aspirativo y a efectuar un estricto control del contenido de ellos. El monitoreo de los niveles de amilasa en el líquido constituye una manera de diagnosticar la existencia o no de una fístula.

El manejo de la fístula pancreática variará desde

un manejo conservador propiciando el cierre espontáneo de ella, hasta la necesidad de ir a resecar el páncreas distal completando la pancreatectomía.

Sangrado

Aún cuando esta complicación no posee la frecuencia de la fístula pancreática, la gravedad de ella determina la necesidad de ser considerada como una complicación necesaria de ser reconocida.

El sangrado post operatorio puede ocurrir como consecuencia de un manejo técnico inadecuado, el que puede provocar la ocurrencia de sangrado durante el post operatorio inmediato, derivado de una ligadura mal efectuada. La extensa disección que requiere la realización de esta cirugía es causa de la existencia de numerosos sitios potenciales de sangrado. Especial cuidado merece el manejo del muñón pancreático, caracterizado por poseer una rica irrigación. Además de las arterias características localizadas en ambos lados del páncreas y que corren de manera longitudinal, existen pequeños vasos al interior de la substancia pancreática que pueden dar origen a sangrado importante. La existencia de sangrado a este nivel puede comprometer la hermeticidad de la recién construida anastomosis.

Sin embargo, el sangrado puede ocurrir incluso días o semanas después de la cirugía por la ruptura de un pseudoaneurisma o la erosion de algún vaso sanguíneo. Preferente ubicación de los pseudoaneurismas ocurre en el muñón de la arteria gastroduodenal y arteria hepática[19].

Esta entidad patológica ocurre como consecuencia de la digestión de las paredes de algún vaso sanguíneo secundario a infección, inflamación o la acción de las enzimas. La ruptura del pseudoaneurisma provocará episodios de sangrado, los que variarán desde episodios autolimitados hasta cuadros exanguinantes. El sangrado podrá ocurrir intraperitoneal pero también puede ocurrir hacia el lumen digestivo, esta última es la manifestación más frecuente. El diagnóstico de esta complicación requiere de un alto grado de sospecha por parte del tratante, hecho de gran importancia considerando la alta mortalidad de esta complicación. La Tomografia Axial Computada (TC) permite la detección de este tipo de lesiones, las que deben ser confirmadas mediante el uso de angiografía[21]. Sin embargo, la ausencia de un pseudoaneurisma en el examen de TC no excluye su existencia, ya que la sensibilidad dependerá del tamaño. La Figura 6, muestra la imagen característica de un pseudoaneurisma tratado mediante la embolización con *coils* en un paciente en que la manifestación clínica de la existencia de un pseudoaneurisma era la ocurrencia de episodios de sangrado digestivo, manifestados por hematemesis e inestabilidad hemodinámica intermitentes. Con la finalidad de detectar la existencia de esta complicación existen autores que recomiendan la realización de una TC en la totalidad de los pacientes sometidos a una pancreatoduodenectomía previo al alta, para asegurar la no existencia de la complicación. El manejo es considerado fundamentalmente endovascular. La tasa de éxito de esta forma de tratamiento fluctúa entre 80 y 100% con tasas de resangrado que varían entre 0 y 100%[21,22].

Retardo del vaciamiento gástrico

La falta de un vaciamiento gástrico adecuado constituye una complicación descrita de manera frecuente después de una pancreatoduodenectomía. Existen numerosas maneras de definir este trastorno, entre las que se incluyen: imposibilidad de tolerar una dieta regular por más allá del 10º ó 14º día postoperatorio, imposibilidad de iniciar una dieta líquida posterior al 7º día postoperatorio o ectasia gástrica que requiere sonda nasogástrica por 10 días o más[23].

Se estima que su incidencia fluctúa de 25 a 70% y se asocia a un aumento en la estadía hospitalaria, requiriendo de alimentación enteral y/o parenteral. Se asocia además a morbilidades como aspiración y neumonía, pudiendo constituirse en una complicación asociada a mortalidad[24].

Se postulan varias teorías para explicar el retardo en el vaciamiento gástrico en la pancreatoduodenectomía. El vaciamiento gástrico fisiológico y la motilidad del sistema digestivo son procesos complejos. Las contracciones tónicas del estómago proximal son importantes para transferir el contenido gástrico

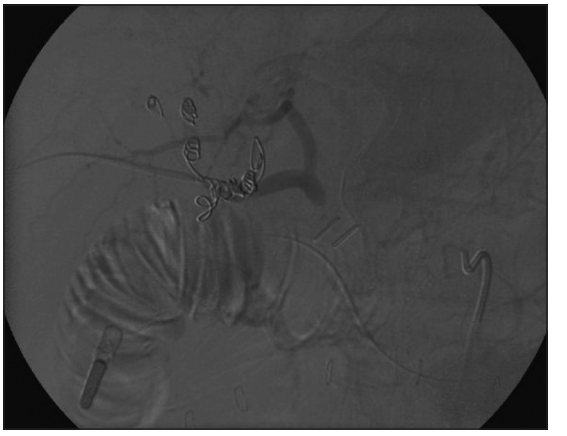

Figura 6. Manejo endovascular de un caso de pseudoaneurisma originado en arteria cística mediante obliteración de arteria hepática derecha.

al duodeno, así como el estómago distal tiene como función disminuir el tamaño de los alimentos.

Ciertas propiedades de la comida como el volumen, osmolaridad, pH y la composición de los nutrientes pueden disminuir la motilidad del sistema digestivo, por vía vagal y vías sensoriales esplácnicas, las cuales inhiben la motilidad gástrica inducida por distensión duodenal o vías mediadas por colecistoquinina (CCK) o secretina.

La colecistoquinina produce inhibición del vaciamiento gástrico y los niveles de ésta disminuyen por la resección duodenal, debido a la existencia de altas concentraciones de CCK en la mucosa duodenal. Se ha visto un aumento de la secreción yeyunal compensatoria de CCK en estos pacientes. El rol de la secretina en esta entidad no ha sido aclarado.

Existen estudios que señalan a la pancreatoduodenectomía con preservación de píloro como factor de riesgo para el desarrollo de esta complicación, aun cuando ello no es unánime[24-26].

La existencia de complicaciones intrabdominales, tales como sangrado post operatorio, absceso o fístula es asociada al desarrollo de esta complicación[27].

Disritmias gástricas, disrupciones de las conexiones neurales gastroduodenales, isquemia de antro y píloro, ausencia duodenal de motilina, ligadura de la arteria gástrica derecha, pancreatitis postoperatoria, y colangitis preoperatoria también han sido relacionadas con el síndrome de mal vaciamiento[28]. La vía de ascenso del intestino delgado antecólica tendría menor incidencia de retardo en el vaciamiento gástrico en relación con la vía retrocólica (15% vs 30%).

Dentro del tratamiento se postula la instalación de sonda nasogástrica y el empleo de eritromicina, como agonista de la motilina, disminuyendo su incidencia en un 37-53%[29]. Existen también reportes sobre el empleo de octreotide, el que disminuiría la existencia de esta complicación[30].

Esta contribución tiene por objeto, describir a grandes rasgos los principios del manejo de las complicaciones más comunes a las que se enfrenta un cirujano cuando realiza una resección pancreatoduodenal. Sin lugar a dudas y como ha sido expuesto en el texto, quien realiza esta intervención deberá estar familiarizado con la presencia de estos eventos adversos y contar con los medios, incluyendo un equipo multidisciplinario, que le permitan detectar y resolverlas.

Referencias

1. Cameron JL, Pitt HA, Yeo CJ, Lillemoe KD, Kaufman HS, Coleman J. One hundred and forty-five consecutive pancreaticoduodenectomies without mortality. Ann Surg. 1993;217:430-5.
2. Trede M, Schwall G, Saeger HD. Survival after pancreatoduodenectomy 118 consecutive resections without an operative mortality. Ann Surg. 1990;211:447-58.
3. Yeo C, Cameron J, Sohn T, Lillemoe K, Pitt H, Talamini M. Six hundred fifty consecutive pancreaticoduodenectomies in the 1990´s: pathology, complications, and outcomes. Ann Surg. 1997;226:248-57.
4. Gouma D, Van Geenen R, Van Gulik T, De Haan R, De Wit L, Busch O, et al. Rates of complications and death after pancreaticoduodenectomy: risk factors and the impact of the surgical volume. Ann Surg. 2000;232:786-95.
5. Fuks D, Piessen G, Huet E, Tavernier M, Zerbib P, Michot F, et al. Life threatening postoperative pancreatic fistula (grade C) after pancreaticoduodenectoomy: Incidence, prognosis, and risk factors. Am J Surg. 2009;197:702-7.
6. Haigh PI, Bilimoria KY, DiFronzo LA. Early postoperative outcomes after pancreaticoduodenectomy in the elderly Arch Surg. 2011;146:715-23.
7. Tseng JF, Raut CP, Lee JE, Pisters P, Vauthey JN, Abdalla E, et al. Pancreaticoduodenectomy with vascular resection: margin status and survival duration. J Gastrointest Surg. 2004;8:935-49.
8. Evans DB, Farnell MB, Lillemoe KD, Vollmer C, Strasberg SM, Schulick RD. Surgical treatment of resectable and borderline resectable pancreas cancer: expert consensus statement. Ann Surg Oncol. 2009;16:1736-44.
9. Callery MP, Chang KJ, Fishman EK, Talamonti MS, Traverso W, LInehan DC. Pretreatment assessment of resectable and borderline resectable pancreatic cancer: expert consensus statement. Ann Surg Oncol. 2009;16:1727-33.
10. Katz MH, Pisters PW, Evans DB, Sun C, Lee JE, Fleming JB, et al. Borderline resectable pancreatic cancer: the importance of this emerging stage of disease. J Am Coll Surg. 2008;206: 833-46.
11. Kathleen K K. Lal A, Pappas S, Quebbeman E, Evans DB. Portal Vein Resection Surg Clin North AM. 2010;90:309-322.
12. Pratt WB, Callery MP, Vollmer CM. Risk Prediction for development of pancreatic fistula using the ISGPF classification scheme. World J Surg. 2008; 32: 419-28.
13. Pessaux P. Sauvanet A, Mariette C, Paye F, Muscari F, Cunha AS, et al. External pancreatic duct stent decreases pancreatic fistula rate after pancreaticoduodenectomy: Prospective multicenter randomized trial. Ann Surg. 2011;253:879-85.
14. Bartoli FG, Arnone GB, Ravera G , Bachi V. Pancreatic fistula and relative mortality in malignant disease after pancreaticoduodenectomy. Review and statistical meta-analysis regarding 15 years of literature. Anticancer Res. 1991;111:1831-48.
15. Roder JD, Stein HJ, Bottcher K A, Busch R, Heideche

CD, Siewert JR. Stented versus non stented pancreatico-jejunostomy after pancreatodudenectomy: a prospective study Ann Surg. 1999;229:41-8.
16. Poon RT, Fan ST, Lo CM, Ng KK, Yuen WK, Yeung C, et al. External drainage of pancreatic duct with a stent to reduce leakage rate of pancreatojejunostomy after pancreaticoduodenectomy. A prospective randomized trial. Ann Surg. 2007;246:425-35.
17. Sriussadaporn S, Pak-art R, Sriussadaporn S, Kritayakirana K, Prichayudh S. Pancreaticoduodenectomy with external drainage of the pancreas remnant. Asian J Surg. 2008;31:167-73.
18. Hashimoto Y, Traverso WJ. Pancreatric Anastomotic Failure rate after pancreaticoduodenectomy decreases with microsurgery J Am Coll Surg. 2010;211:510-21.
19. Baker TA, Aaron JM, Borge M, Pierce K, Shoup M, Aranha GV. Role of interventional radiology in the management of complications after pancreaticoduodenectomy. Am J Surg. 2008;195:386-90.
20. Kalva S P, Yeddula K, Wicky S, Fernández del Castillo C, Warshaw A. Angiographic intervention in patients with a suspected visceral artery pseudoaneurysm complicating pancreatitis and pancreatic surgery. Arch Surg. 2011;146:647-51.
21. Beattle GC, Hardman JG, Redhead D, Siriwardena AK. Evidence for a central role for selective mesenteric angiography in the management of the major vascular complications of pancreatitis Am J Surg. 2003;185:96-102.
22. Tessier DJ, Stone WM, Fowl R J, Abbas MA, Andrews JC, Bower TC, et al. Clinical features and management of splenic artery pseudoaneurysm: case series and cumulative review of literature. J Vas Surg. 2003;38:969-74.
23. Van-Berge-Henegouwen MI, van-Gulik TM, DeWit LT, Allema JH, Rauws EA, Obertop H, et al. Delayed gastric emptying after standard pancreatoduodenectomy versus pylorus preserving pancreatoduodenectomy: an análisis of 200 consecutive patients. J Am Coll Surg. 1997;185:373-9.
24. Warshaw AL, Torchiana DL. Delayed gastric emptying after pylorus-preserving pancreaticoduodenectomy. Surg Gynecol Obstet. 1985;160:1-4.
25. Lin PW, Lin YJ. Prospective randomized comparison between pylorus-preserving and standard pancreatoduodenectomy. Br J Surg. 1999; 86: 603-7.
26. Seiler CA, Wagner M, Schaller B, Sadowski C, Kulli C, Büchler MW. Pylorus preserving or classical Whipple operation in tumors: initial clinical results of a prospective randomized study. Swiss Surg. 2000;6:275-82.
27. Tran KT, Smeenk HG, van Eijck CH, Kazemier G, Hop WC, Greve JW, et al. Pylorus preserving pancreaticoduodenectomy versus standard Whipple procedure. Ann Surg 2004;240:738-45.
28. Hocking MP, Harrison WD, Sninsky CA. Gastric dysrhythmias following pylorus-preserving pancreaticoduodenectomy: possible mechanism for early delayed gastric emptying. Dig Dis Sci. 1990;35:1226-30.
29. Yeo CJ, Barry MK, Sauter PK, Sostre S, Lillemoe KD, Pitt HA, et al. Erythromycin accelerates gastric emptying after pancreaticoduodenectomy: a prospective, randomized, placebo-controlled trial. Ann Surg. 1993;218:229-37.
30. Buchler M, Friess H, Klempa I, Hermanek P, Sulkowski U, Becker H, et al. Role of octreotide in the prevention of postoperative complications following pancreatic resection. Am J Surg. 1992;163:125-30; discussion 130-1.