Rev. Chilena de Cirugía. Vol 64 - Nº 4, Agosto 2012; pág. 383-386

CASOS CLÍNICOS

Colitis fulminante asociada a *Clostridium difficile**

Drs. GUILLERMO BANNURA C.[1], GONZALO ROSS R.[1],
FERNANDO GABLER N. [2], CARLOS ESPERGUEL G.[1]

[1] Servicio y Departamento de Cirugía.
[2] Servicio de Anatomía Patológica.
Hospital Clínico San Borja Arriarán. Campus Centro, Facultad de Medicina, Universidad de Chile.
Santiago, Chile.

Abstract

Fulminant colitis associated to *Clostridium difficile* infection

We report a 46 years old female subjected to a bilateral hip arthroplasty, who presented a diarrhea caused by *Clostridium difficile*. She was treated with metronidazole and vancomycin form 10 days with a good evolution. She was admitted again to the hospital three days later due to fever, malaise, diarrhea, abdominal distention and signs of hypotension. An abdominal CT scan showed images compatible with a pseudomembranous colitis. Due to the bad evolution, the patient was subjected to a total colectomy with a terminal ileostomy and closure of the rectal stump. During the postoperative period the patient was treated with parenteral nutrition, metronidazole and vancomycin. She was discharged 19 days after the operation. Fulminant colitis occurs in approximately 3 to 8% of patients with *Clostridium difficile* diarrhea and total colectomy is indicated when there is a poor response to medical treatment.

Key words: Antimicrobials, *Clostridium difficile*, colitis.

Resumen

Se presenta el caso de una paciente de 46 años sometida a una artroplastía de cadera bilateral que presenta diarrea secundaria a infección por *Clostridium difficile* (CD), que fue tratada con metronidazol y vancomicina por 10 días con buena evolución. Reingresa 3 días después con un cuadro caracterizado por fiebre, compromiso del estado general, diarrea, distensión abdominal, deshidratación y signos de hipotensión. La tomografía computada (TC) mostró imágenes compatibles con colitis pseudomembranosa. Debido al deterioro hemodinámico a pesar del uso de drogas vasoactivas, se efectúa una colectomía total con ileostomía terminal y cierre del muñón rectal. Es apoyada con nutrición parenteral total, drogas vasoactivas y tratamiento antiobiótico específico con metronidazol y vancomicina. Luego de una tórpida evolución inicial, tiene buena evolución y se otorga el alta a los 19 días de la intervención. La Colitis Fulminante asociada a *Clostridium difficile* es una entidad grave que afecta al 3-8% de los casos con diarrea asociada a CD. La leucocitosis mayor de 16.000 /mm^3, el uso de antibióticos en las últimas 8 semanas, la cirugía reciente (menos de 30 días) y el ácido láctico elevado eran los factores de riesgo presentes en esta paciente. La colectomía total abdominal sin anastomosis se justifica en los pacientes que no responden al tratamiento médico intensivo y/o con signos de peritonitis, lo que ocurre aproximadamente en el 10-20% de los casos.

Palabras clave: Colitis fulminante, *Clostridium difficile*, colectomía total.

*Recibido el 8 de noviembre de 2011 y aceptado para publicación el 17 de marzo de 2012.

Los autores no declaran conflictos de interés.

Correspondencia: Dr. Guillermo Bannura C.
Las Limas 1622, Santiago, Chile.
gbannura@vtr.net

Introducción

Clostridium difficile (CD) es un gram positivo anaerobio obligado y esporulado que en la actualidad constituye el principal agente etiológico de las diarreas asociadas al uso de antibióticos[1]. Aunque la asociación entre la colitis pseudomembranosa y el CD fue descrita en 1978 en pacientes tratados con clindamicina[2], hoy se acepta que casi todos los antibióticos pueden eventualmente provocar una colitis asociada a CD. La bacteria es un componente de la flora intestinal en el 3% de los adultos sanos y es posible identificarlo en el 20% de los pacientes tratados con antibióticos. Se estima que la prevalencia del CD en un servicio quirúrgico puede alcanzar hasta el 34%, aunque la mayoría de los pacientes son asintomáticos[3]. El cuadro clínico es muy variable, desde una diarrea leve a moderada hasta una colitis grave con sepsis, dilatación aguda del colon e incluso perforación[4]. Se presenta el caso de una colitis fulminante secundaria a Clostridium Difficile (CFCD) que requirió una colectomía total de urgencia con respuesta clínica favorable.

Caso clínico

Mujer de 46 años, sin enfermedades crónicas, sometida a una artroplastía de cadera derecha por artrosis con profilaxis con clindamicina 600 mg iv cada 8 horas por 48 horas. Siete días después se efectúa una artroplastía de cadera izquierda con la misma profilaxis antibiótica. Al día siguiente presenta fiebre hasta 38,5°C y diarrea líquida profusa. ELISA para Toxina A-B resultó positiva, por lo que se inicia tratamiento con metronidazol 500 mg oral cada 8 horas. En las 48 horas siguientes, la paciente presenta fiebre, taquicardia y vómitos, lo que indujo un cambio a metronidazol iv en igual dosis. Debido a un urocultivo positivo a Enterococcus faecalis, a los 6 días de la segunda intervención se agrega Vancomicina 1 gr iv dos veces al día, con mejoría progresiva, completando 10 días con ambos antibióticos (5 días con metronidazol oral). Se da el alta en buenas condiciones generales y sin complicaciones quirúrgicas a los 25 días de la primera intervención.

Al día siguiente del alta inicia un cuadro caracterizado por fiebre alta (39°C), diarrea y distensión abdominal progresiva, reingresando al segundo día de este cuadro. Se constata una paciente febril (38,7°C), presión arterial 104/64, taquicardia 141 por min con saturación de 92%. Se inicia resucitación con reposición vigorosa de volumen, con pobre respuesta por lo que se traslada a la UPC, evolucionando con mayor dolor y distensión abdominal progresiva. Exámenes de laboratorio: Hto de 37%, leucocitos: 33.000 con 89% de segmentados,

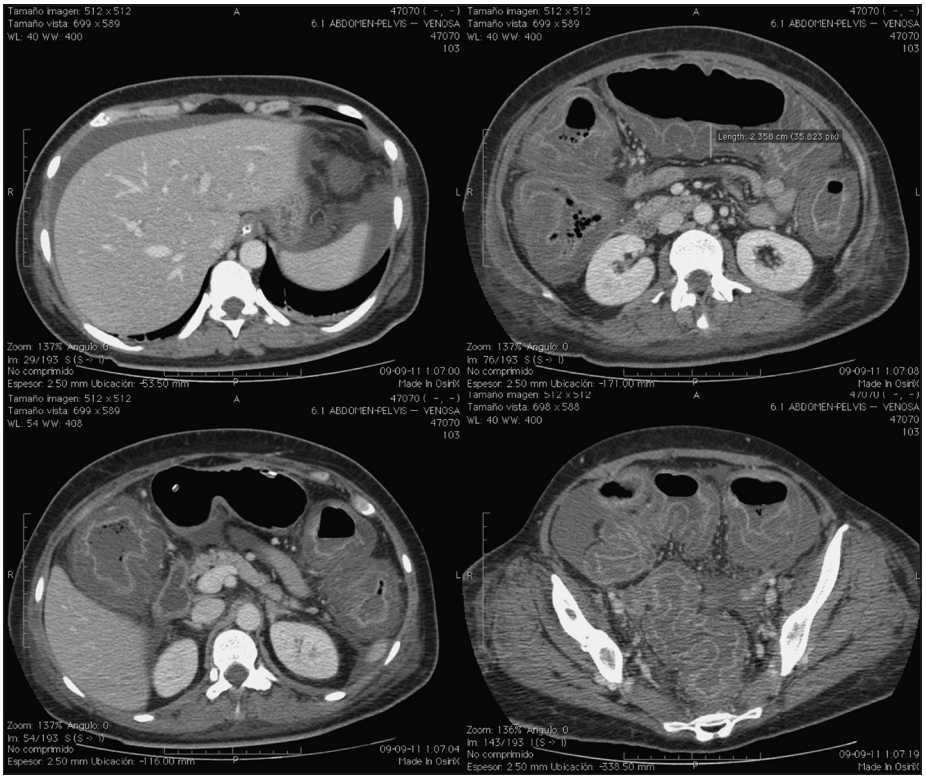

Figura 1. Ascitis. Dilatación difusa del colon con realce de la mucosa y signo del acordeón.

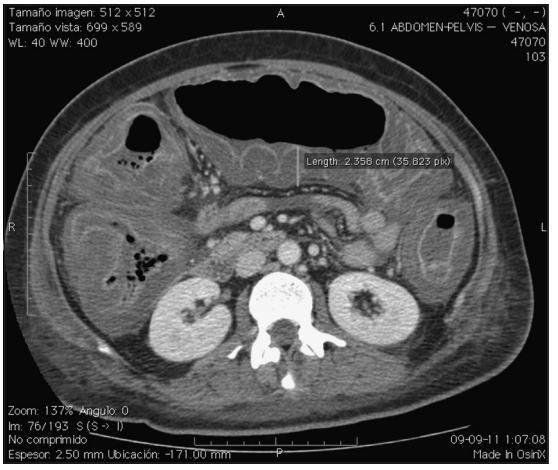

Figura 2. Detalle del engrosamiento de la pared del colon que soprepasa los 23 mm.

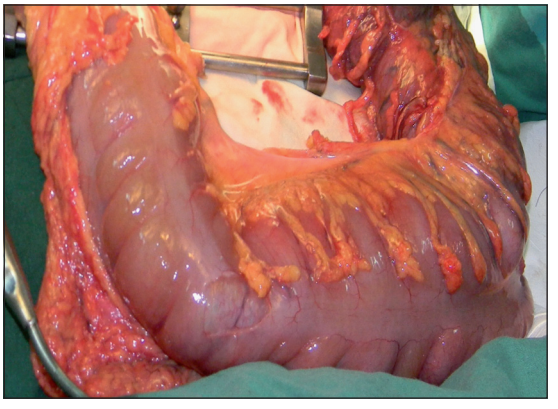

Figura 3. Campo quirúrgico. Se aprecia una marcada dilatación y edema difuso del colon.

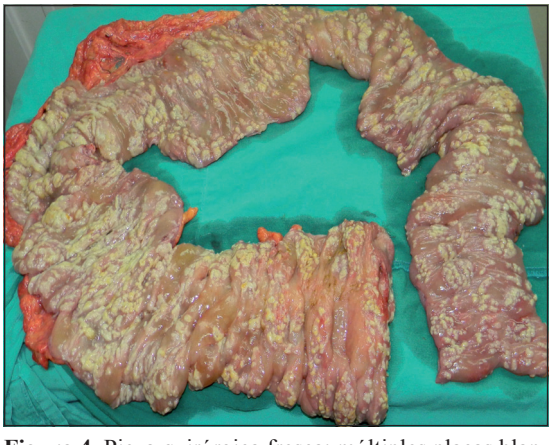

Figura 4. Pieza quirúrgica fresca: múltiples placas blanquecinas adherentes de 0,5 a 2 cm pancolónica.

PCR = 417 mg/dl, albúmina 1,9 gr/dl, BUN = 20 mg/dl, creatinina = 0,69 mg/dl, ácido láctico = 33,6 mg/dl, ph = 7,25 con un exceso de base de –9,9 meq/lt. Una tomografía computada (TC) de abdomen y pelvis muestra una marcada dilatación y engrosamiento parietal difuso del colon que sobrepasa los 23 mm, con signo del *target*, realce de la mucosa con hipodensidad de la submucosa y engrosamiento de las haustras. Ascitis moderada. Compatible con colitis pseudomembranosa (Figuras 1 y 2). Debido al deterioro hemodinámico a pesar del soporte con drogas vasoactivas se decide efectuar una laparotomía de urgencia, comprobando una dilatación difusa de todo el colon con edema y engrosamiento muy marcados (Figura 3) y moderada dilatación del intestino delgado. Se aspira 2 litros de un líquido seroso turbio y se realiza una colectomía total con sección del recto a nivel del promontorio que se cierra en 2 planos más una ileostomía terminal en FID. Evolución tórpida sin complicaciones quirúrgicas, apoyada con nutrición parenteral y realimentación progresiva, completando 10 días con vancomicina y 14 días con metronidazol oral, lo que permite el alta a los 19 días de la intervención. El estudio de la pieza operatoria (fijada) revela un colon de 110 cm de longitud, con un perímetro máximo de 14 cm y con múltiples placas blanquecinas entre 0,5 y 2 cm de eje mayor (Figura 4 y 5), que compromete la totalidad del colon. Diagnóstico: colitis pseudomembranosa difusa, pancolónica.

Discusión

La CFCD se define como una colitis grave complicada ya sea con perforación, dilatación tóxica aguda del colon, hipotensión que requiere drogas va-



Figura 5. Aspecto de la colitis pseudomembranosa en la pieza quirúrgica luego de la fijación con formalina.

soactivas o sepsis refractaria[4-6]. Ocurre en el 3-8% de los casos afectados por esta bacteria y se manifiesta como un cuadro de dolor abdominal severo, diarrea, distensión abdominal, fiebre, hipovolemia, acidosis metabólica y leucocitosis marcada de instalación rápida, como ocurrió en este caso. Los factores de riesgo que se han identificado en los pacientes que progresan a una CFCD incluyen la edad > 65 años, una leucocitosis mayor de 16.000 /mm^3, uso de antibióticos en las últimas 8 semanas, cirugía reciente (menos de 30 días), ácido láctico elevado, antecedentes de enfermedad inflamatoria intestinal y haber recibido tratamiento con inmunoglobulina endovenosa[7], algunos presentes en el caso que se presenta. Es un cuadro grave con una mortalidad que fluctúa entre el 35 y el 80%. Entre los factores predictivos de mortalidad se señalan la hipoalbuminemia, ASA > 3, ácido láctico elevado, inmunosupresión, requerimientos de drogas vasoactivas y falla respiratoria aguda (que requiere ventilación mecánica)[3-7]. Probablemente la edad y la oportunidad del tratamiento quirúrgico explican la evolución favorable de esta paciente que presentaba varios factores de riesgo de mortalidad.

La sensibilidad del test ELISA para la Toxina A y B se estima del 94%, con una especificidad del 100%[3]. El diagnóstico por TC es bastante certero, como ocurrió en nuestra paciente, con una sensibilidad y una especificidad del 70 a 80%. Los signos fundamentales en la TC son la dilatación colónica, el signo del *target* y un marcado engrosamiento difuso de las haustras del colon ("signo del acordeón")[3] (Figuras 3 y 4).

El rol de la cirugía en el manejo de la CFCD se justifica en los pacientes que no responden al tratamiento médico intensivo y/o con signos de peritonitis, lo que ocurre aproximadamente en el 10-20% de los casos[3,5,7-9]. Aunque no existen estudios aleatorizados, se estima que el diagnóstico oportuno y el tratamiento mediante una colectomía total son fundamentales para reducir la mortalidad asociada a este cuadro[8,9]. La apariencia externa del colon es muy inespecífica y puede disuadir al cirujano de efectuar el tratamiento quirúrgico apropiado, que es la colectomía abdominal total sin anastomosis (la mortalidad de la colectomía segmentaria en algunas series alcanza el 100%). Recientemente se ha propuesto una cirugía mínimamente invasiva en el manejo de la CFCD[10]. En una serie de 42 pacientes con CFCD se realizó una ileostomía en asa y lavado intraoperatorio del colon con 8 litros de polietilenglicol, seguido de 500 mg de vancomicina en 500 ml de suero fisiológico cada 8 horas durante 10 días. Los autores destacan la viabilidad del colon y la disminución de la mortalidad de la colectomía total del 50% al 19% con esta técnica sin resección. Nuevos estudios se requieren para conocer el rol de este nuevo enfoque en el manejo de la CFCD.

Referencias

1. Aslam S, Musher DM. An update on diagnosis, treatment, and prevention of *Clostridium difficile*-associated disease. Gastroenterol Clin North Am. 2006;35:315-35.
2. Bartlett JG, Moon N, Chang TW. Role of *Clostridium difficile* in antibiotic-associated pseudomembranous colitis. Gastroenterology 1978;75:778-82.
3. Jaber MR, Olafsson S, Fung WL, Reeves ME. Clinical review of the management of fulminant *Clostridium difficile* infection. Am J Gastroenterol. 2008;103:3195-203.
4. Hookman P, Barkin JS. *Clostridium difficile* associated infection, diarrhea and colitis. World J Gastroenterol. 2009;15:1554-80.
5. Butala P, Divino CM. Surgical aspects of fulminant *Clostridium difficile* colitis. Am J Surg. 2010;200:131-5.
6. Millán MS, Sáez JH, López J, Guardiola JC, Biondo S. Colitis fulminante por *Clostridium difficile*. Cir Esp. 2011;89:556-7.
7. Greenstein AJ, Byrn JC, Chang LP, Swedish KA, Jahn AE, Divino CM. Risk factors for the development of fulminant *Clostridium difficile* colitis. Surgery 2008;143:623-9.
8. Seder CW, Villalba MR, Robbins J, Ibascu FA, Carpenter CF, Dietrich M, et al. Early colectomy may be associated with improved survival in fulminant *Clostridium difficile* colitis: an 8-year experience. Ann J Surg. 2009;197:302-7.
9. Longo WE, Mazuski JE, Virgo KS, Lee P, Bahadursingh AN, Johnson FE. Outcome after colectomy for *Clostridium difficile* colitis. Dis Colon Rectum 2004;47:1620-6.
10. Olivas AD, Umanskiy K, Zuckerbraun B, Alverdy JC. Avoiding colectomy during surgical management of fulminant *Clostridium difficile* colitis. Surg Infect. (Larchmt) 2010;11:299-305.