

Reconstrucción de lesiones de la vía biliar principal. La evolución hacia la técnica de Hepp-Couinaud*

Drs. HÉCTOR LOSADA M.^{1,2,3}, CÉSAR MUÑOZ C.^{1,2}, LUIS BURGOS S.^{1,2,3}, JORGE SILVA A.^{1,2,3}

¹ Departamento de Cirugía y Traumatología. Universidad de La Frontera.

² Cirugía Hepatopancreática y Biliar. Servicio de Cirugía. Hospital Doctor Hernán Henríquez Aravena.

³ Servicio de Cirugía Clínica Alemana. Temuco, Chile.

Abstract

Surgical repair of bile duct injuries. Experience in 25 patients

Background: Bile duct injury (BDI) is a complex problem, where adequate reconstruction has an impact on quality of life of patients. **Aim:** To describe the experience and results of bile duct reconstruction in BDI at reference center. **Material and Methods:** Retrospective review of 25 patients aged 44 ± 14 (76% females) with BDI that were subjected to a surgical repair in a regional hospital between January 2000 and June 2009. The protocol, repair technique and postoperative morbidity and mortality are described. **Results:** In 40% of cases, the injury occurred during laparoscopic cholecystectomy. The repair was performed using a Roux-en-Y hepato-jejunostomy (RYHJ) in 20 patients. In 14 patients (70%), the modified Hepp-Couinaud technique was used. Thirty two percent of patients had postoperative complications and one patient died due to a sepsis and liver failure. One patient presented RYHJ stenosis that was managed with percutaneous dilatation. **Conclusions:** The majority of patients of this series were managed using a RYHJ with the Hepp-Couinaud technique, with acceptable results in terms of postoperative morbidity and stenosis.

Key words: Biliary tract diseases, bile duct injury, Hepp-Couinaud.

Resumen

Introducción: La lesión de vía biliar (LVB) es una complicación de enfrentamiento complejo, donde una adecuada reconstrucción tiene impacto en la calidad de vida de los pacientes. **Objetivo:** Describir la experiencia y resultados de la reconstrucción de vía biliar por LVB en un centro de referencia. **Material y Método:** *Diseño de estudio:* Cohorte retrospectiva. *Período de estudio:* Enero de 2000 a Junio de 2009. *Población:* Pacientes mayores de 18 años con LVB que fueron sometidas a reconstrucción de vía biliar por el equipo de cirugía hepatopancreática y biliar del Hospital Regional de Temuco. *Maniobra:* Se describe el protocolo de evaluación y la técnica de reconstrucción. **Resultados:** La cohorte está constituida por 25 pacientes. La edad promedio es $44 \pm 13,7$ años y el 76% género femenino. La lesión se produjo más frecuentemente en una colecistectomía laparoscópica (40%). La reparación se ha realizado con hepaticoyeyuno anastomosis en Y de

*Recibido el 18 de Mayo de 2010 y aceptado para publicación el 28 de Julio de 2010.

Correspondencia: Dr. Héctor Losada M.
Casilla 54-D. Temuco, Chile.
hflosada@ufro.cl

Roux (HPYA) en 20 pacientes, utilizando la técnica de Hepp-Couinaud modificada en el 70% de ellos. Ocho pacientes presentaron alguna morbilidad asociada a la reparación y un paciente falleció en el postoperatorio. Un paciente presentó estenosis de HPYA cuya terapia fue dilataciones por vía percutánea. **Conclusión:** La HPYA con técnica de Hepp-Couinaud es la técnica más utilizada por nuestro equipo en la reconstrucción de vía biliar por LVB con resultados aceptables en términos de morbilidad postoperatoria y estenosis.

Palabras clave: Conductos biliares, enfermedades del conducto biliar, lesión de vía biliar, Hepp-Couinaud.

Introducción

La lesión de la vía biliar (LVB) es una complicación en cirugía biliar y hepática de terapia compleja, habitualmente posterior a una colecistectomía. Su frecuencia varía en diferentes reportes entre 0,18% y 0,5%^{1,2}. En reportes nacionales la tasa de LVB después de colecistectomía laparoscópica varía entre 0,12% y 0,33% dependiendo del centro y las condiciones locales de la vesícula biliar³⁻⁶.

Las técnicas de reconstrucción han evolucionado desde la anastomosis término-lateral al duodeno o al yeyuno, a la anastomosis latero-lateral incluyendo el hepático izquierdo, como describieran Hepp y Couinaud para un gran número de lesiones^{7,8}.

La importancia de efectuar una adecuada reconstrucción se evidencia en un estudio de Sarmiento⁹, que demostró que la calidad de vida (CV) después de una adecuada reconstrucción es similar a la CV de los pacientes post-colecistectomía laparoscópica sin incidentes.

El objetivo de este estudio es describir la experiencia y resultados en la reparación de LVB en un centro de referencia.

Material y Método

Diseño: Estudio de cohorte histórica o retrospectiva.

Período de estudio: Enero de 2000 a Junio de 2009.

Población: Se incluyeron sujetos mayores de 18 años con LVB sometidos a reconstrucción de vía biliar por el equipo de cirugía hepatobiliar y pancreático del Hospital Regional de Temuco, Doctor Hernán Henríquez Aravena.

Maniobra: En los pacientes en los que se efectuó reconstrucción tardía se realizó estudio de imágenes con tomografía computada (TC) del abdomen y colangiografía (CRM). Las colecciones abdominales fueron drenadas vía percutánea y en los últimos casos se ha dejado un catéter trans-parieto-hepático en la vía biliar (TP). Este sirve para drenar el sistema biliar e identificar la vía biliar proximal durante la cirugía, pudiendo ser utilizado como catéter trans-anastomótico después de la reparación.

La clasificación de las LVB se realiza de acuerdo a Strasberg en lesiones post-colecistectomía laparoscópica y Bismuth para lesiones posterior a cirugía abierta⁴.

Usamos un catéter peridural para analgesia postoperatoria.

Realizamos incisión subcostal derecha con extensión a izquierda, liberando las adherencias al reborde hepático para alcanzar la placa hiliar, evitando la disección de la zona de la LVB. Iniciamos la disección de la placa hiliar buscando el conducto hepático izquierdo (CHI) en dirección a la fisura umbilical, hasta lograr una longitud aproximada de 2 cm. Para realizar hemostasia dejamos pequeñas piezas de Gelfoam® en la zona superior de disección (Figura 1).

Hay que tener cuidado con el paso de la arteria hepática derecha sobre la vía biliar en algunos casos. Si fuera así, hay que evaluar la indemnidad de la confluencia de los conductos hepáticos para decidir la conducta.

Se procede a abrir el CHI sobre su pared anterior con tijeras Potts, identificando el catéter TP, la indemnidad de la confluencia biliar y el compromiso del conducto hepático derecho (CHD). En algunos casos disecamos la placa hiliar hacia el CHD, extendiendo la apertura sobre la pared anterior del CHD. Si existe compromiso del CHD y no lo encontramos con la disección de la placa hiliar, realizamos una hepatotomía en la zona del lecho vesicular para su identificación.

Así logramos una boca anastomótica de la vía biliar de aproximadamente 2 a 2,5 cm, libre de tejido cicatricial.

Se procede a la sección del intestino delgado para construir un asa de Y de Roux trans-mesocólica de aproximadamente 50 cm de longitud que llegue sin tensión al sitio de la anastomosis (Figura 2).

Realizamos la anastomosis con PDS® 4-0 o Prolene® 4-0 con puntos separados; en algunos casos con magnificación de 2,5X; realizando primero la pared posterior de medial a lateral. Posteriormente se deja el catéter TP trans-anastomótico y se efectúa la pared anterior de la misma manera.

Para verificar si existe filtración de la anastomosis, se inyectan 20 cc de suero fisiológico a través del catéter TP. Luego se suspende el asa con puntos serosos al reborde hepático (Cápsula de Glisson),

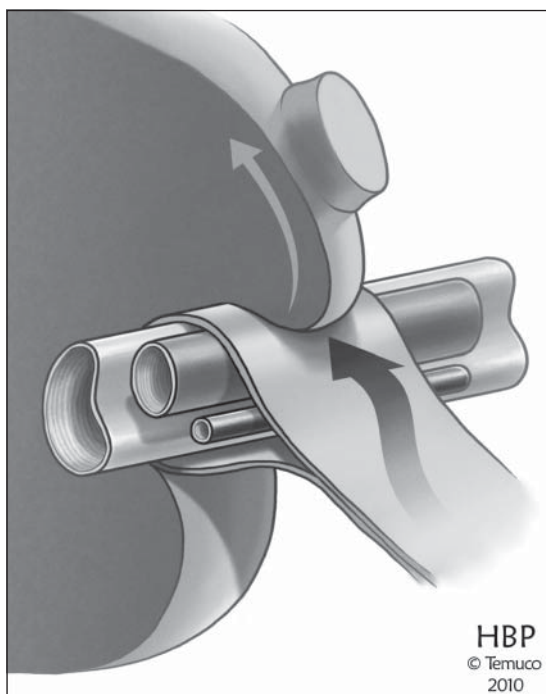


Figura 1. Esquema demostrando la ubicación de los elementos vasculares y conducto biliar en la placa hiliar. Las flechas indican la dirección de la disección para encontrar el conducto hepático izquierdo.

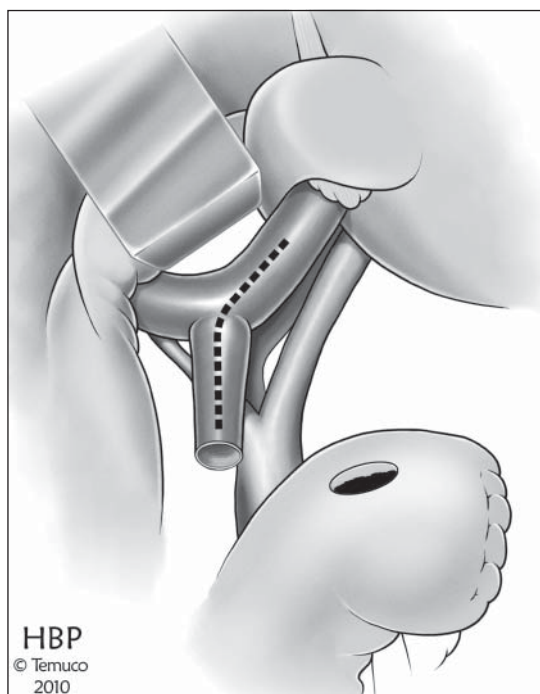


Figura 2. Técnica de anastomosis hepático-yeyunal. Una vez diseccionada la placa hiliar se realiza apertura del conducto hepático común desde sitio de sección o estenosis hacia el conducto hepático izquierdo. La anastomosis se realiza latero-lateral en Y de Roux.

para disminuir la tensión de la anastomosis con puntos separados de Vycril® 3-0.

Se toma una biopsia hepática para evaluar el daño debido a la obstrucción biliar y se deja un drenaje tipo Jackson-Pratt en relación a la anastomosis.

Seguimiento: Los pacientes que han sido tratados y reparados por LVB se mantienen en controles clínicos en el policlínico de la especialidad por un período mínimo de 24 meses, con evaluaciones periódicas de laboratorio hepático, TC y/o CRM. Los pacientes que han sido referidos desde otros centros o regiones, se han mantenido en seguimiento telefónico cuando ha concluido su período mínimo de seguimiento. Se consideró como fecha de cierre de seguimiento para el estudio el 31 de diciembre de 2009.

Morbilidad post-operatoria: La morbilidad post-operatoria fue clasificada de acuerdo a lo propuesto por Dindo D¹⁰.

Análisis estadístico: Se utilizó estadística descriptiva con medidas de tendencia central y dispersión. El análisis de las variables se realizó en el programa estadístico STATA® 9.0.

Resultados

La cohorte está constituida por 25 pacientes. La edad promedio es de $44 \pm 13,7$ años y el 76% género femenino. La patología litiásica biliar fue la indicación más frecuente de la cirugía donde se produjo la LVB y ocurrió más frecuentemente en una colecistectomía laparoscópica (40%). El 56% de las LVB se produjo en nuestro hospital.

Dieciséis pacientes (64%) corresponden a secciones completas de la vía biliar, nueve de las cuales se identificaron en el intraoperatorio (56%), en siete de ellas se efectuó la reconstrucción en forma temprana (78%). Siete pacientes con sección completa de la vía biliar tuvieron manifestaciones durante el postoperatorio temprano, como biliperitoneo o bilioma. La totalidad de las reconstrucciones tempranas presentaron estenosis con una mediana de 23 meses. La mayoría de estas reconstrucciones fueron realizadas por un cirujano general. Este tipo de lesión ocurrió más frecuentemente en el curso de una colecistectomía laparoscópica (Tabla 1).

Nueve pacientes (36%) corresponden a estenosis

Tabla 1. Características generales de la cohorte

	n	%
Edad (Años)	25	44 ± 13,4
Género (M/F)	6/19	24/76
<i>Indicación de cirugía</i>		
Colelitiasis	15	60
Colelitiasis y coledocolitiasis	5	20
Síndrome de Mirizzi	3	12
Hidatidosis hepática	1	4
Trauma de vía biliar	1	4
<i>Tipo de cirugía inicial</i>		
Colecistectomía laparoscópica	10	40
Colecistectomía y exploración de vía biliar	9	36
Colecistectomía abierta	5	20
Quistectomía y exploración de vía biliar	1	4

Tabla 2. Características morfológicas y reparación temprana de la LVB

	n	%
<i>Tipo de lesión</i>		
Sección completa	16	64
Estenosis postoperatoria	9	36
<i>Nivel de la lesión en cirugía laparoscópica</i>		
Strasberg E1	2	20
Strasberg E2	3	30
Strasberg E3	4	40
Strasberg E4	1	10
<i>Nivel de la lesión en cirugía laparotómica</i>		
Bismuth I	5	33,3
Bismuth II	5	33,3
Bismuth III	4	26,6
Bismuth IV	1	6,6
<i>Tipo de reparación temprana</i>		
Anastomosis término-terminal con sonda Kehr	2	28,6
Coledocoduodenoanastomosis	2	28,6
Hepaticoyeyuno anastomosis término-lateral	3	42,9

de la vía biliar que se manifestaron en el postoperatorio tardío (> 30 días) como ictericia obstructiva. Este tipo de lesión se presentó más frecuentemente tras un colecistectomía con exploración de vía biliar laparotómica (Tabla 2). Quince pacientes (65%) requirieron de drenaje biliar percutáneo preoperatorio para el tratamiento de la ictericia.

La reconstrucción biliar se realizó mediante HPYA en 20 pacientes (80%) y utilizando la técnica de Hepp-Couinaud⁶ modificada en el 70% de ellos (Tabla 3). El 32% de los pacientes presentó alguna complicación postoperatoria, siendo el 50% de ellas infecciones del sitio operatorio o infecciones del tracto urinario. El 63% de las complicaciones postoperatorias fue grado I o II. Un paciente falleció en el postoperatorio secundario a una sepsis e insuficiencia hepática (Tabla 4).

El promedio de hospitalización de la reconstrucción biliar es de 21 ± 12,2 días. Durante el período de seguimiento, cuya mediana es de 41 meses (Promedio 44,8 ± 32,7 meses), un paciente presentó estenosis de HPYA a los 41 meses posterior a la reparación y se manejó con dilataciones por vía percutánea.

Discusión

La LVB es una complicación de la cirugía biliar y hepática de complejo tratamiento y en ocasiones frustrantes resultados. En nuestro centro se realiza una aproximación multidisciplinaria de este tipo de lesiones donde actualmente participan cirujanos, radiólogos, gastroenterólogos y anatómo-patólogos.

Dependiendo del tipo de lesión se realiza tratamiento endoscópico, percutáneo o quirúrgico.

En este reporte sólo nos hemos concentrado en los pacientes que hemos tratado mediante cirugía

Tabla 3. Técnicas de reconstrucción de vía biliar

	n	%
<i>Tipo de reconstrucción</i>		
Hepactectomía derecha	1	4
Anastomosis término-terminal con sonda Kehr	1	4
Coledocoduodenoanastomosis tipo Flörcken	3	12
Hepaticoyeyuno anastomosis	20	80
Total	25	100
Técnica de Hepp-Couinaud modificada*	14	70

*Porcentaje del total de las hepaticoyeyunoanastomosis (n = 20).

Tabla 4. Morbilidad postoperatoria de la cohorte

	n	%
Morbilidad operatoria	8/25	32
Infección del sitio operatorio superficial	2	8
Infección tracto urinario bajo	1	4
Seroma	1	4
Colección subhepática	1	4
Insuficiencia hepática	1	4
Empiema pleural	1	4
Neumonía postoperatoria	1	4
Clasificación de morbilidad operatoria	8/25	32
Tipo I	1	4
Tipo II	4	16
Tipo IIIA	0	0
Tipo IIIB	2	8
Tipo IVA	0	0
Tipo IVB	0	0
Tipo V	1	4

de reconstrucción de vía biliar en los últimos años. Debemos recalcar la importancia de una reconstrucción de vía biliar con una técnica adecuada, ya que el estudio de Sarmiento⁹ mostró en estos casos, una calidad de vida similar a los pacientes sometidos a colecistectomías sin incidentes. Es muy importante el control de la sepsis y el drenaje de la vía biliar antes de la cirugía de reconstrucción¹¹. Esto lo hacemos idealmente por vía percutánea bajo guía de ultrasonido.

No hay que olvidar las posibles lesiones vasculares e intestinales asociadas a las lesiones de vía biliar (segundo componente), dado que el pronóstico y evolución de las lesiones que se asocian a este componente suele ser peor que aquellas en las que existe indemnidad de la perfusión arterial hepática^{12,13}.

En relación al momento de la reparación, la mayoría se ha realizado en un segundo tiempo o tardío. Esto se debe a varias razones, entre las más importantes está el momento del diagnóstico, el cual la mayoría de las veces ocurre en el postoperatorio, con un biliperitoneo, situación en la cual ya existe un importante proceso inflamatorio en la cavidad peritoneal y que en algunas ocasiones puede comprometer la calidad de la anastomosis. Mercado¹¹, recomienda la realización de una anastomosis al confluente biliar si la reparación se realizará en un

tiempo precoz, lo que requiere de experiencia en cirugía hepatobiliar de mayor complejidad, debido al elevado porcentaje de complicaciones que presentan otros tipos de reparaciones. Un segundo punto importante para la realización de la reparación tardía es la posibilidad de complementar el estudio vascular hepático y realizar un drenaje percutáneo de la vía biliar, situación que mejora y evita las consecuencias de la colestasia prolongada. El tercer punto, es que un porcentaje importante de nuestros pacientes han sido referidos desde otros centros para su manejo.

Antes de la cirugía de reconstrucción es muy importante contar con imágenes no sólo de la vía biliar, sino del árbol vascular hepático. Normalmente realizamos las imágenes de la vía biliar mediante colangiografía por el catéter percutáneo y TC de abdomen para evaluar la parte vascular. Los aspectos que evaluamos son el tipo de lesión, el nivel de la lesión, el compromiso vascular y la perfusión hepática. Debemos recordar que los estudios de Terblanche¹⁴ describieron la perfusión de la región hiliar y de la vía biliar; encontrando que la vía biliar se perfunde a través de una red de ramas directamente de las arterias hepática derecha (AHD) e izquierda (AHI) (y arterias hepáticas accesorias cuando están presentes) y de las ramas segmentarias¹⁵. Esta red alrededor de los conductos hepáticos se continúa con una red similar que perfunde el conducto hepático común y biliar común. Esto ocasiona que en una lesión con compromiso de la AHD y lesión con compromiso de la confluencia de los conductos hepáticos tengamos que evaluar muy bien el tipo de reconstrucción; y si hay signos de hipoperfusión antes de reparar o si la reparación falla, plantearnos la necesidad de realizar hepatectomía del sector o los sectores comprometidos. La idea es realizar la reconstrucción efectiva en un territorio no isquémico; antes de aumentar el daño hepático debido a la colestasia y colangitis.

Actualmente, consideramos que hepatoduodenoanastomosis (HDA) no debiera ser la técnica utilizada en este tipo de reconstrucción; esto debido a la tensión sobre la anastomosis y la posibilidad de dehiscencia con fístula de alto débito, entre otras. Además, numerosos reportes han mostrado los malos resultados a corto y largo plazo de este tipo de anastomosis^{3,11,14,16,17}.

La HPYA permite realizar una anastomosis sin tensión. Inicialmente se efectuaba la disección de la zona de la lesión de vía biliar, realizándose resección y anastomosis término-lateral. Esto hacía que se efectuara la anastomosis en una zona inflamada y muchas veces con un diámetro pequeño de la vía biliar; lo cual afectaba el pronóstico de la reconstrucción^{11,13,16}.

La técnica de Hepp-Couinaud, con sus variaciones, permite hacer la anastomosis en una zona sin

inflamación, con un diámetro de la vía biliar por lo menos de 1,5 cm, dado por la apertura lateral hacia el hepático izquierdo. Si hay compromiso del hepático derecho se puede realizar hepatotomía en la zona del lecho vesicular para incorporar éste en la anastomosis.

La disección de la placa hilar puede ser laboriosa, ayudando en estos casos la palpación del catéter percutáneo para la identificación del CHI. El uso de magnificación para la realización de la anastomosis y dejar el catéter percutáneo trans-anastomótico se evalúa caso a caso¹⁸. En los casos en los cuales se presenta estenosis de la HPYA, nuestro equipo realiza un manejo percutáneo, con dilatación con balón en varias sesiones aumentando progresivamente el diámetro e instalación de drenaje biliares externo-interno. En nuestra experiencia, esta intervención es el tratamiento definitivo de la estenosis en la mayoría de los casos, al igual que ya lo han comunicado otros autores¹⁹.

La morbilidad y la mortalidad después de la reconstrucción de vía biliar están de acuerdo a lo publicado por series nacionales e internacionales^{2,8,9,12,20-22}.

Conclusión

La HPYA con técnica de Hepp-Couinaud es la técnica más utilizada por nuestro equipo en la reconstrucción de vía biliar por LVB, con resultados aceptables en términos de morbilidad postoperatoria y estenosis.

Referencias

1. Archer SB, Brown DB, Smith CD, Branum GD, Hunter JG. Bile duct injury during laparoscopic cholecystectomy: results of a national survey. *Ann Surg.* 2001;234:549-58.
2. Savassi-Rocha PR, Almeida SR, Sanches MD, Andrade MA, Ferreira JT, Diniz MT, et al. Iatrogenic bile duct injuries. *Surg Endosc.* 2003;17:1356-61.
3. Csendes A, Navarrete C, Burdiles P, Yarmuch J. Treatment of Common Bile Duct Injuries during Laparoscopic Cholecystectomy: Endoscopic and Surgical Management. *World J Surg.* 2001;25:1346-51.
4. Hepp J, Ríos H. Colecistectomía laparoscópica: Evaluación de 35.014 operaciones realizadas en Chile. *Rev Chil Cir.* 1996;48:461-6.
5. Ibáñez L, Escalona A, Devaud N, Montero P, Ramírez E, Pimentel F, y cols. Colecistectomía laparoscópica: experiencia de 10 años en la Pontificia Universidad Católica de Chile. *Rev Chil Cir.* 2007;59:10-5.
6. Yarmuch J, Csendes A, Schutte H. Lesiones de vía biliar en 10.791 colecistectomías laparoscópicas. *Rev Chil Cir* 2005;58:127-30.
7. Hepp J, Couinaud C. L'abord et l'utilisation de canal hepatic gauche dans les reparations de la voie biliaire principale. *Presse Med.* 1956;64:947-8.
8. Winslow ER, Fialkowski EA, Linehan DC, Hawkins WG, Picus DD, Strasberg SM. "Sideways": results of repair of biliary injuries using a policy of side-to-side hepatico-jejunostomy. *Ann Surg.* 2009;249:426-34.
9. Sarmiento JM, Farnell MB, Nagorney D, Hodge D, Harrington J. Quality-of-Life Assessment of Surgical Reconstruction After Laparoscopic Cholecystectomy-Induced Bile Duct Injuries. *Arch Surg.* 2004;139:483-9.
10. Dindo D, Demartines N, Clavien PA. Classification of Surgical Complications. *Ann Surg.* 2004;240:205-13.
11. Mercado MA. Early versus late repair of bile duct injuries. *Surg Endosc.* 2006;20:1644-7.
12. Laurent A, Sauvanet A, Farges O, Watrin T, Rivkine E, Belghiti J. Major Hepatectomy for the Treatment of Complex Bile Duct Injury. *Ann Surg.* 2008;248:77-83.
13. De Santibáñez E, Ardiles V, Pekolj J. Complex bile duct injuries: management. *HPB* 2008;10:4-12.
14. Terblanche J, Worthley CS, Spence RA, Krige JE. High or low hepaticojejunostomy for bile duct strictures?. *Surgery* 1990;108: 828-34.
15. Stapleton GN, Hickman R, Terblanche J. Blood supply of the right and left hepatic ducts. *Br J Surg.* 1998;85:202-7.
16. De Santibáñez E, Palavecino M, Ardiles V, Pekolj J. Bile duct injury: management of late complications. *Surg Endosc.* 2006;20:1648-53.
17. Jabłońska B, Lampe P, Olakowski M, Górka Z, Lekstan A, Gruszka T. Hepaticojejunostomy vs end-to-end biliary reconstructions in the treatment of iatrogenic bile duct injuries. *J Gastrointest Surg.* 2009;13:1084-93.
18. Savar A, Carmody I, Hiatt JR, Busuttill RW. Laparoscopic bile duct injuries: management at a tertiary liver center. *Am Surg.* 2004;70:906-9.
19. Misra S, Melton GB, Geschwind JF, Venbrux AC, Cameron JL, Lillemoe KD. Percutaneous management of bile duct strictures and injuries associated with laparoscopic cholecystectomy: a decade of experience. *J Am Coll Surg.* 2004;198:218-26.
20. Familiari L, Scaffidi M, Familiari P, Consolo P, Ficano L, Micelic D, et al. An endoscopic approach to the management of surgical bile duct injuries: nine years experience. *Dig Liver Dis.* 2003;35:493-7.
21. Coddou E. Manejo de las lesiones iatrogénicas de la vía biliar en el Hospital San Pablo de Coquimbo. *Rev Chil Cir* 2006;58:12-9.
22. Hernández F, Rodríguez C, Matus C, Cerda R, Leiva L, Montalva S, y cols. Lesión mayor de la vía biliar en colecistectomía. *Rev Chil Cir.* 2004;56:16-20.
23. Jabłońska B, Lampe P. Iatrogenic bile duct injuries: etiology, diagnosis and management. *W J Gastroenterol.* 2009;15:4097-104.