

Aneurisma verdadero en arteria ciática persistente. Caso clínico*

Drs. JUAN BOMBIN F.¹, ALEJANDRO KOTLIK A.¹,
HÉCTOR SAN MARTÍN G.¹, GABRIEL SEGUEL S.¹

¹ Servicio de Cirugía. Hospital Dr. Eduardo Pereira. Departamento de Cirugía. Universidad de Valparaíso. Valparaíso, Chile.

Abstract

Persistent sciatic artery aneurysm. A case report

We report the case of a 71 years old female patient, who had a partially thrombosed true aneurysm in a persistent sciatic artery (PSA), treated in the Surgery Department of Hospital Dr. Eduardo Pereira of Valparaíso. The sciatic artery arises from the umbilical artery and during early embryological state is the main blood supply of the lower limbs. Later, the superficial femoral artery appears with the subsequent progressive involution of the sciatic artery. PSA is a rare congenital vascular anomaly that occurs when sciatic artery fails to regress during fetal development. This is associated with superficial femoral artery hipoplasia and the PSA becomes the dominant arterial inflow to the lower limb. This anatomic abnormality may be bilateral and can remain asymptomatic for many years, however, it has been described aneurysmal degeneration, like in this case, symptoms of sciatic nerve compression, aneurysm thrombosis and distal embolization.

Key words: Persistent sciatic artery, aneurysm, surgical treatment.

Resumen

Se reporta el caso de una paciente de 71 años, que presenta un aneurisma verdadero, parcialmente trombosado, en una Arteria Ciática Persistente (ACP), tratada en el Servicio de Cirugía del Hospital Dr. Eduardo Pereira de Valparaíso. La arteria ciática se origina en la arteria umbilical y durante las primeras fases embriológicas es el principal aporte sanguíneo de la extremidad inferior. Posteriormente aparece la arteria femoral superficial y se produce la progresiva involución de la arteria ciática. La ACP constituye una rara anomalía y ocurre por la falta de desarrollo de la arteria femoral superficial. La ACP se origina en el adulto en la arteria hipogástrica, transcurre hacia la región glútea a través de la escotadura ciática y sigue hacia distal por la parte posterior del muslo continuándose después con la arteria poplítea. Se acompaña de un variable menor desarrollo del eje arterial anterior de la arteria ilíaca externa y femoral superficial. Esta anomalía anatómica puede ser bilateral y puede permanecer asintomática durante muchos años, sin embargo, se ha descrito la degeneración aneurismática, como en este caso, y síntomas por compresión del nervio ciático, trombosis del aneurisma y embolización distal.

Palabras clave: Arteria ciática persistente, aneurisma, tratamiento quirúrgico.

*Recibido el 5 de Enero de 2010 y aceptado para publicación el 26 de Marzo de 2010.

Correspondencia: Dr. Juan Bombin F.
7 Norte 360, Dpto. 197, Viña del Mar, Chile.
E-mail: drbombin@gmail.com

Introducción

Durante las primeras fases del desarrollo embriológico, el principal aporte sanguíneo de la extremidad inferior está dado por la arteria ciática, la cual se origina de la arteria umbilical. A partir de la 6ª semana de gestación se produce el desarrollo del sistema de la arteria femoral y la progresiva y casi completa involución de la arteria ciática, de la cual permanecen en el adulto la arteria glútea en su sector proximal y parte de la arteria poplítea y las arterias tibiales en su sector distal¹ (Figuras 1 A, B, C). La Arteria Ciática Persistente (ACP) constituye una rara anomalía y fue descrita por primera vez por Green en 1832 en una disección anatómica². La incidencia estimada de esta anomalía se ha estimado entre el 0,01 y 0,05% y se presenta en forma bilateral en alrededor de un 20% de los casos^{1,3,4}.

La ACP en el adulto se origina en la arteria hipogástrica, transcurre hacia la región glútea a través de la escotadura ciática y sigue hacia distal por la parte posterior del muslo continuándose después con la arteria poplítea⁴. Esta anomalía anatómica puede permanecer asintomática durante muchos años, sin embargo, se describió por primera vez un aneurisma de este vaso con desenlace fatal en 1864⁵. Posteriormente se ha observado la degeneración aneurismática de la ACP a nivel glúteo, trombosis del aneurisma y embolización distal, con cuadros de isquemia aguda secundaria de la extremidad, y con menor frecuencia, se han informado síntomas por compresión del nervio ciático^{3,5-11}.

Se reporta el caso de una paciente de 71 años, que presenta un aneurisma verdadero parcialmente trom-

bosado en una ACP tratada en el Servicio de Cirugía del Hospital Dr. Eduardo Pereira de Valparaíso.

Caso clínico

Paciente de sexo femenino, 71 años de edad, que consulta con una masa pulsátil en glúteo izquierdo, de unos 6 cm de diámetro a la palpación, sin soplos o frémito, con un Índice Tobillo/Brazo (I T/B) normal en ambas extremidades. Se efectuó un estudio angiográfico que reveló una gruesa arteria hipogástrica izquierda que dio origen a una arteria ciática persistente con la presencia de un aneurisma fusiforme. La ACP se continúa hacia distal en un trayecto por la zona posterior del muslo hasta conectar con la arteria poplítea y troncos arteriales de la pierna (Figura 2). Se apreció además la arteria iliaca externa y femoral común de calibre fino que se continúa con la arteria femoral profunda. La arteria femoral superficial inicialmente muy fina termina en una colateral (Figura 3). Un Eco Doppler color mostró el aneurisma parcialmente trombosado con una arteria proximal y distal de unos 6 mm de calibre (Figura 4). Se efectuó una Tomografía computada con medio de contraste que confirma el aneurisma fusiforme parcialmente trombosado con un diámetro máximo de 47,6 mm y además se observa el trayecto de la arteria ciática en su trayecto pélvico y en la zona posterior del muslo hasta llegar a la arteria poplítea (Figuras 5, 6 y 7).

Se efectuó tratamiento quirúrgico del aneurisma mediante un abordaje directo glúteo en decúbito ventral realizando ligadura de la arteria ciática proximal y distal al mismo. La apertura del saco demostró

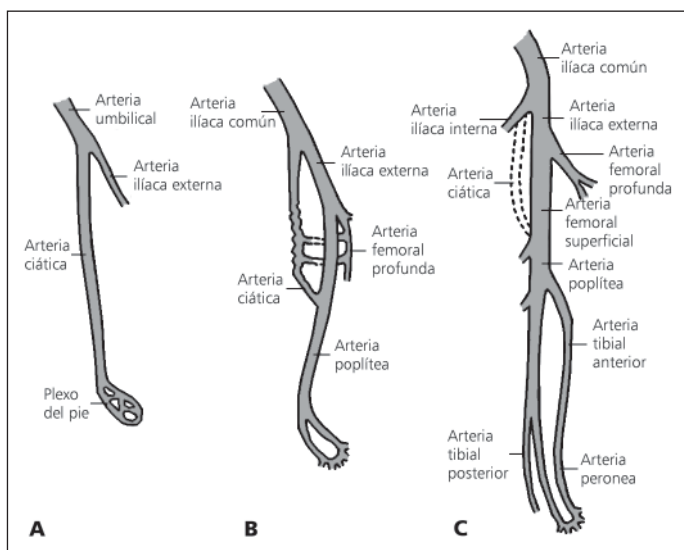


Figura 1. Desarrollo embriológico normal de la irrigación arterial de la extremidad inferior.

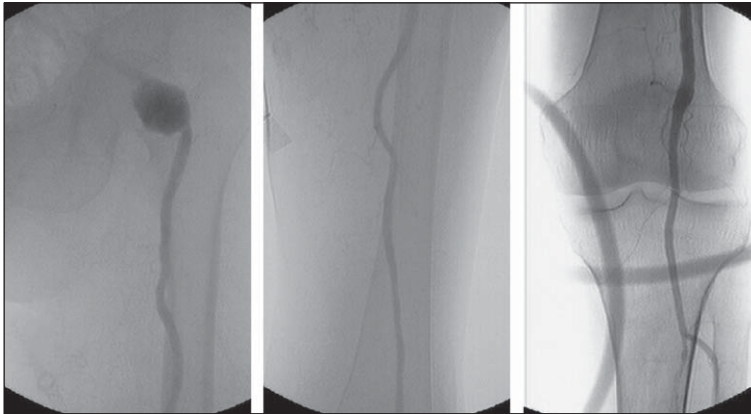


Figura 2. Aneurisma glúteo en arteria ciática persistente izquierda (ACP).

un trombo antiguo en su interior, similar a lo que ocurre en los aneurismas en otras localizaciones (Figuras 8 y 9). Se descartó la presencia de otras ramas arteriales afluentes del aneurisma y se procedió al cierre de la herida operatoria. Se observó enseguida la eventual aparición de signos de isquemia aguda en la extremidad izquierda. Luego de la ligadura de

la arteria ciática, a pesar de la hipoplasia del sistema femoral, se encontró presencia de curvas fotoplestismográficas en los orfejos del pie izquierdo y se palpó pulso femoral izquierdo. Se decide esperar sin realizar inmediatamente un puente de revascularización ilio-poplíteo. El postoperatorio fue favorable, sin complicaciones generales o del sitio operatorio, sin signos de isquemia severa de la extremidad y un I T/B izquierdo de 0,45. Se otorgó el alta al 7° día.

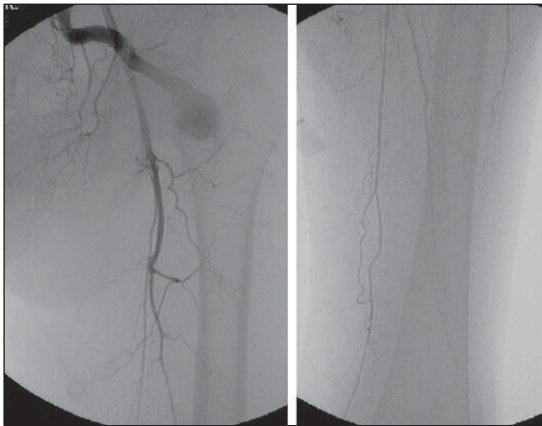


Figura 3. Sistema arterial femoral hipoplásico en ACP.

En un control ambulatorio posterior, un mes después, presenta pulsos femoral y poplíteo normales, aunque ausentes a distal, con claudicación a los 150 metros, que no limita severamente su estilo de vida. Se mantiene en tratamiento con aspirina 100 mg al día. Se efectúa una angiografía de control diez meses después, en que se ve la arteria ciática ocluida, no se observa el aneurisma glúteo, existe un mayor desarrollo de la arteria ilíaca externa y un mejor calibre de las arterias femorales (Figura 10). La arteria femoral superficial termina ahora en una gran colateral que irriga muy rápido las arterias de la pierna (Figura 11). La paciente está en buenas condiciones, relata una claudicación a unos 500 metros y presenta un I T/B izquierdo 0,66, está conforme con el tratamiento y no desea nuevas cirugías.

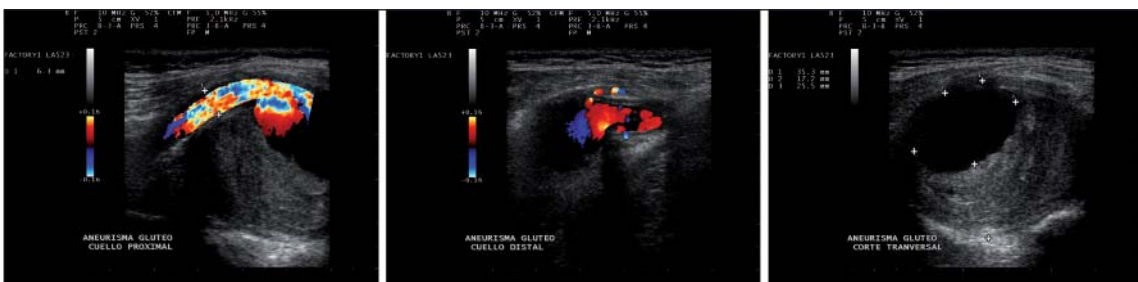

Figura 4. Ecodoppler color de aneurisma glúteo.

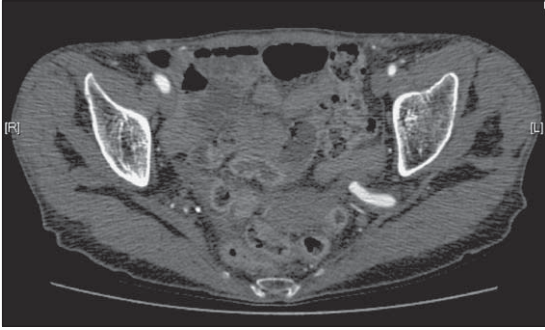


Figura 5. Angio TAC de ACP en escotadura ciática izquierda.

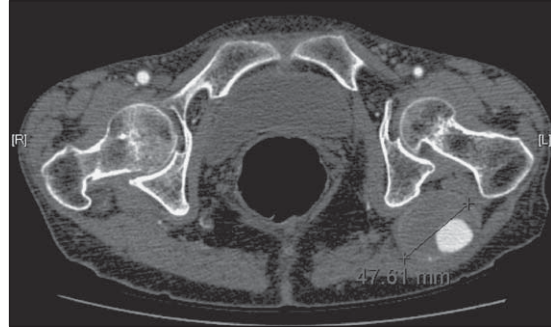


Figura 6. Angio TAC de aneurisma glúteo en ACP izquierda.

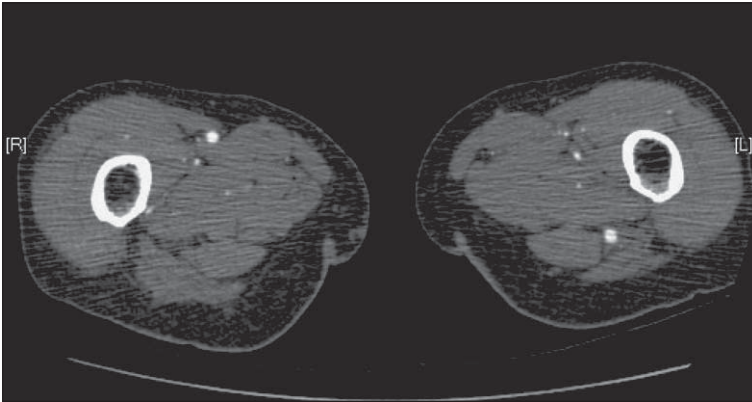


Figura 7. Angio TAC de ACP izquierda en el muslo.

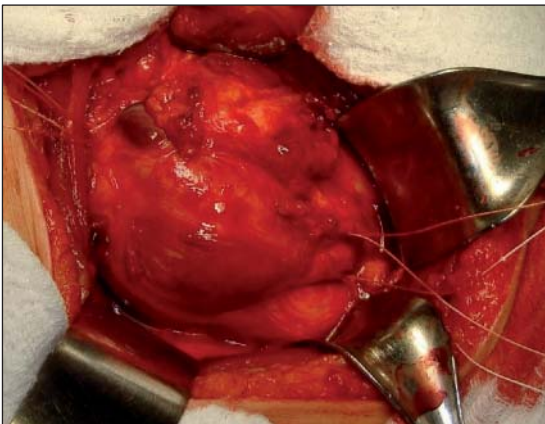


Figura 8. Aspecto operatorio del aneurisma glúteo en ACP.

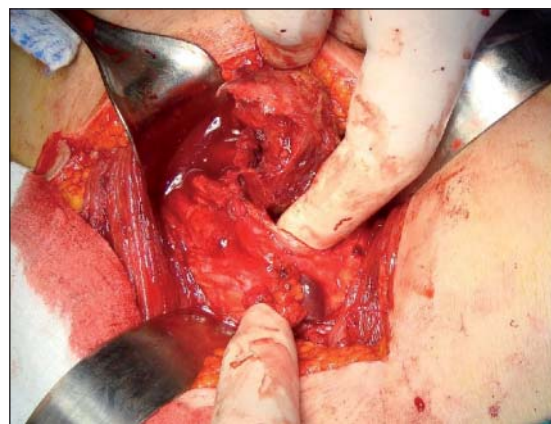

Figura 9. Trombo intra aneurismático.

Comentario

La arteria ciática puede persistir en una forma completa o incompleta en uno o en ambos lados. Cuando la arteria ciática persistente (ACP) se presenta en forma completa constituye el principal aporte de sangre arterial a la extremidad, y se acompaña de una arteria femoral superficial hipoplásica. La arteria femoral superficial puede estar incluso ausente, lo cual es más raro, pero corresponde al caso clínico ahora reportado. La ACP de forma completa se presenta en aproximadamente dos tercios de los casos. En la forma incompleta la arteria

ciática está presente, pero es hipoplásica y está comunicada por varias ramas al eje femoral superficial, el cual es normal. En algunas ocasiones esta anomalía vascular se asocia a otras malformaciones como riñón único o comunicaciones arteriovenosas congénitas⁴.

La complicación más frecuente de la ACP es la degeneración aneurismática fusiforme, lo que ocurre entre un 25 y un 58% de los casos reportados, lo que parece deberse a los microtraumatismos repetidos en la zona glútea al sentarse. La ACP presenta probablemente una estructura anormal con una menor cantidad de fibras de elastina en la pared, lo que la haría más susceptible a la formación de un aneurisma.

La presentación clínica más frecuente es el aneurisma de la ACP en la zona glútea, como en este caso, o las complicaciones de éste, como la trombosis completa o la embolización distal que dan signos de isquemia aguda de la extremidad afectada. Además se han descrito algunos casos de síntomas de compresión local del nervio ciático. Sin embargo, un 30% de los casos reportados han cursado en forma asintomática. Se ha reportado también un raro caso de isquemia aguda a causa de un traumatismo por bala en una ACP, reparado por vía endovascular¹².

El hallazgo clínico más indicativo de una ACP es la presencia de una masa glútea pulsátil. Puede acompañarse de ausencia o disminución del pulso femoral con pulsos poplíteos y distales normales, signo de Cowie¹³. El Eco Doppler permite observar el aneurisma glúteo, con la presencia de trombosis parcial, y las características de la arteria ciática que transcurre por la zona posterior del muslo, acompañada de una vena ciática, y su continuación en

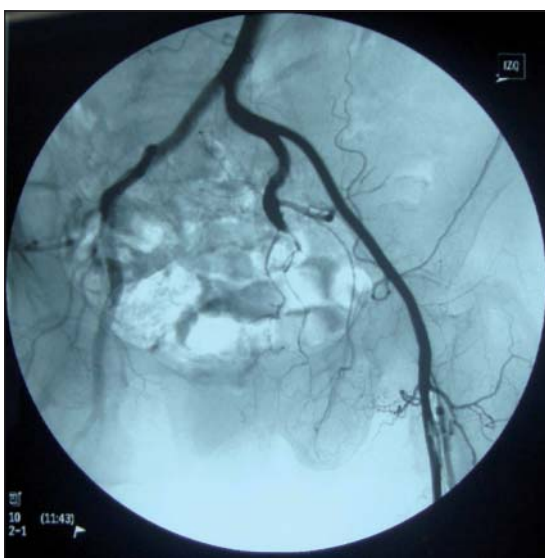


Figura 10. Angiografía de control a los 10 meses.

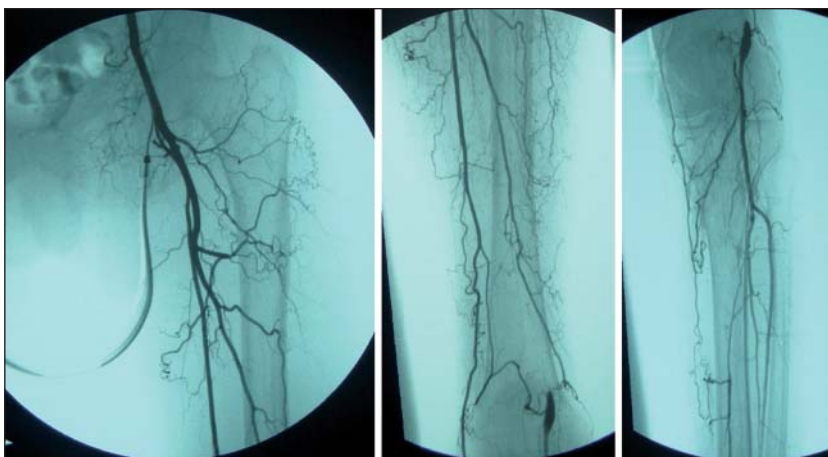


Figura 11. Arterias del muslo y pierna en control angiográfico alejado.

la arteria poplítea. La Tomografía computada con inyección de medio de contraste¹⁴ o la resonancia nuclear magnética permiten también un adecuado diagnóstico al obtener imágenes de la ACP, su eventual degeneración aneurismática y sus relaciones con las estructuras vecinas. Sin embargo, la mayoría de las ACP son diagnosticadas mediante una angiografía. El diagnóstico diferencial se debe establecer con un aneurisma de la arteria glútea, abscesos glúteos, tumores glúteos y malformaciones arterio-venosas.

El tratamiento del hallazgo de una ACP asintomática y sin degeneración aneurismática es la observación periódica de por vida a través de métodos no invasivos. Si la ACP se presenta complicada con un aneurisma glúteo se debe efectuar una ligadura por vía posterior para evitar la trombosis, embolización distal o crecimiento mayor y eventual ruptura aneurismática. También se ha informado el tratamiento mediante embolización percutánea endovascular del aneurisma^{3,6,11}. Si después de la ligadura arterial o embolización se presenta isquemia en la extremidad, lo que puede ocurrir en casos de ACP completa con hipoplasia del eje femoral, debe asociarse una cirugía de revascularización mediante un puente fémoro-poplíteo si la arteria femoral común es de buen calibre³, o mediante un puente ilio-poplíteo si las arterias íliaca externa y femoral común son hipoplásicas. Este puente ha sido realizado por algunos autores desde la arteria íliaca común hasta la arteria poplítea proximal a través del agujero obturador⁶. Un tratamiento de revascularización *in situ* no es aconsejable por la posibilidad de lesión del nervio ciático y la colocación de una endoprótesis cubierta en el sitio del aneurisma, aunque ha sido descrita¹⁵, nos pareció riesgosa en el largo plazo por la ubicación glútea susceptible de traumatismos a repetición al sentarse.

En el caso presentado se efectuó la exclusión del aneurisma mediante ligadura proximal y distal de la ACP, se abrió y extrajo el trombo asegurando la ausencia de cualquier rama que pudiera presurizar el aneurisma. A pesar de tratarse de un caso de ACP de forma completa con ausencia de la arteria femoral superficial, la extremidad no sufrió una isquemia extrema que obligara a una revascularización inmediata. Al ser observada en el tiempo, esta paciente anciana presentó una compensación progresiva que evitó el riesgo de una cirugía de revascularización. Actualmente está bajo control médico periódico y se encuentra asintomática.

Referencias

- Joyce JW. Uncommon Arteriopathies, en Robert B. Rutherford. Vascular Surgery, 4° edición, 1995, Vol 1: 306.
- Green PH. On a new variety of the femoral artery. Lancet 1832; 1: 730-731.
- Maldini G, Teruya TH, Kamida C, Eklof B. Combined percutaneous endovascular and open surgical approach in the treatment of a Persistent Sciatic Artery Aneurysm presenting with acute limb-threatening ischemia—a case report and review of the literature. Vasc Endovascular Surg. 2002; 36: 403-408.
- Juliá J, Manuel-Rimbau E, Gómez F, Lozano P, Corominas C. Arteria Ciática Persistente bilateral. Angiología 1995; 4: 199-202.
- Fagge CH. Case of aneurysm, seated on an abnormal main artery of the lower limb. Guy's Hosp Rep 1864; 10:151-159.
- Uruyama H, Tamura M, Ohtake H, Watanabe Y. Exclusion of a sciatic artery aneurysm and an obturator bypass. J Vasc Surg 1997; 26: 697-699.
- Sultan SA, Pacainowski JP, Madhavan P, McDermott R, Molloy M, Colgan MP, et al. Endovascular management of rare sciatic artery aneurysm. J Endovasc Ther 2000; 7: 415-422.
- Ikezawa T, Naiki K, Moriura H. Aneurysm of bilateral persistent sciatic arteries with ischemic complications: Case report and review of the literature. J Vasc Surg 1994; 20: 96-103.
- Wolf Y, Giggs B, Guzzetta V, Berstein E. Surgical treatment of aneurysm of the Persistent Sciatic Artery. J Vasc Surg 1993; 17: 218-221.
- Lacerda BJ, Chen J, Azambuja SM. Persistent sciatic artery aneurysm: case report. J Vasc Bras 2008; 7: 62-65.
- Ishida K, Imimaki M, Atsushi I, Hitoshi S, Miyazaki M. A ruptured aneurysm in persistent sciatic artery: A case report. J Vasc Surg 2005; 42: 556-558.
- Baumgartner FJ, Kalinowski A, Grant S. Endovascular repair of injury to a Persistent Sciatic Artery. Tex Heart Inst J 2009; 36: 61-64.
- Cowie TN, McKellar NJ, McLean N, Smith G. Unilateral congenital absence of the external of the external iliac and femoral arteries. Br J Radiol 1960; 33: 520-522.
- Hayashi H, Yoshihara H, Takagi R, Kumazaki T. Minimally invasive diagnosis of persistent sciatic artery by multidetector-row computed tomographic angiography. Heart Vessels 2006; 21: 267-269.
- Fearing NM, Ammar AD, Hutchinson SA, Lucas ED. Endovascular stent graft repair of a persistent sciatic artery aneurysm. Ann Vasc Surg 2005; 19: 438-441.