

Obstrucción intestinal por hernia obturatriz. Caso clínico*

Drs. MARCELO FONSECA C.^{1,3}, CEDRIC ADELSDORFER O.^{1,3}, MILENKO SLAKO M.^{1,3},
PEDRO HERNÁNDEZ V.^{1,3}, CESAR BARRÍA K.^{1,3}, IVÁN VIAL P.^{2,3},
JUAN F. MORENO M.^{2,3}, FRANCO ANZIANI O.^{2,3}, DIEGO LIRA O.^{2,3}

¹ Servicio de Cirugía Adultos, Hospital Dr. Gustavo Fricke de Viña del Mar.

² Servicio de Radiología, Hospital Dr. Gustavo Fricke de Viña del Mar.

³ Escuela de Medicina, Universidad de Valparaíso.
Quinta Región, Chile.

Abstract

Intestinal obstruction caused by an obturator hernia. Report of one case

We report a 76 years old female presenting in the emergency room with a history of abdominal pain lasting seven days. A plain abdominal X ray showed few fluid filled loops. Due to persistence of pain and appearance of vomiting, an abdominal CAT scan showed a short bowel obstruction caused by an obturator hernia. The patient was operated, correcting the defect with a mesh. The postoperative evolution was uneventful.

Key words: Obturator hernia, intestinal obstruction, elderly.

Resumen

La hernia obturatriz es una rara causa de obstrucción intestinal, se presenta en pacientes mujeres adultos mayores, desnutridos y postrados; se asocia a una elevada mortalidad por los antecedentes mórbidos de los pacientes y al bajo índice de sospecha. Se recomienda el uso de la tomografía axial computada como técnica de elección para el diagnóstico en pacientes con sospecha clínica. El objetivo de este trabajo es presentar un caso clínico de una paciente con hernia obturatriz que consultó en nuestro servicio de urgencia y se solicitó tomografía de abdomen y pelvis para completar estudio que requirió laparotomía exploradora ante el cuadro clínico y los hallazgos imagenológicos.

Palabras clave: Hernia obturatriz, obstrucción intestinal.

Introducción

La obstrucción intestinal por causa de un hernia obturatriz complicada es rara y no corresponde a más del 0,4% de los causas de obstrucción, dicha

hernia representa menos del 1% de las hernias de la pared abdominal, predomina en las mujeres y ancianos¹⁻⁹. El diagnóstico es difícil y suele realizarse en el intraoperatorio como hallazgo⁷⁻¹⁰.

Nuestro objetivo es dar a conocer un caso clínico

*Recibido el 9 de Noviembre de 2009 y aceptado para publicación el 22 de Febrero de 2010.

Correspondencia: Dr. Marcelo Fonseca C.
Álvarez 1532, Viña del Mar, Chile.
E-mail: mfon777@hotmail.com

de hernia obturatriz complicada con diagnóstico preoperatorio mediante Tomografía Computada (TC), con buena evolución postoperatoria.

Caso clínico

Paciente de sexo femenino de 76 años, sin antecedentes mórbidos de importancia, consulta en Unidad de Urgencias por cuadro de 7 días de evolución de dolor abdominal difuso, asociado a vómitos y compromiso del estado general. Al examen físico de ingreso destaca paciente enflaquecida, con dolor

a palpación abdominal y timpanismo. Exámenes de laboratorio muestran: creatinina 2,34 mg/dl, amilase 589 mg/dl, resto de exámenes sin alteración. Radiografía de abdomen simple destaca algunas asas de intestino delgado dilatadas y escasos niveles hidro-aéreos, es ingresada con diagnóstico de obstrucción intestinal alta. Se evalúa sistemáticamente, a las 12 horas persiste con dolor abdominal y cuadro emético por lo que se realiza Tomografía Computada (TC) abdominal que revela cuadro de obstrucción intestinal alta por hernia obturatriz derecha (Figura 1). Es operada, comprobando el diagnóstico preoperatorio (Figura 2); ante la indemnidad del asa in-

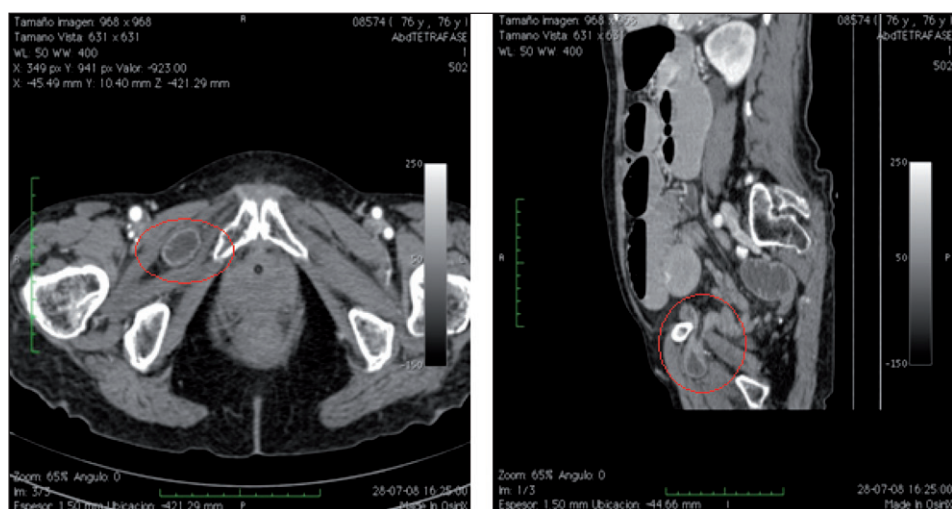


Figura 1. TC abdomen y pelvis con cortes transversales (izquierda) y axiales (derecha), que demuestra importante dilatación de asas intestinales, reconociéndose brusco cambio de calibre en fosa iliaca derecha, con protrusión de asa de íleon distal a través de agujero obturador entre músculo pectíneo y obturador externo, con calibre normal a distal (círculos rojos). No hay evidencias de neumoperitoneo, tampoco líquido libre ni cambios isquémicos del segmento herniado.

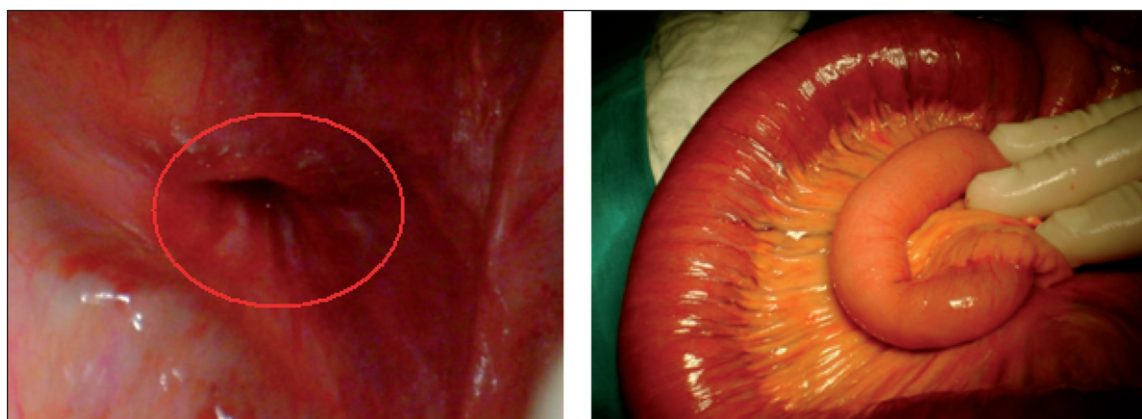


Figura 2. Se evidencian, a la izquierda, agujero obturador abierto por el cual pasaba un asa intestinal (círculo rojo). A la derecha, asas intestinales de distinto calibre, pre y post sitio de herniación posterior a la reducción desde el agujero obturador.

testinal comprometida, sólo se efectúa la reparación del defecto con cilindro de malla de polipropileno, cubriéndolo con peritoneo parietal. La evolución postoperatoria es satisfactoria, con alta al quinto día con normalización de los valores de función renal y con tránsito intestinal para heces y gases.

Discusión

La hernia obturatriz es un tipo raro de hernia, cuyo trayecto discurre a través del canal obturador situado en la cara inferior de la rama horizontal del pubis. Fue inicialmente descrita por Arnaud de Ron-sil en 1724 y reparada en forma exitosa por primera vez por Henry Obre en 1851^{11,12}. Se describen tres tipos de hernia obturatriz: a) entre el músculo pec-tíneo y obturador pectíneo y obturador externo (la más frecuente); b) entre fascículo superior y medio del músculo obturador externo y c) entre la mem-brana externa e interna del obturador. El contenido más habitual del saco herniario es intestino delgado, siendo el íleon más frecuente que el yeyuno^{2,7,12}. Afecta a los pacientes entre la séptima y novena década de vida, con mediana de edad de 82 años, se asocia a postración extrema, desnutrición, enfer-medad pulmonar obstructiva crónica. Afecta princi-palmente a la mujer (6:1), probablemente asociado a una pelvis más ancha, con un canal obturador de mayor tamaño, frecuentemente asociado a múltiples embarazos. El lado derecho es el más afectado, dada la presencia del colon sigmoides en el lado izquierdo¹³. La presentación clínica en el 88% de las veces es de obstrucción intestinal, la compresión del nervio obturador por el saco herniario produce el signo de Howship-Romberg, presente en el 50% de los pacientes, consiste en el dolor de la cara in-terna del muslo irradiado a la rodilla y exacerbado con la abducción, extensión y rotación medial de la cadera. Otro signo es el de Hannington-Kiff, que es más específico pero menos frecuente, consiste en la pérdida del reflejo de los aductores con los patelares presentes. En un cuarto de los pacientes se logra palpar una masa que aparece en la cara interna del muslo^{2,8,14-16}.

Estudios indican que, por consulta tardía, la de-mora diagnóstica es alta, entre 4-6 días¹⁶.

El uso de la radiología simple es de ayuda para evaluar el diagnóstico de obstrucción intestinal alta y en algunos casos pudiera ayudar en la sospecha etiológica cuando las asas dilatadas y los niveles hidro-aéreos persisten en un lado y por debajo del pubis, tal como describe García Plaza et al¹⁸. Actual-mente algunas series obtienen entre un 75-100% de diagnóstico preoperatorio con el uso de TC, el que es muy útil para definir con exactitud los elementos

musculares y óseos del agujero obturador, tal como lo demuestran las imágenes del caso presente, ade-más es capaz de precisar si existen complicaciones como perforación o peritonitis, al poder evidenciar neumoperitoneo o líquido libre y su densidad¹³. El diagnóstico etiológico preciso mediante pruebas imagenológicas y en espera de una favorable evolu-ción con tratamiento médico del cuadro, puede ser riesgoso y retrasar una laparotomía, resultando final-mente en perforación de víscera hueca, peritonitis, sepsis y riesgo de mortalidad, esta última en algunas series llega hasta el 40%.¹⁻¹⁶.

Son muchas las técnicas descritas para el cierre del defecto herniario, desde la ligadura simple del saco, herniorrafia con puntos directos, el uso de colgajos de periostio, vejiga o ligamento uterino; actualmente, el uso de mallas de polipropileno en forma de cilindro, es de elección porque es seguro y se puede cubrir con facilidad con el peritoneo pa-rietal para evitar su migración o adherencias a asas intestinales^{17,18}. La primera descripción de esta técni-ca la tiene Lichtenstein para las hernias crurales, en hernia obturatriz fue Ibáñez J et al, en 1994, quien primero definió su utilización¹⁸, aunque la mayoría de los autores hace referencia a la publicación de Tchupetlowsky et al, en 1995¹⁶. Cuando el defecto es grande y asociado a otros en la pelvis se puede utilizar una malla de polipropileno extraperitoneal²⁰. También se han descrito abordajes preperitoneales y peritoneales por vía laparoscópica^{19,20}.

La obstrucción intestinal por hernia obturatriz es rara, conlleva un diagnóstico difícil que en ocasiones es tardío, una alta sospecha clínica asociada a una imagenología eficiente y criteriosa puede disminuir la tasa de diagnósticos tardíos y de morbimortalidad que tiene esta patología.

Referencias

1. Mena A, De Juan A, Larrañaga I, Aguilera A, Fernández de Boadilla L, Fresneda V. Hernia obturatriz: análisis de nuestra serie y revisión de la enfermedad. *Cir Esp* 2002; 72: 67-71.
2. Bergstein JM, Condon RE. Obturator hernia: current diagnosis and treatment. *Surgery* 1996; 119: 133-136.
3. Ijiri R, Kanamaru H, Yokoyama H, Shirakawa M, Hashimoto H, Yoshino G. Obturator hernia: the usefulness of computed tomography in diagnosis. *Surgery* 1996; 119: 137-140.
4. Calvo AM, Herrera J, Iñigo JJ, Zazpe C, Ariceta J, Lera JM. Hernia obturatriz diagnosticada preoperatoriamente como causa de obstrucción intestinal. *Cir Esp* 1999; 65: 437-439.
5. Rojo E, Valenzuela J, Rodríguez-Montes J, García-Sancho L. Obstrucción intestinal por hernia obturatriz.

- Cir Esp. 2003; 73: 252-254.
6. Shipkov CD, Uchikov AP, Grigoriadis E. The obturator hernia: difficult to diagnose, easy to repair. *Hernia* 2004; 8: 155-157.
 7. Maharaj D, Maharaj S, Young L, Ramdass M, Naraynsingh V. Obturator hernia repair: a new technique. *Hernia* 2002; 6: 45-47.
 8. García A, Gómez J, González-Fernández L, Sánchez J, Pina J, Cuadrado F, y cols. Diagnóstico preoperatorio de la hernia obturatriz por radiología simple. *Cir Esp* 2000; 67: 216-217.
 9. Satorras-Fioretti AM, Vásquez-Cancelo J, Pigni-Benzo L, Salem AM, Ramos-Ardá A. Hernias de pared abdominal de localización poco frecuente. *Cir Esp* 2006; 79: 180-183.
 10. Ziegler DW, Rhoads JE. Obturator hernia needs a laparotomy, not a diagnosis. *Am J Surg* 1995; 170: 67-68.
 11. Routh MD, Kumar V, Singh KJ, Mohanty SN. Obturator hernia: an elusive diagnosis. *MJAFI* 2008; 64: 284-285.
 12. Alexandre JH, Bouillot JL, Dehni N. Traitement chirurgical des hernies obturatrices. *Encycl Méd Chir. Techniques chirurgicales. Appareil digestif*. Paris: Elsevier 1994: 40-155.
 13. Yokoyama Y, Yamaguchi A, Isogai M, Hari A, Kamoka Y. Thirty-six cases of obturator hernia: does computed tomography contribute topostoperative outcome? *World J Surg* 1999; 23: 214-216.
 14. Chang SS, Shan YS, Lin YJ, Lin PW. A review of obturator hernia and a proposed algorithm for diagnosis and treatment. *World J Surg* 2005; 29: 450-454.
 15. Yau KK, Siu WT, Fung KH, Li MKW. Small-bowel obstruction secondary to incarcerated obturator hernia. *Am J Surg* 2006; 192: 207-208.
 16. Tchupetlowsky S, Lossanoff JE, Kjossev KT. Bilateral obturator hernia: a new technique and a new prosthetic material for repair- case report and review of the literature. *Surgery* 1995; 117: 109-112.
 17. Falco E, Celoria G, Nardini A, Saccomani G, Rezac C. A simple technique for obturator hernia repair. *Eur J Surg* 1997; 163: 305-306.
 18. Ibáñez J, Colina A, Frías F, Bordas JM, Martínez JJ, Oliver A, y cols. Tratamiento de la hernia obturatriz estrangulada mediante cilindro de polipropileno por vía laparotómica. *Cir Esp* 1994; 55: 155.
 19. Shapiro K, Patel S, Choy C, Chaundry G, Khalil S, Ferzli G. Totally extraperitoneal repair of obturator hernia. *Surg Endosc* 2004; 18: 954-956.
 20. Bueno Lledó J, Serralta Serra A, Dobón Jiménez F, Galeano Senabre J, Ballester Ibáñez C, Ibáñez Palacín F, y cols. Reparación de hernia obturatriz con malla de polipropileno. *Cir Esp* 2000; 67: 516-517.