

# Reparación de hernia incisional por vía laparoscópica. Resultados iniciales\*

Drs. CRISTIAN GAMBOA C.<sup>1</sup>, NICOLÁS JARUFE C.<sup>1</sup>, RICARDO FUNKE H.<sup>1</sup>,  
FERNANDO PIMENTEL M.<sup>1</sup>, LUIS IBÁÑEZ A.<sup>1</sup>, CAMILO BOZA W.<sup>1</sup>

<sup>1</sup> Departamento de Cirugía Digestiva. División de Cirugía. Pontificia Universidad Católica de Chile, Santiago, Chile.

## Abstract

---

### Laparoscopic repair of incisional hernias. Experience in 21 patients

**Background:** Ventral hernias are one of the most common complications of open abdominal surgery and can be repaired laparoscopically. **Aim:** To assess the feasibility, safety and efficacy of the laparoscopic repair of incisional hernias. **Patients and Methods:** Retrospective study of the patients undergoing laparoscopic ventral hernia repair from march 2006 to october 2008 at a surgical department of a clinical hospital. We analyzed patient's characteristics, surgical variables, perioperative results, complications and short term follow up. **Results:** Twenty-one patients aged  $54 \pm 14$  years (16 females) underwent laparoscopic ventral hernia repair during this period. Their mean body mass index was  $32.2 \pm 6.5$  kg/m<sup>2</sup>. One patient was converted to open surgery. The mean hernia ring diameter was  $8.4 \pm 3.9$  cm (range 3-17). Median operative time was 92 minutes (range 45-300). Mean hospital stay was  $3.0 \pm 1.6$  days. During the procedure, two patients were simultaneously subjected to a sleeve gastrectomy and cholecystectomy, respectively. A pulmonary atelectasis and a seroma occurred in two patients (10%) as early minor complications. As late complications, two patients (10%) experienced continuing pain in the area in both operations. No patient died. Follow up was 100% with a mean of 14 months (range 4-36), without hernia recurrence during this period. **Conclusions:** Laparoscopic incisional hernia repair is a feasible technique to perform, without serious complications.

**Key words:** Incisional hernia, laparoscopy, laparoscopic hernia repair.

## Resumen

---

**Introducción:** La hernia incisional (HI) es una de las complicaciones más frecuentes en cirugía abdominal abierta, siendo una alternativa para su corrección la hernioplastía por vía laparoscópica. El objetivo de este trabajo fue evaluar la factibilidad y eficacia de la reparación laparoscópica de la HI con seguimiento a corto plazo, dando a conocer nuestra experiencia inicial. **Material y Método:** Estudio retrospectivo de pacientes sometidos a hernioplastía incisional laparoscópica entre marzo de 2006 y octubre de 2008 en el Hospital Clínico de la Pontificia Universidad Católica de Chile. Se evaluó variables demográficas, perioperatorias, morbilidad y recidiva. **Resultados:** Fueron operados 21 pacientes en este periodo, 16 de género femenino,

---

\*Recibido el 7 de Agosto de 2009 y aceptado para publicación el 10 de Octubre de 2009.

Correspondencia: Dr. Camilo Boza W.

Marcoleta 352, Edificio División de Cirugía. Santiago, Chile. Fax: 56-2-3543462

E-mail: bozauc@med.puc.cl

con un promedio de edad e índice de masa corporal de  $54 \pm 13$  años y  $32,2 \pm 6,5$  kg/m<sup>2</sup>, respectivamente. Uno de ellos se convirtió a cirugía abierta. El diámetro mayor del anillo herniario fue en promedio  $8,4 \pm 3,9$  cm (rango 3-17) y la mediana de tiempo operatorio fue de 92 minutos (rango 45-300). La estadía hospitalaria fue  $3,0 \pm 1,6$  días, en promedio. Durante la misma cirugía se realizó en dos pacientes gastrectomía en manga y colecistectomía. Se presentaron complicaciones precoces menores en dos pacientes (10%), una atelectasia pulmonar y un seroma, y complicaciones tardías menores en otros dos pacientes (10%), que correspondió a dolor prolongado en la zona operatoria en ambos. No hubo mortalidad en la serie. El seguimiento fue 100%, con un promedio de 14 meses (rango 4-36), sin recidiva en este período. **Conclusiones:** La hernioplastia incisional laparoscópica es una técnica factible de realizar en nuestro medio, sin complicaciones mayores en esta serie y buenos resultados a un año de seguimiento.

**Palabras clave:** Hernia incisional, laparoscopia, hernioplastia laparoscópica.

## Introducción

La hernia incisional (HI) es una de las complicaciones más frecuentes en cirugía abdominal abierta, con una tasa de presentación en seguimientos a largo plazo que fluctúan entre un 3 y 26%<sup>1-5</sup>. Diversos factores de riesgo se han asociado a su aparición, tales como la infección del sitio operatorio, inmunosupresión, obesidad, prostatismo, tabaquismo y operaciones previas<sup>3,4,6</sup>.

Se han descrito múltiples técnicas para reparar la hernia incisional, desde el cierre primario, con alta recurrencia a largo plazo (25 a 58%)<sup>5,7-9</sup>, hasta la reparación libre de tensión utilizando mallas protésicas. Esta técnica se considera actualmente como la de elección, disminuyendo la tasa de recurrencia entre un 12 y 24%<sup>9</sup>. Una de las desventajas de esta técnica, es que en muchas ocasiones requiere de una gran disección de tejidos blandos para la instalación de la malla, lo cual deja espacio residual en el tejido celular subcutáneo, con mayor riesgo de complicaciones de la herida operatoria tales como seroma, necrosis de piel e infección de sitio operatorio, en alrededor de un 12%<sup>1,9,10</sup>. Estas complicaciones a su vez, son las que se asocian con mayor frecuencia a recidiva.

En 1993 LeBlanc describe por primera vez la reparación de hernias ventrales por vía laparoscópica en cinco casos<sup>11</sup>. Desde ese momento hasta la fecha se han desarrollado diversas experiencias con resultados variables, destacando en las grandes series que tienen seguimiento a largo plazo una tasa de recurrencia de 4%<sup>12-16</sup>.

Las experiencias iniciales de reparación laparoscópica de HI fueron realizadas con mallas de politetrafluoroetileno (PTFE), goretex, marlex y polipropileno. Sin embargo, en los últimos años han aparecido materiales protésicos más elaborados, como las mallas compuestas, con el fin de disminuir los riegos de infección, reacción a cuerpo extraño y adherencia a asas intestinales.

El objetivo de este trabajo es dar a conocer nuestra experiencia inicial y evaluar la eficacia de la reparación laparoscópica en el tratamiento de la hernia incisional.

## Material y Método

### Pacientes

Se realizó un análisis de nuestra base de datos electrónica, de pacientes operados de hernia incisional por vía laparoscópica, en el hospital clínico de la Pontificia Universidad Católica de Chile entre marzo de 2006 y octubre de 2008.

Se analizaron datos demográficos de cada paciente; edad, género e índice de masa corporal, características de la hernia como recidivas previas, ubicación de ésta y su tamaño, variables perioperatorias, morbilidad, mortalidad y recidiva.

Se definió como complicaciones precoces aquellas que se presentaron dentro de los primeros 30 días del postoperatorio y tardías las que aparecieron posteriores a este período. Para categorizar las complicaciones se utilizó la clasificación propuesta por Clavien et al en 1992<sup>17</sup>, la cual las divide en cuatro grupos dependiendo del tratamiento requerido y el curso de su evolución.

### Análisis estadístico

El análisis estadístico se realizó con el programa SPSS 16.0 para Macintosh (Copyright OSPSS Inc, 1987-2007). Las variables continuas fueron expresadas en promedio con desviación estándar y en medianas, y las variables categóricas se expresaron en proporciones.

### Técnica Quirúrgica

El paciente se ubicó en decúbito supino y se utilizó sonda vesical durante la cirugía. Se administró profilaxis antibiótica y anestesia general. El sitio de abordaje a la cavidad abdominal se realizó depen-

diendo de la localización de la hernia, siempre alejado de ésta y habitualmente desde el flanco izquierdo con trocar óptico de 10 mm. El neumoperitoneo se mantuvo estable en 15 mmHg y se disminuyó a 10 mmHg durante la instalación de la malla. Se utilizó cámara de 30° durante la cirugía. Se insertaron dos trocates de 5 mm; en el hipocondrio y fosa iliaca izquierda ambos en línea medioclavicular, en algunos casos se utilizó un trocar accesorio de 5 mm en la fosa iliaca derecha, como se observa en la Figura 1. Se realizó exploración de toda la cavidad abdominal y luego se procedió a liberar las adherencias, para posteriormente reducir el contenido del saco herniario. Se liberó las adherencias hasta 5 cm alejado del anillo herniario, para así dejar un espacio suficiente donde fijar la malla. Se midió el defecto por vía intraabdominal con una regla estéril en 2 ejes. En las ocasiones en que los pacientes tenían más de un anillo herniario, se incluyó todos los defectos en la medición.

Se utilizó malla compuesta Proceed® (Ethicon, Somerville New Jersey, USA), la que fue cortada excediendo el diámetro del anillo herniario en 5 cm. Una vez cortada la malla se marcó con lápiz indele-

ble en uno de los extremos, para orientarla dentro de la cavidad abdominal y se le suturaron 4 puntos cardinales de polipropileno 2/0. La malla fue enrollada e introducida por el trocar de 10 mm a la cavidad peritoneal, evitando su manipulación excesiva y el contacto con la piel del paciente (Figura 2). Ésta fue ubicada con el lado de celulosa oxidada hacia las asas intestinales y se fijó con los puntos transfaciales de polipropileno, para lo cual se realizaron cuatro incisiones puntiformes en la piel, anudándolos en el plano subcutáneo. Se instalaron grapas de fijación Protack™ (Tyco Healthcare, Norwalk Connecticut, USA) por vía intraperitoneal bajo visión laparoscópica en forma circunferencial en el borde de la malla cada 1,5 cm y luego dentro de esta circunferencia una segunda corona de grapas. Se retiraron los trocates bajo visión directa y se infiltró con bupivacaína 0,25% los sitios de inserción de éstos y de los puntos transfaciales. Se suturó la aponeurosis del trocar de 10 mm y no se dejó drenajes. Finalmente, se dejó un vendaje compresivo en la zona de la hernia. En la Figura 3 se muestra un diagrama de la malla ya fijada a la pared abdominal por vía intraperitoneal.

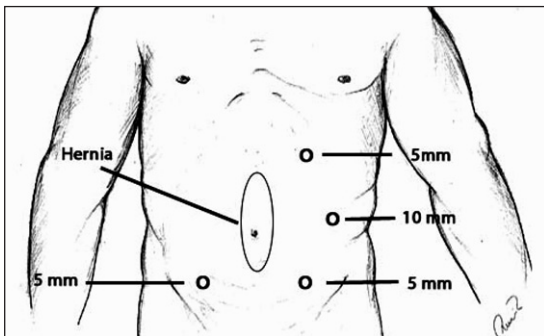


Figura 1. Ubicación de los trocates en la reparación de hernia incisional por vía laparoscópica.

## Resultados

En el período descrito se operaron 21 pacientes con diagnóstico de hernia incisional abdominal, de los cuales 7 (33%) presentaban recidiva de su hernia previa, en promedio dos veces (rango 1-4). El tiempo promedio de evolución de la hernia fue de 24 meses con un rango de 3 a 60 meses.

Del total de la serie 16 (76%) pacientes eran mujeres, con un promedio de edad de  $54 \pm 13$  años (28-82) y un índice de masa corporal (IMC) de  $32,2 \pm 6,5$  kg/m<sup>2</sup> (rango 21,6-46,9).

La ubicación de la hernia se distribuyó de la siguiente forma: Línea media supraumbilical (LMSU)

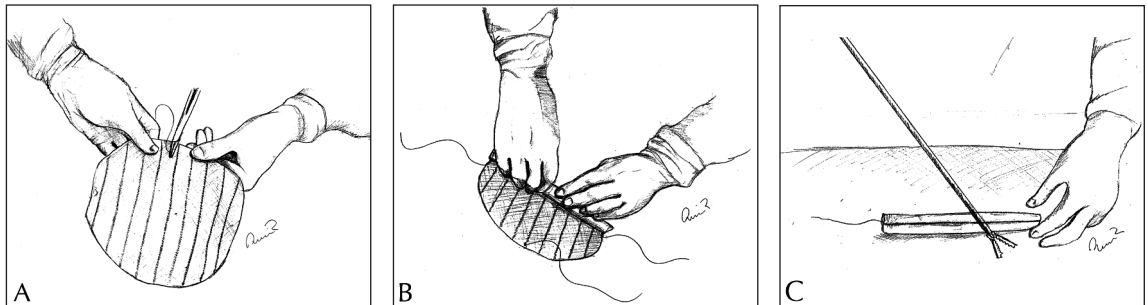
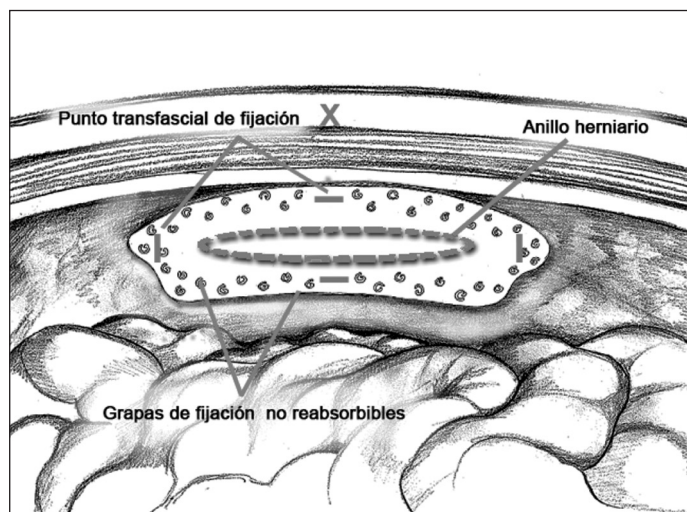


Figura 2. Preparación de la malla. A: sutura de polipropileno a puntos cardinales para fijación transfascial. B y C: se enrolla la malla para su introducción a través de trocar de 10 mm.



**Figura 3.** Malla compuesta fijada a la pared abdominal por vía intraperitoneal a través de puntos transfasciales y grapas. La malla se encuentra traslapada del anillo herniario 5 cm.

**Tabla 1.** Características de los pacientes

Variable	Promedio $\pm$ DS	% o rango
Género		
Femenino	16	76%
Masculino	5	24%
Edad (años)	53,7 $\pm$ 13,6	28 - 82
IMC (kg/m <sup>2</sup> )	32,2 $\pm$ 6,5	22 - 47
Reparación previa		
Recidivada	7	33%
No recidivada	14	67%
Número de reparaciones previas	2,1 $\pm$ 1,4	1 - 4
Diámetro anillo herniario (cm)	8,4 $\pm$ 3,9	3 - 17
Área anillo herniario (cm <sup>2</sup> )	79,5 $\pm$ 68,6	9 - 255
Ubicación de hernia		
LMSU	4	19%
LMIU	6	28%
LMSIU	4	19%
Umbilical	5	24%
Otras	2	10%
ASA		
I	3	14%
II	17	81%
III	1	5%

IMC: índice de masa corporal, LMSU: línea media supraumbilical, LMIU: línea media infraumbilical, LMSIU: línea media supra e infraumbilical, ASA: clasificación de riesgo anestésico de la American Society of Anesthesiologists.

en 4 pacientes, línea media infraumbilical (LMIU) en 6 pacientes, línea media supra e infraumbilical (LMSIU) en 4 pacientes, umbilical en 5 pacientes y otras localizaciones en dos pacientes (subcostal derecha y Mc Burney). El diámetro mayor del anillo herniario en promedio fue 8,4  $\pm$  3,9 cm (rango 3-17) (Tabla 2).

La mediana de tiempo operatorio fue de 92 minutos (rango 45-300) y los días de hospitalización en promedio fueron 3,0  $\pm$  1,6 (rango 1-8). Una paciente se convirtió a cirugía abierta por tener muchas adherencias firmes de difícil disección por vía laparoscópica. En una paciente fue necesario realizar sutura laparoscópica de la pared vesical sin necesidad de convertir a cirugía abierta, luego de una sección parcial del plano seromuscular sin compromiso de la mucosa. Cabe mencionar que en la misma operación se realizó adicionalmente en dos pacientes una gastrectomía en manga y una colecistectomía, siendo todo el procedimiento por vía laparoscópica. En la Tabla 2 se observa las variables perioperatorias.

Existe seguimiento del 100% de los pacientes con un tiempo promedio de 14 meses (rango 4-36), durante el cual, dos pacientes presentaron complicaciones precoces menores: un paciente con seroma y un paciente con atelectasia pulmonar. Complicaciones tardías se

Tabla 2. Variables perioperatorias

Características	Promedio ± DS	% o rango
Tiempo operatorio (min)	114 ± 70	45 - 300
Estadía hospitalaria (días)	3,0 ± 1,6	1 - 8
Conversión	1	4,7%
Otras cirugías		
Gastrectomía en manga + colecistectomía	2	10%

presentaron en dos pacientes siendo éstas también menores. Estos pacientes cursaron con dolor prolongado de la zona operatoria durante 5 y 6 meses respectivamente, sin interferir en sus labores cotidianas y mejoraron con analgésicos orales. No hubo mortalidad en la serie y no se ha presentado recidiva de la hernia en ningún paciente durante el período de seguimiento (Tabla 3).

## Discusión

Esta serie corresponde a la primera experiencia en reparación de hernia incisional por vía laparoscópica en nuestra institución. Técnica que se ha realizado en el resto del mundo desde el año 1993<sup>11</sup>, y en nuestro país el año 2003 se publica una serie de tres pacientes operados por Rappoport y cols<sup>18</sup>. Sin embargo, no es una técnica que se haya masificado como otras de abordaje laparoscópico, probablemente por la no disponibilidad hasta ahora de prótesis adecuadas para uso intraabdominal. Existen en la literatura algunos estudios comparativos entre la técnica abierta y laparoscópica de hernioplastia incisional, con algunos puntos a favor de esta última por lo cual hemos iniciado nuestra experiencia<sup>13,18-24</sup>. Pierce et al<sup>13</sup>, el año 2007 realizó un metanálisis que incluyó a 5.340 pacientes, comparando la reparación laparoscópica y abierta de las hernias ventrales en donde encontró diferencias estadísticamente significativas en favor de la técnica laparoscópica, en cuanto a complicaciones totales (22,7% vs 41,7%), complicación de sitio operatorio (3,8% vs 16,8%), estadía hospitalaria (2,4 vs 4,3 días) y recurrencia de la hernia (4,3% vs 12,1%). Sin embargo, encontró una mayor incidencia de dolor prolongado en la zona operatoria con el abordaje laparoscópico que con el abierto (1,9% vs 0,9%). En nuestra serie se presentaron 2 pacientes con dolor prolongado, que si bien era de leve intensidad, fue necesario que

Tabla 3. Complicaciones operatorias y postoperatorias

	n	%
Complicaciones intraoperatorias	1	5
Complicaciones precoces	1	5
Seroma	1	5
Atelectasia		
Complicaciones tardías		
Dolor prolongado	2	10
Mortalidad	0	0
Recidiva	0	0

tomaran analgésicos durante 5 y 6 meses. Otro metanálisis de seguimiento a corto plazo, realizado por Goodney et al<sup>19</sup>, donde se analizaron 322 pacientes por abordaje laparoscópico y 390 pacientes por vía abierta, también concuerda con la menor estadía hospitalaria y menor tasa de complicaciones para la técnica laparoscópica, sin diferencias en el tiempo operatorio.

En nuestra experiencia, los pacientes tuvieron una estadía hospitalaria de 3 días, similar a lo descrito en otras series. Cuatro pacientes presentaron complicaciones, todas de grado menor (Grado I de la clasificación de Clavien) que requirieron observación o manejo conservador, una de éstas corresponde a una complicación en relación a la herida operatoria, un seroma que se puncionó en forma ambulatoria en 2 ocasiones y resolvió luego de dos meses de seguimiento. En relación a esto, es controversial el manejo del seroma de sitio operatorio, resolviendo la gran mayoría antes de 8 semanas sólo con compresión y observación, sin requerir punción ni drenaje<sup>20</sup>.

Las únicas complicaciones tardías que se desarrollaron son dos pacientes que cursaron con dolor prolongado de intensidad leve, que no interfirió con sus actividades habituales, pero sí requirieron de analgésicos durante 5 y 6 meses. La causa precisa del dolor prolongado luego de la reparación laparoscópica no está clara, algunos autores como Itani<sup>21</sup> y Beldi<sup>22</sup> han encontrado también dolor prolongado en sus series. Estos, al igual que Eriksen<sup>23</sup>, sugieren que el dolor puede deberse a la compresión nerviosa sensitiva de la pared abdominal por los puntos transfasciales o las grapas de fijación. Por ello, se ha planteado la utilización de anestesia local en los sitios de estos puntos y de inserción de los trocates en la cirugía<sup>24,25</sup> o llegar incluso al retiro de los puntos transfasciales como describe Beldi<sup>22</sup> para el tratamiento del dolor prolongado refractario a tratamiento médico.

La justificación de utilizar puntos transfasciales adicionalmente a las grapas de fijación, es contro-

versial y existen algunos autores como LeBlanc et al<sup>12,26</sup>, que postulan que el porcentaje de recurrencia sería menor que sólo con grapas, sin embargo, Carbajo et al<sup>27</sup> no utiliza puntos transfasciales, pero sí doble corona de grapas y su tasa de recidiva es de 4,4%, similar a lo publicado por LeBlanc<sup>26</sup>. Parece ser que uno de los puntos más importantes de la técnica quirúrgica para prevenir la recidiva de la hernia, es dejar la malla suficientemente traslapada del anillo herniario, al menos en 5 cm<sup>27</sup>.

Como alternativa a las grapas de titanio y a los puntos transfasciales, se ha estudiado otras formas de fijar la malla a la pared abdominal. Entre estos ha sido interesante el uso de adhesivos como Tissel® o Tisucol®, los que disminuyen la probabilidad de dolor postoperatorio prolongado y permiten una buena adherencia de la malla. Eriksen et al<sup>28</sup>, realizó un estudio en modelo animal porcino comparando el uso de adhesivos y grapas de titanio, sin encontrar diferencias en el grado de adhesión y fijación de la malla. Campanelli et al<sup>29</sup>, utilizó adhesivos en la reparación de Lichtenstein en hernia inguinal describiendo resultados alentadores en relación a disminución de dolor crónico y grado de disconfort inguinal. Es necesario realizar estudios prospectivos aleatorizados, con seguimiento a largo plazo comparando estas formas de fijación para determinar cuál es la mejor técnica para disminuir la tasa de recurrencia y el dolor postoperatorio.

Con respecto al material protésico a utilizar, en la actualidad existe una gran variedad de alternativas. Robinson et al<sup>30</sup>, realizó un análisis de la base de datos de fabricantes de mallas de la Food and Drug Administration (FDA) en relación a complicaciones asociadas a mallas protésicas utilizadas en reparación herniaria, en donde destaca que la mayor cantidad de infecciones y complicaciones intestinales se han presentado con la malla de PTFE seguido por la malla de polipropileno. Con la aparición de nuevas mallas compuestas, pareciera ser menor el riesgo de complicaciones en relación a la prótesis. Sin embargo, esto sólo ha sido demostrado en algunos estudios en animales, donde se ha observado peritonización más rápida de las mallas compuestas y con menor respuesta inflamatoria<sup>30-35</sup>. En nuestra experiencia, utilizando una malla compuesta (Proceed®), no hemos observado complicaciones en relación a ésta.

Una de las complicaciones más temidas en la reparación laparoscópica de la hernia incisional es la lesión intestinal inadvertida<sup>15,27,30</sup>, que se puede producir tanto al liberar las adherencias, como al fijar la malla. En nuestro trabajo no se produjo esta complicación, sin embargo, fue necesario reparar una apertura parcial de la vejiga con sutura absorbible. Es necesario recalcar que es fundamental realizar este procedimiento por cirujanos con experiencia

en laparoscopia avanzada y que la técnica tiene una curva de aprendizaje específica<sup>27</sup>.

Una ventaja muy importante del abordaje laparoscópico y que no aparece descrito en la literatura, es la posibilidad de realizar otros procedimientos por esta vía durante la misma intervención. Es así, como en esta serie en dos pacientes que tenían el diagnóstico de obesidad mórbida y coledocistitis, se les realizó conjuntamente gastrectomía subtotal en manga, colecistectomía y hernioplastia incisional laparoscópica sin inconvenientes y sin prolongar significativamente el tiempo operatorio.

En resumen, nos parece que la hernioplastia incisional laparoscópica es una técnica factible y accesible de realizar en nuestro medio, sin complicaciones mayores ni infección del sitio operatorio, otorga además todos los beneficios de la cirugía mínimamente invasiva y permite realizar otros procedimientos por el mismo abordaje en el mismo acto quirúrgico. Queda por evaluar a futuro con un número mayor de pacientes y seguimiento a largo plazo si la recidiva es menor que con la técnica abierta.

## Referencias

1. White TJ, Santos MC, Thompson JS. Factors affecting wound complications in repair of ventral hernias. *Am Surg* 1998; 64: 276-280.
2. Mudge M, Hughes LE. Incisional hernia: a 10 year prospective study of incidence and attitudes. *Br J Surg* 1985; 72: 70-71.
3. Sorensen LT, Hemmingsen UB, Kirkeby LT, Kallehave F, Jorgensen LN. Smoking is a risk factor for incisional hernia. *Arch Surg* 2005; 140: 119-123.
4. Israelsson LA, Jonsson T. Incisional hernia after midline laparotomy: a prospective study. *Eur J Surg* 1996; 162: 125-129.
5. Van der Linden FT, van Vroonhoven TJ. Long-term results after surgical correction of incisional hernia. *Neth J Surg* 1988; 40: 127-129.
6. Hesselink VJ, Luijendijk RW, De Wilt JH, Heide R, Jeekeel J. An evaluation of risk factors in incisional hernia recurrence. *Surg Gynecol Obstet* 1993; 176: 228-234.
7. Stoppa RE. The treatment of complicated groin and incisional hernias. *World J Surg* 1989; 13: 545-554.
8. Read RC, Yoder G. Recent trends in the management of incisional herniation. *Arch Surg* 1989; 124: 485-488.
9. Luijendijk RW, Hop WC, Van den Tol MP, De Lange DC, Braaksma MM, JN IJ, et al. A comparison of suture repair with mesh repair for incisional hernia. *N Engl J Med* 2000; 343: 392-398.
10. Leber GE, Garb JL, Alexander AI, Reed WP. Long-term complications associated with prosthetic repair of incisional hernias. *Arch Surg* 1998; 133: 378-382.
11. LeBlanc KA, Booth WV. Laparoscopic repair of incisional abdominal hernias using expanded polytetrafluoro-

- roethylene: preliminary findings. *Surg Laparosc Endosc* 1993; 3: 39-41.
12. LeBlanc KA. Incisional hernia repair: laparoscopic techniques. *World J Surg* 2005; 29: 1073-1079.
  13. Pierce RA, Spittler JA, Frisella MM, Matthews BD, Brunt LM. Pooled data analysis of laparoscopic vs. open ventral hernia repair: 14 years of patient data accrual. *Surg Endosc* 2007; 21: 378-386.
  14. Saber AA, Elgamal MH, Rao AJ, Itawi EA, Mancl TB. A simplified laparoscopic ventral hernia repair: the scroll technique. *Surg Endosc* 2008; 22: 2527-2531.
  15. Heniford BT, Park A, Ramshaw BJ, Voeller G. Laparoscopic repair of ventral hernias: nine years' experience with 850 consecutive hernias. *Ann Surg* 2003; 238: 391-399
  16. Rosen M, Brody F, Ponsky J, Walsh RM, Rosenblatt S, Duprier F, et al. Recurrence after laparoscopic ventral hernia repair. *Surg Endosc* 2003; 17: 123-128.
  17. Clavien PA, Sanabria JR, Strasberg SM. Proposed classification of complications of surgery with examples of utility in cholecystectomy. *Surgery* 1992; 111: 518-526.
  18. Rappoport J, Díaz H, Fernández M, Ospina C. Reparación Laparoscópica de hernias incisionales. *Revista Hospital Clínico Universidad de Chile* 2003; 14: 12-19.
  19. Goodney PP, Birkmeyer CM, Birkmeyer JD. Short-term outcomes of laparoscopic and open ventral hernia repair: a meta-analysis. *Arch Surg* 2002; 137: 1161-1165.
  20. Perrone JM, Soper NJ, Eagon JC, Klingensmith ME, Aft RL, Frisella MM, et al. Perioperative outcomes and complications of laparoscopic ventral hernia repair. *Surgery* 2005; 138: 708-715.
  21. Itani KM, Neumayer L, Reda D, Kim L, Anthony T. Repair of ventral incisional hernia: the design of a randomized trial to compare open and laparoscopic surgical techniques. *Am J Surg* 2004; 188: 22S-29S.
  22. Beldi G, Ipaktchi R, Wagner M, Gloor B, Candinas D. Laparoscopic ventral hernia repair is safe and cost effective. *Surg Endosc* 2006; 20: 92-95.
  23. Eriksen JR, Poornorozy P, Jorgensen LN, Jacobsen B, Friis-Andersen HU, Rosenberg J. Pain, quality of life and recovery after laparoscopic ventral hernia repair. *Hernia* 2008; 13: 13-21.
  24. Carbonell AM, Harold KL, Mahmutovic AJ, Hassan R, Matthews BD, Kercher KW, et al. Local injection for the treatment of suture site pain after laparoscopic ventral hernia repair. *Am Surg* 2003; 69: 688-691.
  25. Bellows CF, Berger DH. Infiltration of suture sites with local anesthesia for management of pain following laparoscopic ventral hernia repairs: a prospective randomized trial. *JLS* 2006; 10: 345-350.
  26. LeBlanc KA. Laparoscopic incisional hernia repair: are transfascial sutures necessary? A review of the literature. *Surg Endosc* 2007; 21: 508-513.
  27. Carbajo MA, Martp del Olmo JC, Blanco JI, Toledano M, de la Cuesta C, Ferreras C, et al. Laparoscopic approach to incisional hernia. *Surg Endosc* 2003; 17: 118-122.
  28. Eriksen JR, Bech JI, Linnemann D, Rosenberg J. Laparoscopic intraperitoneal mesh fixation with fibrin sealant (Tisseel) vs. titanium tacks: a randomised controlled experimental study in pigs. *Hernia* 2008; 12: 483-491.
  29. Campanelli G, Champault G, Pascual MH, Hoferlin A, Kingsnorth A, Rosenberg J, et al. Randomized, controlled, blinded trial of Tissucol/Tisseel for mesh fixation in patients undergoing Lichtenstein technique for primary inguinal hernia repair: rationale and study design of the TIMELI trial. *Hernia* 2008; 12: 159-165.
  30. Robinson TN, Clarke JH, Schoen J, Walsh MD. Major mesh-related complications following hernia repair: events reported to the Food and Drug Administration. *Surg Endosc* 2005; 19: 1556-1560.
  31. Burger JW, Halm JA, Wijsmuller AR, ten Raa S, Jeekel J. Evaluation of new prosthetic meshes for ventral hernia repair. *Surg Endosc* 2006; 20: 1320-1325.
  32. Eriksen JR, Gogenur I, Rosenberg J. Choice of mesh for laparoscopic ventral hernia repair. *Hernia* 2007; 11: 481-492.
  33. Jacob BP, Hogle NJ, Durak E, Kim T, Fowler DL. Tissue ingrowth and bowel adhesion formation in an animal comparative study: polypropylene versus Proceed versus Parietex Composite. *Surg Endosc* 2007; 21: 629-633.
  34. Chatzimavroudis G, Koutelidakis I, Papaziogas B, Tsaganos T, Koutoukas P, Giamarellos-Bourboulis E, et al. The effect of the type of intraperitoneally implanted prosthetic mesh on the systemic inflammatory response. *Hernia* 2008; 12: 277-283.
  35. Rosenberg J, Burcharth J. Feasibility and outcome after laparoscopic ventral hernia repair using Proceed mesh. *Hernia* 2008; 12: 453-456.