

## Carcinoma de células de Merkel en la región perianal. Reporte de un caso\*

Drs. GINO CASELLI M.<sup>1</sup>, MISAEL OCARES U.<sup>1</sup>, CLAUDIO BENAVIDES Y.<sup>1</sup>, CAROLINA DELGADO S.<sup>2</sup>,  
Int. BRUNO CASELLI M.<sup>3</sup>, Drs. CÉSAR GARCÍA S.<sup>4</sup>, MAX SCHORWER B.<sup>4</sup>

<sup>1</sup> Servicio de Cirugía, Hospital Clínico Regional de Concepción.

<sup>2</sup> Servicio de Anatomía Patológica, Hospital Clínico Regional de Concepción.

<sup>3</sup> Int. Medicina Facultad de Medicina de Universidad de Concepción.

<sup>4</sup> Servicio de Oncología, Hospital Clínico Regional de Concepción.  
Concepción, Chile.

### Abstract

---

#### Merkel cell carcinoma. Report of one case

Merkel cell carcinoma is a rare neuroendocrine tumor typically found on sun-exposed areas such as face and extremities. We report a 57 years old male presenting with a tumor in the left perianal region that prior to surgery was catalogued as a perianal teratoma. The pathological study informed a Merkel cell tumor. It was locally excised and a cutaneous flap was made. Two years after surgery, the patient had pulmonary metastases and chemotherapy was started. Due to lack of response, it was discontinued after four cycles.

**Key words:** Merkel cell tumor, local excision, pulmonary metastases.

### Resumen

---

Los tumores de células de Merkel, son raros tumores neuroendocrinos que típicamente son encontrados en zonas expuestas al sol como cara y extremidades. Describimos un caso de un paciente de 57 años de edad con una tumoración en la región perianal que inicialmente se catalogó como un teratoma, cuya histopatología informó un tumor de células de Merkel. Se maneja con resección local amplia y colgajo cutáneo. Después de 2 años de la cirugía, el paciente evolucionó con claros signos de enfermedad metastásica pulmonar y actualmente se encuentra en manejo paliativo con quimioterapia.

**Palabras clave:** Tumor de células de Merkel, resección local, enfermedad metastásica.

### Introducción

---

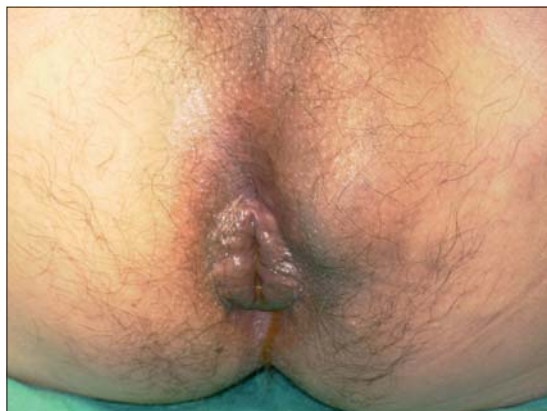El carcinoma de células de Merkel o carcinoma neuroendocrino cutáneo es un tumor poco frecuente y agresivo, asociado a una elevada tendencia a

invasión ganglionar, recurrencia y metástasis a distancia. La etiología de éste, así como en muchos de los tumores cutáneos descritos, es desconocida. La hipótesis más aceptada es aquella que describe el efecto oncogénico de las radiaciones solares aso-

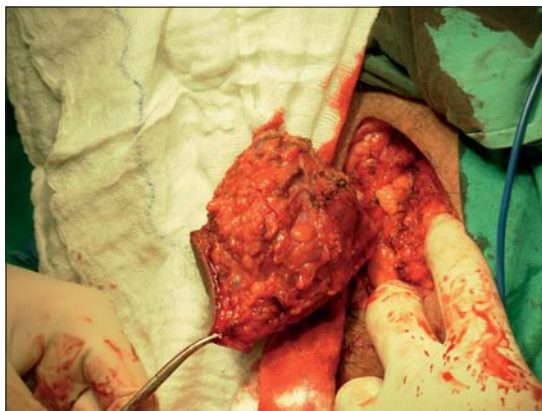---

\*Recibido el 21 de Octubre de 2008 y aceptado para publicación el 18 de Enero de 2009.

Correspondencia: Dr. Misael Ocares U.  
Chacabuco esq. Janequeo, 4to Piso, Concepción, Chile.  
E-mail: misaelocares@udec.cl



**Figura 1.** Aspecto preoperatorio.

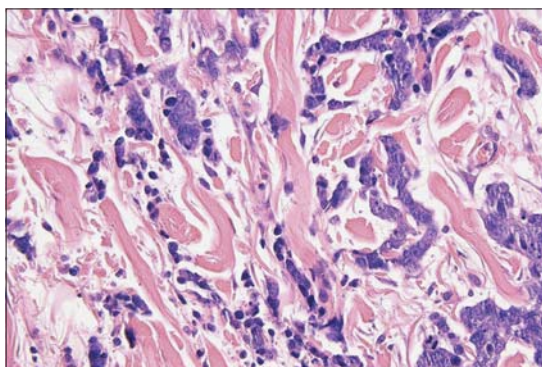


**Figura 2.** Extirpación.

ciado a una base genética predisponente. La ubicación perianal de este tipo de tumor es altamente infrecuente, motivo por el cual se decide describir y considerarlo como diagnóstico diferencial ante el hallazgo de tumores en esta región.

### Caso clínico

Paciente de sexo masculino de 60 años de edad, que consulta por aumento de volumen en región paraanal izquierda de 10 x 8 x 8 cm de diámetro (Figura 1). Durante el tacto rectal no se encuentran hallazgos específicos. Se le realiza endosonografía anorrectal que no evidencia compromiso esfinteriano. Presentado el caso al comité oncológico, se decide realizar resección quirúrgica con el diagnóstico presuntivo de teratoma perianal. Se realiza cirugía resectiva y colgajo cutáneo sin incidentes (Figura 2). El informe histopatológico con estudio a través de inmunohistoquímica indica que las células malignas eran positivas para CKAE1-3, CK20 y sinaptofisina (Figura 3). La HMB45, S100, cromogranina y citoqueratina de alto peso eran todas negativas. Había un borde quirúrgico que se encontraba comprometido. Estos hallazgos eran consistentes con un carcinoma neuroendocrino dérmico de células pequeñas o tumor de células de Merkel. Se decide realizar ampliación de resección. Posteriormente se inicia radioterapia externa en la región glútea. Al cumplir 12 meses de la resección, se le solicita un TAC de control el cual muestra múltiples nódulos mediastínicos y un nódulo pulmonar del lóbulo inferior derecho, sugerente de metástasis. Informe histopatológico de biopsia pulmonar bajo TAC es positiva para carcinoma indiferenciado. Se ingresó a protocolo de quimioterapia sistémica, pero posterior al cuarto ciclo se decide suspender por



**Figura 3.** Histopatología.

falta de respuesta clínica y deterioro de calidad de vida. Se ingresa a cuidados paliativos.

### Discusión

El carcinoma de Merkel (CCM) es un carcinoma neuroendocrino dérmico cuyo manejo óptimo y factores pronósticos están pobremente definidos. Su baja frecuencia ha contribuido a su escaso conocimiento y subtratamiento. A raíz de algunos reportes de casos clínicos ha quedado claro que el CCM es una lesión agresiva pero con potencial curable. De hecho, algunos autores apuntan a que su agresividad es similar a la del melanoma<sup>1</sup>. Este tipo de carcinoma se cree que crece a partir de las células de Merkel encontradas en la dermis, epidermis y folículos pilosos<sup>2,3</sup>. Su aparición es de preferencia en la piel expuesta de varones de edad avanzada. Sólo un 10% de los casos se origina en zonas de piel no expuestas, siendo estos casos oncológicamente más agresivos<sup>4,5</sup>. Clínicamente es indistingui-

ble de otros cánceres cutáneos, siendo la histopatología el único método de diagnóstico<sup>6</sup>. Este tumor es altamente propenso a desarrollar recurrencia local (20-75%), metástasis regionales nodales (31-80%) y metástasis a distancia (26-75%)<sup>7</sup>, por lo que se cree que los pacientes con alto riesgo serían mejor manejados con terapia multimodal<sup>8</sup>. Aún existen muchas preguntas que no tienen respuesta, como el qué determina el pronóstico en pacientes con CCM. Series señalan que el tamaño del tumor no tendría relación con la sobrevida global, ya que pacientes con tumores grandes (4-10 cm) no presentan peor sobrevida que pacientes con tumores más pequeños<sup>9</sup>. Factores que determinan pronóstico son la ubicación (peor pronóstico en el tronco) y la diseminación nodal, así como la diseminación secundaria; nuevamente se realiza la comparación con el melanoma, en el cual el compromiso linfodnodal es factor de mal pronóstico. Como todos los tumores de células de Merkel de zonas atípicas, la enfermedad metastásica se presenta usualmente al momento del diagnóstico<sup>10</sup> o poco después de éste, siendo de mal pronóstico. A raíz del significativo impacto en la sobrevida del compromiso ganglionar, se estima que el tratamiento óptimo de los pacientes de alto riesgo implica una excisión local amplia con un margen de al menos 2 cm libre de tumor<sup>2,11</sup>. Esto reduciría la incidencia de recurrencia local, pero no mejoraría la sobrevida. El CCM es un tumor quimiosensible, pero no quimiocurable en pacientes con enfermedad metastásica o localmente avanzados. Por cierto, existe una alta incidencia de efectos adversos de ésta reportados en la literatura<sup>12</sup>. Algunos análisis multivariados sugieren que la quimioterapia no tendría efecto en la sobrevida, siendo necesarios estudios randomizados con poblaciones de mayor número para lograr confirmar verdaderamente el rol de la quimioterapia en pacientes con CCM de alto riesgo<sup>13</sup>. Se estima que la cirugía más irradiación local adyuvante estaría asociada a niveles más bajos de recurrencia, tanto local como regional, en comparación con sólo cirugía para CCM, aunque lógicamente se necesita de investigaciones prospectivas para clarificar el beneficio de la terapia combinada<sup>14</sup>.

## Referencias

1. Shaw J, Rumball E. Merkel cell tumour: clinical behavior and treatment. *Br J Surg* 1991; 78: 138-142.
2. Toker C. Trabecular carcinoma of the skin. *Arch Dermatol* 1972; 105: 107-110.
3. Silva E, McKay B. Neuroendocrine (Merkel cell) carcinoma of the skin: an ultrastructural study of nine cases. *Ultrastruct Pathol* 1981; 2: 1-9.
4. Trada J, Toi Y, Yamada T. Giant neuroendocrine (Merkel cell) carcinoma of the skin. *J Am Acad Dermatol* 1991; 24: 827-831.
5. Micali G, Ferrau F, Innocenzi D. Primary Merkel cell tumor: a clinical analysis of eight cases. *Int J Dermatol* 1993; 32: 345-349.
6. Saclarides T, Szaluga D, Staren E. Neuroendocrine cancers of the colon and rectum: results of a ten-year experience. *Dis Colon Rectum* 1994; 37: 635-642.
7. Ott M, Tanabe K, Gadd M, Stark P, Smith B, Finkelstein D. Multimodal Management of Merkel cell Carcinoma. *Arch Surg* 1999; 134: 388-393.
8. Cotlar A, Gates J, Gibbs F. Merkel cell carcinoma: combined surgery and radiation therapy. *Am J Surg* 1986; 52: 159-164.
9. Víctor N, Morton B, Smith J. Merkel cell Cancer: is prophylactic lymph node dissection indicated? *Am Surg* 1996; 62: 879-882.
10. Paterson C, Musselman L, Chorneyko K, Reid S, Rawlison J. Merkel cell (Neuroendocrine) Carcinoma of the anal canal. Report of a case. *Dis Colon Rectum* 2003; 46: 676-678.
11. King MM, Osswald MB. Adjuvant chemotherapy for Merkel cell carcinoma. *Am J Clin Oncol* 2005; 28: 634.
12. Voog E, Biron P, Martin J, Blay J. Chemotherapy for patients with locally advanced or metastatic Merkel cell carcinoma. *Cancer* 1999; 85: 2589-2595.
13. Poulsen M, Rischin D, Porter I, Walpole E, Harvey J. Does chemotherapy improve survival in high-risk stage I and II Merkel cell carcinoma of the skin? *Int J Radiat Oncol Biol Phys* 2006; 64: 114-119 Epub 2005 Aug 25.
14. Lewis K, Weisntock M, Weaver A, Ottley C. Adjuvant local irradiation for Merkel Cell Carcinoma. *Arch Dermatol* 2006; 142: 693-700.