

CIRUGÍA AL DÍA

Actualización en el diagnóstico y tratamiento de la hidatidosis hepática*

Diagnosis and management of hepatic hydatid disease

Dr. PEDRO P. PINTO G.¹

¹Servicio de Cirugía Hospital Regional, Coyhaique, Chile.

INTRODUCCIÓN

La hidatidosis es una zoonosis parasitaria de alta endemicidad en algunos países de América del Sur, principalmente en Argentina, Chile, Uruguay y Brasil. A nivel nacional la incidencia en el año 2007 fue de 1,90 x 100.000 habitantes (315 casos) presentándose en todas las regiones del país y la mortalidad el año 2004 alcanzó a 0,17 x 100.000 habitantes (27 casos). Es por ello que nadie que trabaje en los sistemas públicos de salud está exento en algún momento de tratar alguno de estos pacientes¹.

El único estudio nacional multicéntrico fue publicado en 1991² en el que se revelan cifras alarmantes de morbimortalidad, de 57,1 y 4,5% respectivamente; es por ello que tomando en cuenta la experiencia acumulada tras 28 años de manejo de esta patología es que nos atrevemos a sugerir pautas de diagnóstico y tratamiento.

Tradicionalmente, la hidatidosis se ha considerado un estado patológico de resolución esencialmente quirúrgica. Sin embargo, en los últimos años, los avances en el campo de la epidemiología han aportado información adicional sobre la historia natural de la enfermedad, lo que se ha traducido

en importantes cambios en el tratamiento³.

Es fundamental recalcar la importancia de la terapia individual para cada paciente y para cada quiste en particular. Para alcanzar este objetivo, en primer lugar tenemos que identificar cada quiste, poniendo énfasis en su morfología, ubicación y tamaño, para que, a continuación se utilice una clasificación común, basada en los hallazgos ultrasonográficos que nos permita unificar el diagnóstico y el tratamiento.

CLASIFICACIÓN ECOTOMOGRÁFICA QUISTE HIDATÍDICO HEPÁTICO

Tradicionalmente la ultrasonografía ha sido incorporada como la herramienta diagnóstica de primera línea en la hidatidosis hepática, debido a su accesibilidad, bajo costo, no invasividad y alta especificidad (90%). Varios investigadores han propuesto clasificaciones ultrasonográficas de esta enfermedad, siendo la de Gharbi la más utilizada⁴ (Tabla 1); sin embargo, recientemente la OMS y su grupo de trabajo sobre equinococcosis han propuesto una clasificación de carácter evolutivo de gran importancia terapéutica⁵ (Tabla 2).

* Recibido el 6 de Junio de 2008 y aceptado para publicación el 6 de Agosto de 2008.

Tratamiento quirúrgico de la hidatidosis hepática

Actualmente hay tres opciones disponibles:

1. Procedimientos clásicos abiertos.
2. Procedimientos laparoscópicos.
3. Procedimientos mínimamente invasivos.

Tratamiento quirúrgico clásico

Indicaciones⁶

1. Remoción de quistes multivesiculares mayores de 5 cm.
2. Quistes infectados.

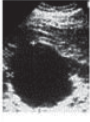
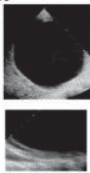
Image	Imaging features and remarks
	<ul style="list-style-type: none"> • Status: IFCE: active. • Unilocular, cystic lesion (s) (CL) with uniform anechoic content, not clearly delimited by an hyperechoic rim (= cyst wall not visible). • Normally round but may be oval. • Size variable: often small: CLs (< 5.0 cm), but may be medium sized : CLm (5-10 cm), or large : CLI (> 10cm) <p>Remarks: Normally these are non-parasitic cystic lesions, but in the suspicion of CE these cysts are usually at an early stage of development and are not fertile. US does not detect any pathognomonic signs. Differential diagnosis of these cystic lesions requires the application of additional diagnostic techniques.</p>
	<ul style="list-style-type: none"> • Status: active • Unilocular, simple cyst with uniform anechoic content. Cyst may exhibit fine Echoes due to shifting of brood capsules which is often called hydatid sand ("snow flake sign"). • Cyst wall is visible. • Normally round or oval. • Size variable: CE1s (< 5.0 cm), CE1m (5 - 10 cm), CE1l (> 10cm) <p>Remarks: Usually fertile. Pathognomonic signs include visible cyst wall and snow flake sign.</p>

Figura 1.

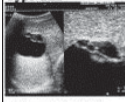
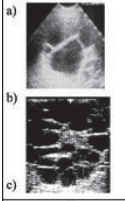


Image	Imaging features and remarks
	<ul style="list-style-type: none"> • Status: active <p>Multivesicular, multiseptated cysts in which the daughter cysts may partly (plate 2a) or completely fill the unilocular mother cyst. Cyst septations may produce "wheel-like" structures (plate 2b), or the contained daughter cysts may produce a "rosette-like" or "honeycomb-like" structure (plate 2c).</p> <ul style="list-style-type: none"> • Cyst wall normally visible. • Normally round or oval. • Size variable: CE2s (< 5.0 cm), CE2m (5 - 10 cm), CE2l (> 10cm) <p>Remarks: Usually fertile. US features are pathognomonic.</p>
	
	<ul style="list-style-type: none"> • Status: transitional <p>Anechoic content with detachment of laminated membrane from the cyst wall visible as floating membrane or as "water-lily sign" which is indicative of wavy membranes floating on top of remaining cyst fluid (plate 3a).</p> <ul style="list-style-type: none"> • Unilocular cyst which may contain daughter cysts (anechoic appearance) and echic areas (disrupted membranes/degenerating daughter cysts). These cysts appear at US as a "complex mass" (plate 3b) • Cyst form may be less rounded due to decrease of intra-cystic fluid pressure. • Size variable: CE3s (< 5.0 cm), CE3m (5 - 10 cm), CE3l (> 10cm) <p>Remarks: Transitional stage. Cyst is most usually starting to degenerate. Degenerative signs on US examination are "detachment and rupture of membranes". Occasionally may be followed by daughter cyst production. US features are pathognomonic.</p>
	

Figura 2.

Tabla 1
CLASIFICACIÓN DE GHARBI DE QUISTE HIDATÍDICO

Tipo	Características al ultrasonido
I	Colección líquida pura
II	Colección líquida con membranas separadas de la pared
III	Colección líquida con múltiples septos y vesículas hijas
IV	Contenido quístico hiperecoico heterogéneo
V	Quiste con pared densa, más o menos calcificada

Adaptado de Gharbi HA, Hassine W, Brauner MW, et al: Radiology 1981; 139: 459.

Tabla 2
CLASIFICACIÓN WHO/IWG (2003)

CL	Lesión quística unilocular sin pared visible
CE1	Lesión unilocular con pared quística visible, arenilla hidatídica y signo de copo de nieve (Figura 1)
CE2	Lesión multivesicular, multiseptada, signo del panal de abejas y vesículas hijas visibles
CE3	Lesión unilocular, desprendimiento de la membrana laminar dentro del quiste, signo del camalote (Figura 2)
CE4	Lesión heterogénea hipo o hiperecogénica, sin vesículas hijas, con contenido degenerativo
CE5	Calcificación de la pared quística, total o parcial (Figura 3)

Adaptada de WHO Informal Working Group: Acta Tropica 2003; 85: 253.


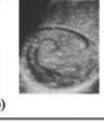

Image	Imaging features and remarks
	<ul style="list-style-type: none"> • Status: inactive • Heterogenous hypoechoic or dyshomogeneous degenerative contents. No daughter cysts (plate 4a). • May show a "ball of wool" sign which is indicative of degenerating membranes (plate 4b). • Size variable: CE4s (< 5.0 cm), CE4m (5 - 10 cm), CE4l (> 10cm) <p>Remarks: Most cysts of this type are not fertile. US features are usually not pathognomonic and further diagnostic tests are required to confirm a diagnosis. Differential diagnosis may be possible if the presence of a cystic wall, lateral cone shadow, little calcifications, or if an echic and anechoic spiral ("ball of wool" image)(plate 4b) is clearly seen within a focal hepatic lesion.</p>
	
	<ul style="list-style-type: none"> • Status: inactive • Cysts characterised by thick calcified wall which is arch shaped, producing a cone shaped shadow. Degree of calcification varies from partial to complete. • Size variable: CE5s (< 5.0 cm), CE5m (5 - 10 cm), CE5l (> 10cm) <p>Remarks: Cyst not fertile in the majority of cases. Diagnosis is uncertain. Features are not pathognomonic but highly suggestive for <i>E. granulosus</i>.</p>

Figura 3.

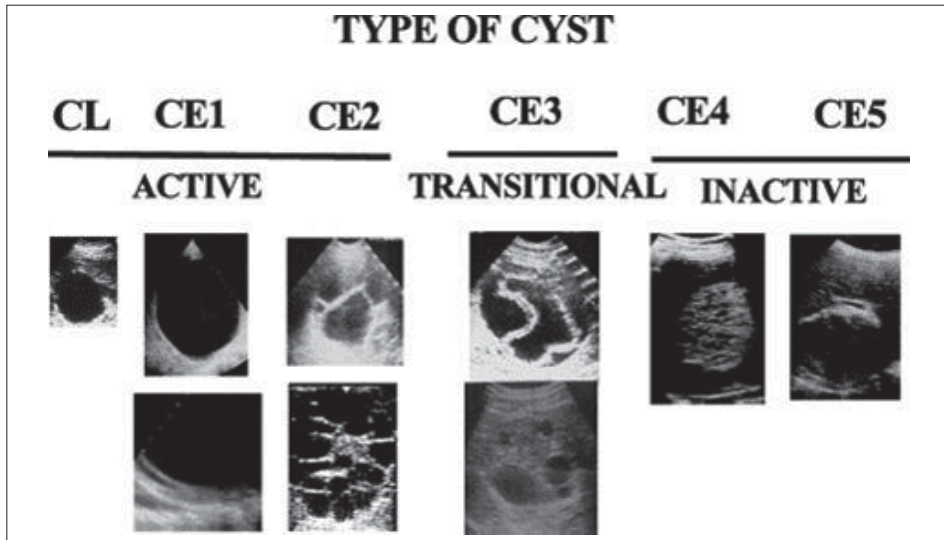


Figura 4. Resumen de la clasificación OMS/IWG. Los quistes tipo CL, CE1 y CE2 son fértiles y por lo tanto activos, el CE3 está en vías de degeneración y los CE4 y CE5 están inactivos.

3. Quistes comunicados al árbol biliar.
4. Quistes que ejercen presión en órganos adyacentes vitales.

Contraindicaciones⁶

1. Quistes múltiples.
2. Quistes muertos.
3. Quistes parcial o totalmente calcificados.
4. Quistes múltiples muy pequeños (< 3-4 cm).

Pasos esenciales en el tratamiento quirúrgico abierto del quiste hidatídico hepático

a. Inactivación de los escolices y prevención de la filtración del contenido quístico.

Antes de introducir el escolicida, el contenido quístico debe ser completamente aspirado para evitar la dilución del mismo. Luego basta introducir cloruro de sodio al 30% y dejarlo tres minutos⁷.

Para prevenir la filtración accidental del contenido quístico al realizar la punción, se colocan gasas o compresas empapadas en agua oxigenada alrededor del quiste o bien se puede realizar quimioprofilaxis con Albendazol (10 mg/kg/día) un mes antes de la intervención⁹.

b. Manejo de la cavidad residual

Después de la evacuación del contenido quístico, la cavidad debe ser explorada cuidadosamente para visualizar alguna comunicación con el árbol biliar o la presencia de vesiculación exógena en el espesor de la periquística, cuya frecuencia varía entre el 6-30% y se presenta en los quistes multivesiculares⁹.

c. Clasificación de la técnica de acuerdo al manejo de la cavidad residual

Conservadores: Se extirpa solamente la membrana parasitaria.

Radicales: Se extirpa la membrana parasitaria y la periquística. Las ventajas de este procedimiento son:

- Reduce la fístula biliar post operatoria, pues permite visualizar y ligar en tejido sano los conductos biliares que se comunican con el quiste.
- Disminuye el índice de recidivas, pues permite detectar la presencia de vesiculación exógena.
- No deja cavidad residual.

d. Recomendación en el uso de determinadas técnicas

- **Marsupialización:** Este procedimiento es el ideal para quistes infectados, pero la convalecencia es larga por sus múltiples complicaciones.
- **Periquistectomía parcial:** Es aquella en que se deja pequeñas áreas de periquística habitualmente cercanos a vasos sanguíneos y conductos biliares. Se utiliza en quistes univesiculares tipo I y III.
- **Resección total periquística:** Se utiliza en los quistes multivesiculares tipo II.
- **Resecciones hepáticas:** Son muy infrecuentes y se utiliza cuando el quiste ha destruido completamente un lóbulo o un segmento he-

pático o bien cuando múltiples quistes lo comprometen.

e. Importancia de las rupturas intrabiliares del quiste hidatídico hepático

La identificación en el preoperatorio de tales rupturas es de suma importancia pues ellas están asociadas a una alta morbimortalidad. Hay dos tipos de ruptura intrabiliar:

- **Ruptura oculta**, que es la más frecuente y que está asociada a:
 1. Elevación bilirrubina total.
 2. Elevación fosfatasas alcalinas.
 3. Quiste hidatídico mayor de 14 cm.
- **Ruptura franca**, en que solución de continuidad es mayor de 5 mm y se asocia a:
 1. Historia de ictericia.
 2. Ictericia clínica.
 3. Quiste de diámetro mayor de 10 cm.
 4. Quiste tipo IV (multivesicular)
 5. Quiste ubicado cerca del hilio hepático.

Sugerencias finales en el tratamiento quirúrgico del quiste hidatídico hepático

A. Debe realizarse siempre una ecotomografía abdominal pues nos permite conocer ubicación, relación con estructuras vasculares y biliares, estado evolutivo y plan terapéutico.

B. Los quistes asintomáticos tipo IV y V no deben operarse, pero sí deben controlarse anualmente. El seguimiento de pacientes portadores de estos quistes por un lapso de a lo menos de 60 meses y hasta 17 años, reveló que el 95% de ellos continuaban asintomáticos y que en el 93% no se había producido variación en la imagen ecotomográfica; es por ello que a esta conducta terapéutica se le denomina "wait and see"¹⁰.

C. Los escolicidas deben ser usados únicamente en quistes tipo I y tipo III (univesiculares). El contenido del quiste se debe aspirar completamente y luego inyectar el escolicida a la cavidad (cloruro de sodio al 30%) y mantenerlo durante tres minutos⁷.

D. En caso de existir alteración de las pruebas hepáticas o el antecedente de ictericia, se debe sospechar una comunicación biliar del quiste y debería solicitarse una ERCP.

E. Siempre es importante ver las características del líquido aspirado, pues si está teñido de bilis significa comunicación con el árbol biliar y no sería conveniente el uso de escolicidas por el riesgo de colangitis esclerosante.

F. En los quistes univesiculares (quistes jóvenes presentes especialmente en niños) no es necesario realizar la extirpación total de la periquística.

G. En los quistes multivesiculares es ideal la extirpación de la periquística puesto que nos evita la presencia de vesiculación exógena, fístulas biliares y la dificultad del colapso de la cavidad residual.

Para finalizar y tomando como referencia un artículo reciente de El Malki¹¹, hay casos que deberían ser tratados por cirujanos experimentados en operaciones hepatobiliares, pues de esta manera se disminuye significativamente la morbimortalidad operatoria. Ello es aconsejable cuando dos o más de los siguientes factores están presentes:

- a) Presencia de complicaciones preoperatorias del quiste (infección, ruptura, etc).
- b) Tres o más quistes.
- c) Fístula biliar.
- d) Periquística gruesa.

Procedimiento laparoscópico

No hay lugar a duda acerca de las ventajas comparativas de la cirugía laparoscópica frente a la cirugía tradicional en una serie de patologías, por lo tanto, la hidatidosis hepática parece ser un terreno fértil para valorar las virtudes de un abordaje mínimamente invasivo.

Beneficios

- Disminución de los días de estada.
- Prevención de la infección de la herida operatoria.
- Mejor examen de la cavidad quística post evacuación.
- Acortamiento del íleo operatorio.

Desventajas

- Área quirúrgica limitada.
- Dificultad para controlar la filtración durante la punción.
- Dificultad para aspirar contenidos espesos y degenerados (tipo III y IV).
- Ubicación quística poco accesible (quistes ubicados a más de un cm de la superficie hepática o quistes en segmentos posteriores).

Criterios de inclusión

- Quistes tipo I, tipo II (menores de 5 cm) y tipo III.
- Localización accesible.

Criterios de exclusión

- Múltiples cirugías previas en hemiabdomen superior.
- Sospecha de comunicación con la vía biliar a través de exámenes de laboratorio, hallazgos radiológicos (dilatación de la vía biliar), pre-

sencia de ictericia o colangitis en la historia clínica.

- Quistes tipo II mayores a 5 cm, tipo IV y V.
- Localización posterior cerca de la vena cava.
- Quistes intraparenquimatosos que no alcanzan la superficie hepática y que por lo tanto, son difíciles de localizar, y por ende de tratar laparoscópicamente.

Aspectos técnicos relevantes

1. **Punción e inyección del escolicida**

- Se debe aspirar completamente el contenido y luego introducir el escolicida (NaCl al 30% y dejarlo durante 3 minutos).
- Utilizar otro aspirador mientras se punciona y aspira el contenido del quiste.
- Previo a la aspiración del líquido se debe colocar una gasa larga impregnada con el escolicida alrededor del sitio de punción.
- Debe tenerse presente que a pesar de lo anterior siempre existe el riesgo de diseminación y es por tal motivo perentorio el uso de quimioterapia profiláctica durante 15 días en el preoperatorio y dos meses en el postoperatorio (albendazol 10 mg/kg/día)¹².

2. **Extracción de la membrana parasitaria y visualización de la cavidad quística**

- Se han desarrollado una variedad de aspiradores que según sus autores permiten la succión no sólo del líquido hidatídico sino también de la membrana parasitaria¹³⁻¹⁵.
- Nosotros recomendamos aspirar el contenido y extraer la membrana en una bolsa por el trocar de 10 mm.
- Una vez extraída la membrana procedemos a revisar cuidadosamente la cavidad residual, con una óptica de 30°, para encontrar y tratar eventuales comunicaciones biliares. De encontrarlas se procede a colocar puntos con Vicryl 000.

3. **Tratamiento de la cavidad residual**

Como se trata de quistes Tipo I, III y II de hasta 5 cm, no es necesario realizar extirpación de la periquística y por ende se realiza solamente evacuación de la membrana parasitaria y resección parcial de la periquística prominente.

4. **Uso del drenaje**

Es recomendable dejar drenaje en la zona del quiste tratado, pues habitualmente no es posible prever la existencia o no de comunicaciones biliares ocultas. Las distintas series dan cifras cercanas al 12% de fístulas biliares postoperatorias¹⁵.

CONCLUSIONES

- Las diferentes publicaciones dan un porcentaje de éxito que varía del 77-100%, morbilidad del 0-17% y recurrencia del 0-9%¹⁶.
- Esta cirugía debe restringirse a cirujanos con experiencia en cirugía hidatídica y hepatobiliar abierta y que además tengan expedición en técnicas de cirugía laparoscópica avanzada.
- Aún no existe experiencia suficiente para afirmar que la cirugía laparoscópica sea mejor que la cirugía tradicional.
- Debe realizarse en casos seleccionados.

PAIR

Es una alternativa aceptable en la cirugía del quiste hidatídico especialmente en la localización hepática. Podría ser el tratamiento de elección en los países subdesarrollados donde esta enfermedad es hiper endémica, debido a su baja utilización de recursos¹⁷.

Esta técnica fue introducida en 1985 por Mueller en USA¹⁸ y Gargouri en 1990 lo bautiza con las siglas de PAIR¹⁹:

- P** Punción del quiste bajo visión ultrasónica.
- A** Aspiración del líquido hidatídico.
- I** Inyección del agente escolicida.
- R** Reaspiración de la solución sin aspiración de la membrana parasitaria.

Técnica

PAIR:

- Se utiliza en quistes menores de 6 cm.
- Anestesia local.
- Punción del quiste transcostal.
- Aspiración de la mitad del contenido quístico, al cual se le realiza examen bioquímico, bilirrubinemia y viabilidad del parásito.
- Inyección del parasitida, aproximadamente 1/3 del volumen quístico.
- Reaspiración del contenido quístico después de veinte minutos.

EVACUACIÓN PERCUTÁNEA CONTENIDO QUÍSTICO (PEVAC)²⁰

- Se utiliza para quistes mayores de 6 cm.
- Después de la inyección del parasitida se introduce un catéter a la cavidad quística y se deja a caída libre por 24 hr.
- Se realiza una cistografía a través del catéter para visualizar eventual comunicación biliar.
- Si no hay comunicación se inyecta alcohol

- absoluto y se mantiene por 20 minutos.
- Se aspira el volumen introducido.

Criterios de inclusión (Pair-Pevac): Los quistes tipo I y III; los quistes tipo II sólo si las vesículas ocupan una pequeña porción del quiste.

Criterios de exclusión (Pair-Pevac): Quistes tipo II con múltiples vesículas, los quistes tipo IV y V, quistes con sospecha de comunicación biliar y finalmente quistes con sospecha de estar infectados.

COMPLICACIONES

- Menores:** hipotensión, fiebre y urticaria, las cuales se presentan en el 16,4%.
- Mayores:** hemorragia, anafilaxia, infección y fístula biliar se presenta en el 7,1%.

Estadía hospitalaria

En quistes no complicados alcanza a un día y en los complicados hasta 17 días.

SEGUIMIENTO

Se evalúa desde el punto de vista ecotomográfico tomando en cuenta los siguientes aspectos:

- Transformación del contenido quístico a sólido, lo que en el PAIR acontece alrededor de los 19 meses y en el PEVAC a los 26 meses
- Reducción del tamaño del quiste después del procedimiento. En el PAIR se reduce la cavidad en alrededor de un 73,5% y en el PEVAC al 87%.

Recurrencia oscila entre el 0-13,5%.

RESULTADOS

Se han realizado más de 2.500 procedimientos en varios países y por diferentes médicos, reportándose una morbilidad de 4,1% y mortalidad de 0,08%¹⁷.

REFERENCIAS

- DEIS, Minsal 2008.
- Pinto P. Hidatidosis Hepática. Estudio de una serie de 534 casos. Rev Chil Cir 1991; 43: 184-187.
- Larrieu E, Frider B, del Carpio M, Salvitti J, Mercapide C, Pereyra R, y col. Portadores asintomáticos de hidatidosis: epidemiología, diagnóstico y tratamiento. Pan Am J Public Health 2000; 8: 250-256.
- Gharbi HA, Hassine W, Braumer MW. Ultrasound examination of the hydatid liver. Radiology 1981; 139: 459-463.

- WHO Informal Working Group. International classification of ultrasound images in cystic echinococcosis for application in clinical and field epidemiological settings. Acta Tropica 2003; 85: 253-261.
- Dervenis C, Delis S, Avgerinos C, Madariaga J, Milicevic M. Changing concepts in the management of liver hydatid disease. J Gastrointest Surg 2005; 9: 869-877.
- Kayaalp C, Balkan M, Aydin C, Ozgurtas T, Tanyuksel M, Kirimbioglu V, et al. Hypertonic saline in hydatid disease. World J Surg 2001; 25: 975-979.
- Working Group on Echinococcosis. Guidelines for treatment of cystic and alveolar echinococcosis in human. Bull WHO 1996; 74: 231-242.
- Kalovidouris A, Voros D, Gouliamos A, Vlachos L, Danias N, Papadimitriou J. Extracapsular (satellite) hydatid cysts. Gastrointest Radiol 1992; 17: 353-356.
- Teggi A. An up-to-date on clinical management of human cystic echinococcosis. Parasitología 2004; 46: 405-407.
- El Malki HO, El Mejdoubi Y, Souadka A, Mohsine R, Ifrine L, Abouqal R, et al. Predictive factor of deep abdominal complications after operation for hydatid cyst of the liver. J Am Coll Surg 2008; 206: 629-637.
- Baskaran V, Patnaik PK. Feasibility and safety of laparoscopic management of hydatid disease of the liver. JSLS 2004; 8: 359-363.
- Bickel A, Eitan A. The use of a large, transparent cannula, with beveled tip, for safe laparoscopic management of hydatid cyst of liver. Surg Endosc 1995; 9: 1304-1305.
- Palanivelu C, Jani K, Malladi V, Senthilkumar R, Rajan PS, Sendhilkumar K, et al. Laparoscopic management of hepatic hydatid disease. JSLS 2006; 10: 56-52.
- Acarli K. Controversies in the laparoscopic treatment of hepatic disease. HPB 2004; 6: 213-221.
- Schipper HG, Kager PA. Diagnosis and treatment of hepatic echinococcosis: An Overview. Scand J Gastroenterol 2004; 241: 50-55.
- Menezes da Silva A. Hydatid cyst of the liver – criteria for the selection of appropriate treatment. Acta Tropica 2003; 85: 237-242.
- Mueller PR, Dawson SL, Ferruci JT, Nardi GL. Hepatic echinococcal cyst: successful percutaneous drainage. Radiology 1985; 155: 627-628.
- Gargouri M, Ben Amor N, Ben Chehida F, Hammou A, Gharbi HA, Cheika B, et al. Percutaneous treatment of hydatid cysts. Cardiovasc Intervent Radiol 1990; 13: 169-173.
- Schipper HG, Lameris JS, van Delden OM, Rauws EA, Kager PA. Percutaneous evacuation (PEVAC) of multivesicular echinococcal cysts with or without cystobiliary fistulas which contain non-drainable material: first results of a modified PAIR method. Gut 2002; 50: 718-723.