

CASOS CLÍNICOS

Cistectomía total laparoscópica y neovejiga sigmoídea (Mainz Pouch II) totalmente intracorpóreo. Caso Clínico* Laparoscopic cystectomy and rectosigmoid pouch creation. Report of one case

Drs. OCTAVIO CASTILLO C.^{1,2}, RAFAEL SÁNCHEZ-SALAS¹, IVAR VIDAL M.¹,
ALEJANDRO FONERÓN V.¹, MANUEL DÍAZ C.¹, GONZALO VITAGLIANO¹

¹Unidad de Urología, Clínica Indisa,

²Departamento de Urología, Facultad de Medicina, Universidad de Chile.

RESUMEN

Se presenta el caso de una paciente joven con cuadro de cistitis intersticial condicionante de dolor pélvico crónico sin respuesta al tratamiento médico, que requirió de cistectomía total laparoscópica transperitoneal, así como la creación intracorpórea de una derivación urinaria rectosigmoidea (Mainz Pouch II). Con una evolución sin complicaciones, en el seguimiento tardío se reporta continencia total, mejoría de su calidad de vida y ausencia de infecciones urinarias o alteraciones metabólicas. La derivación de Mainz II es una opción viable en pacientes seleccionados para la reconstrucción de la vía urinaria luego de cistectomía, siendo su realización factible por vía laparoscópica. El control postoperatorio estricto es de vital importancia.

PALABRAS CLAVE: *Laparoscopia, cistectomía, derivación urinaria rectosigmoidea.*

ABSTRACT

We report a 31 years old female with a previous history of chronic pelvic pain and interstitial cystitis. After years of lack of response to medical treatment, a simple total cystectomy and neobladder were proposed as therapeutic option. The patient accepted the procedure and a laparoscopic simple cystectomy with creation of a rectosigmoid pouch (Mainz II) was performed. The patient had an uneventful evolution. During long-term follow-up a total control of continence was achieved, improvement in quality of life verified, and no metabolic disorders or upper urinary tract infections were observed. Mainz II pouch is a viable option in selected patients as a urinary derivative procedure. Mainz II pouch creation can be done laparoscopically and a close follow-up is mandatory.

KEY WORDS: *Laparoscopy, cystectomy, rectosigmoid pouch.*

* Recibido el 4 de Marzo de 2008 y aceptado para publicación el 26 de Junio de 2008.

No existe ningún interés financiero o comercial en este manuscrito.

Correspondencia: Dr. Octavio Castillo C.
Av. Apoquindo 3990, Of. 809. Santiago, Chile
Fax: (56-2) 228 25 24
E-mail: octaviocastillo@vtr.net

INTRODUCCIÓN

La ureterosigmoidostomía fue realizada por primera vez en el año 1852 como procedimiento derivativo de la vía urinaria; sin embargo, no fue utilizada de una manera consistente hasta la descripción de la destubulización sigmoidea con reconfiguración esférica que mejoró la tasa de continencia¹. Este procedimiento, es conocido como Mainz II, y fue creado por Fisch et al². El reservorio de Mainz II se caracteriza por sus bajas presiones, lo que tiene como objetivo proteger la función del tracto urinario superior y mantener la continencia. Esta forma de derivación está indicada en casos de resección vesical por patología oncológica, extrofias vesicales, traumatismo y seno urogenital^{3,4}. Uno de los problemas que presenta el procedimiento es la tendencia a la estenosis de la anastomosis ureterosigmoidea. De la misma forma, se deben realizar estudios de seguimiento en estos pacientes que permitan evaluar el tracto urinario superior y prevenir la acidosis metabólica⁴. Otro aspecto a considerar es la posibilidad de malignidad en el sitio de creación de la anastomosis ureteral, por lo que se ha considerado útil la realización de endoscopias⁵. La tasa de complicaciones tempranas es del 14%, e incluye íleo, pielonefritis e ureterohidronefrosis⁶, sin embargo el reservorio muestra ser seguro en el tiempo y su uso se ha difundido de forma importante⁷⁻¹⁰.

El desarrollo de la cirugía laparoscópica ha permitido la aplicación de dicha técnica para el tratamiento del cáncer de vejiga invasivo. La resección vesical laparoscópica ha sido demostrada por diversos autores. La creación de derivaciones urinarias por vía intraperitoneal laparoscópica se mantiene como un objetivo técnicamente exigente, reservado a centros con amplia experiencia laparoscópica^{8,9}.

El presente reporte muestra nuestra experiencia en un caso de cistectomía total realizada en una joven paciente con un cuadro de cistitis intersticial condicionante de dolor pelviano crónico, en la cual se planteó la derivación de Mainz II como una derivación urinaria que ofrece un calidad de vida adecuada con adecuados resultados funcionales, y el cual creemos constituye la primera comunicación de una cistectomía y derivación urinarias realizadas totalmente intracorpóreas en nuestro país.

CASO CLÍNICO

Paciente de 31 años, nulípara con antecedentes previos de dolor pélvico crónico desde el año 2001. A los 26 años se presentó con episodios de

dolor pélvico que en inicio fueron interpretados como de origen ginecológico, siendo sometida a laparoscopias exploradoras sin llegar a establecerse un diagnóstico definitivo. En el 2003 fue evaluada por urología por un cuadro clínico de disuria y polaquiuria de larga evolución, asociadas al dolor pélvico. Los exámenes de orina y de imágenes eran normales. Una cistoscopia bajo anestesia evidenció glomerulaciones y la presencia de lesiones con aspecto de úlceras de Hunner, todos hallazgos compatibles con el diagnóstico de cistitis intersticial.

El tratamiento farmacológico inicial con analgésicos orales no logró mejorar los síntomas, como tampoco el uso de antidepresivos tricíclicos. Se realizó en 2 oportunidades ciclos de instilaciones intravesicales con dimetilsulfóxido (DMSO), con remisión parcial y temporal de los síntomas. En 2 ocasiones una cistomanometría mostró una vejiga de gran capacidad, buena "compliance" y detrusor hipoactivo. En el último año la paciente debió ser admitida en repetidas ocasiones para manejo del dolor, lo que sólo se lograba en forma incompleta con opiáceos o anestesia peridural. Luego de 6 años de tratamiento no efectivo y de presentar síntomas invalidantes, se decide ofrecer a la paciente la opción quirúrgica de cistectomía total y derivación urinaria tipo Mainz II. Los posibles riesgos y beneficios de la intervención quirúrgica fueron explicados en forma detallada a la paciente, quien aprueba la realización de procedimiento.

Se realizó cistectomía total simple laparoscópica por vía transperitoneal laparoscópica.

TÉCNICA QUIRÚRGICA

El procedimiento se efectúa con anestesia general. Se utiliza de rutina sonda nasogástrica y compresión neumática intermitente de extremidades inferiores. La paciente es colocada en posición de litotomía modificada, con la torre de laparoscopia entre las piernas, y se induce un neumoperitoneo cerrado con aguja de Veress por punción supraumbilical, a 15 mm Hg. Se coloca un primer trócar de 12 mm a 2 traveses de dedo por encima de la cicatriz umbilical para la óptica de 30° (Endoview Olympus). Luego, bajo visión laparoscópica se colocan 4 trocares de trabajo, 2 trocares de 5 mm para rectales, a mitad de camino entre el ombligo y el pubis, 1 trócar de 5 mm paraumbilical derecho y 1 trócar de 12 mm paraumbilical izquierdo (Figura 1).

Se posiciona la mesa en Trendelenburg de 30° y se inicia la cirugía identificando, clipando y seccionando los uréteres bajo la bifurcación ilíaca, próximos a la vejiga. El clipaje ureteral permite

evitar que el campo quirúrgico se inunde de orina, y por otra parte la hidrodistensión facilitará luego la anastomosis a la neovejiga intestinal.

Por vía vaginal se coloca un movilizador de útero (Figura 2) y se procede a la cistectomía con preservación uterina, controlando los pedículos superior y medio con clips de Hem-o-lok y coagulación bipolar (Gyrus), disecando el plano posterior que separa la vejiga del útero. Luego, se libera completamente la vejiga por su cara anterior y se controla el complejo venoso dorsal con un punto intracorpóreo en 8 de Vycril 0. Por vía vaginal se disecciona completamente la uretra en forma circunferencial, y se completa la cistectomía laparoscópica seccionando la fascia endopélvica a ambos lados y controlando con coagulación bipolar el pedículo inferior.

La neovejiga se construye con el colon sigmoideo para lo cual se hace una incisión longitudinal de 20 cm sobre la tenia anterior, desde la unión recto-sigmoidea hacia cefálico. Hecha la incisión, se introduce por el recto un Endocatch II (Tyco), se abre dentro de la cavidad y se introduce la vejiga, retirando la pieza por el recto.

Se sutura el plano posterior del sigmoideo abierto con Monocryl 2-0 continuo, para conformar un reservorio en V (Figura 3). Con una pinza Maryland se perfora la pared sigmoidea posterior y se toma el ureter, el cual se espátula y se fija a la mucosa con puntos separados de Vycril 4-0, realizando un túnel submucoso para evitar el reflujo de orina (Figura 4).

Ambos uréteres son tutorizados con una sonda de alimentación 8 Fr, la cual se extrae por el

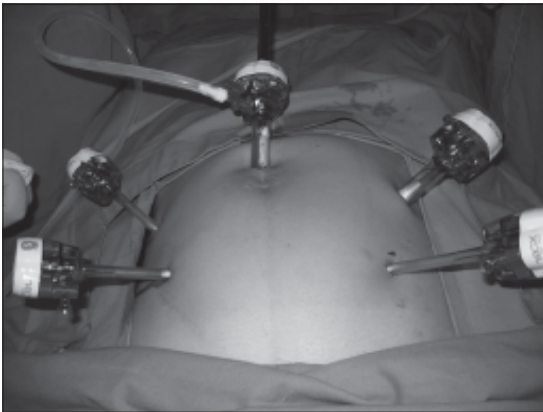


Figura 1. Posición de los trocares.

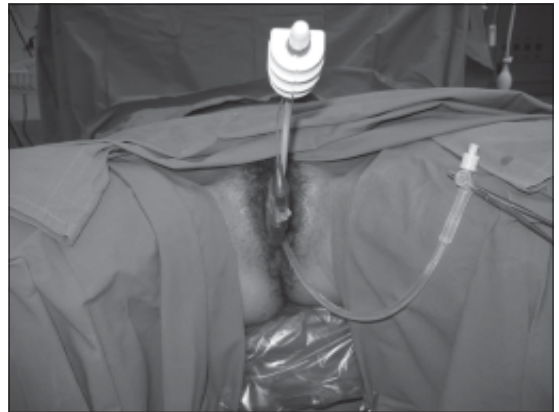

Figura 2. Se aprecia movilizador uterino *in situ*.

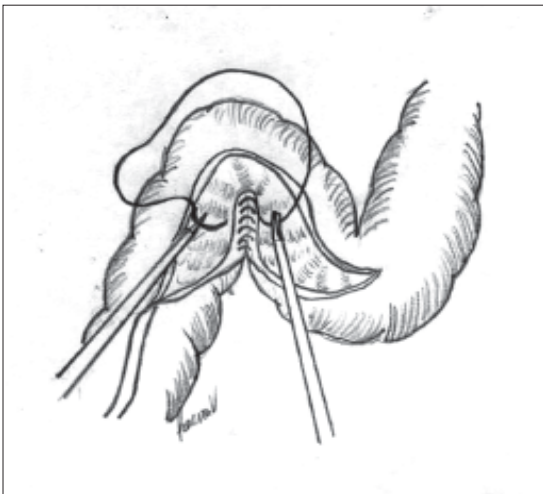


Figura 3. Figura que muestra la configuración de la neovejiga sigmoidea y la sutura de la cara posterior.

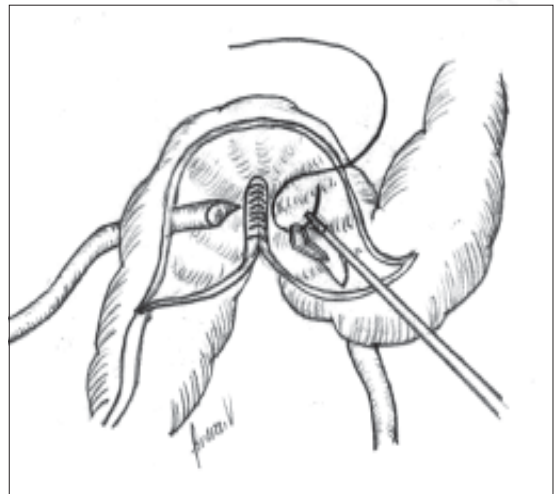


Figura 4. Figura que ilustra el neoinplante ureteral.

ano, y se coloca una sonda rectal 24 Fr como drenaje del reservorio. Finalmente se sutura la cara anterior de la neovejiga sigmoidea con una sutura continua de Monocryl 2-0 (Figura 5). Se comprueba la hermeticidad de la sutura llenando el reservorio por la sonda rectal con 200 ml de solución fisiológica.

Se coloca un drenaje espirativo a la pelvis por contrabertura y se retiran los trocares (Figura 6). Los tutores y la sonda rectal se fijan a la piel perianal con puntos de seda.

RESULTADOS

El tiempo quirúrgico total fue de 5 horas (300 minutos). El sangrado intraoperatorio fue inferior a 100 ml. No hubo complicaciones intra ni postoperatorias. Los tutores ureterales fueron retirados al 7° día, y la sonda rectal al 8°. La paciente fue dada de alta al 9° día.

En el control alejado, a 8 meses de la cirugía, la paciente no ha tenido episodios de acidosis metabólica ni infección urinaria sintomática. La paciente reporta continencia total tanto diurna como nocturna, con diferenciación en la evacuación de orina y heces. No reporta escape involuntario. El estudio radiológico muestra una vía urinaria alta preservada y un adecuado reservorio sigmoideo (Figuras 7 y 8).

El dolor pelviano crónico desapareció por completo. El resultado final de la anatomía patológica reportó cistitis y uretritis intersticial.

DISCUSIÓN

Varios autores han demostrado previamente la factibilidad de la realización de la cistectomía laparoscópica. Las posibles opciones de derivación urinaria han sido igualmente realizadas previamente por vía laparoscópica⁹⁻¹⁰. Con relación a la bolsa rectosigmoidea de Mainz II, Turk et al⁹, han reportado la primera serie de 5 pacientes que fueron tratados por cistectomía radical laparoscopia, indicada por carcinoma vesical infiltrante en todos los casos, en la cual se aplicó este tipo de derivación, realizándose por vía laparoscópica total con una técnica de 6 trocares. Esta serie reporta un tiempo quirúrgico promedio de 7,4 horas y una pérdida sanguínea media de 245 cc. Con una estadía hospitalaria de 10 días para todos los casos, no se observaron complicaciones intraoperatorias o postoperatorias. El tiempo quirúrgico en nuestro caso fue de 5 horas, con un sangrado intraoperatorio inferior a 100 ml. No se presentaron complicaciones perioperatorias. Los tutores ureterales fueron retirados al 7° día y la sonda rectal al 8°. La paciente fue dada de alta al 9° día.

Se decidió ofrecer a la paciente el reservorio de Mainz II en el caso del presente reporte, en base a las ventajas que ofrece dicha derivación como son: el hecho de mantener intacta la pared abdominal y la preservación de la imagen corporal dada por la ausencia de estoma. Consideramos que, en el marco de una mujer joven, evitar estomas cutáneos o derivaciones no continentes eran aspectos dignos de importancia.

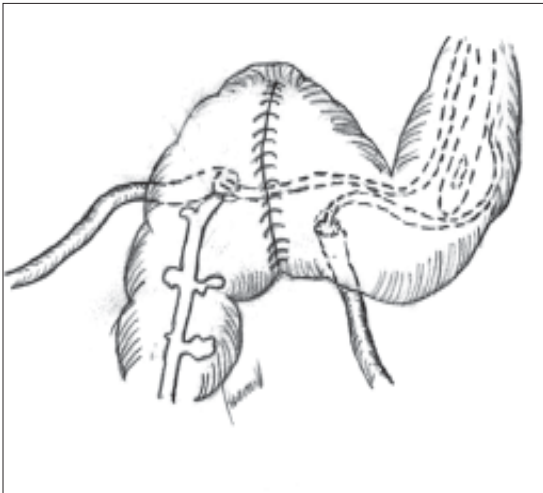


Figura 5. Neovejiga terminada con los tutores ureterales y sonda rectal *in situ*.

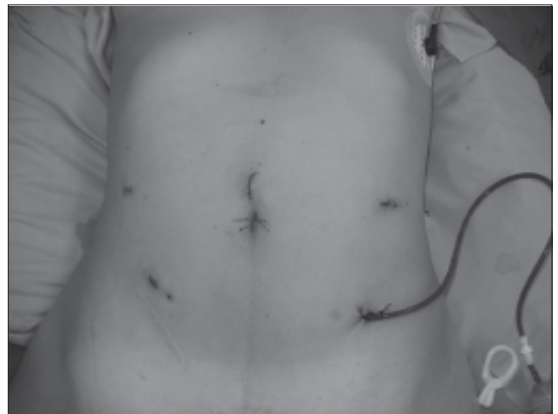

Figura 6. Postoperatorio inmediato.

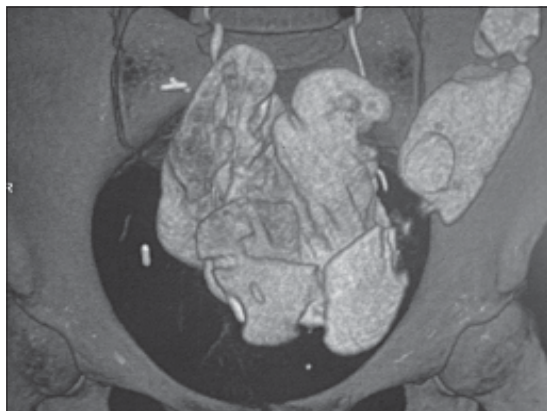


Figura 7. Estudio radiológico que muestra la neovejiga sigmoídea con su reconfiguración.

En el seguimiento tardío, nuestra paciente presenta una frecuencia de defecación/micción controlada por la paciente, tanto en el período diurno como nocturno, lo cual podríamos asociar a la presencia de un esfínter anal competente en un paciente joven. Algunos autores mencionan este aspecto como relevante en la toma de decisión para este tipo de derivación⁹.

El hecho de la remisión del dolor, así como la temprana adaptación a la derivación urinaria mantienen a esta joven paciente con un excelente estado psicológico. Es probable que pase tiempo antes de presentar series de Mainz II laparoscópico con la casuística que se reporta en las series abiertas a nivel mundial; sin embargo, consideramos que la suma de los beneficios probados de la derivación de Mainz II y las bondades de la cirugía laparoscópica podrán ofrecer resultados beneficiosos en pacientes seleccionados. El estricto control postoperatorio y de seguimiento en estas series es mandatorio para el éxito de futuros reportes.

REFERENCIAS

1. Bastian P, Albers P, Haferkamp A, Schumacher S. Modified ureterosigmoidostomy (Mainz Pouch II) in different age groups and with different techniques of ureteric implantation. *BJU International* 2004; 94: 345-349.
2. Fisch M, Wammack R, Muller S, Hohenfellner R. The Mainz Pouch II (sigma rectum pouch). *J Urol* 1993; 149: 258-263.

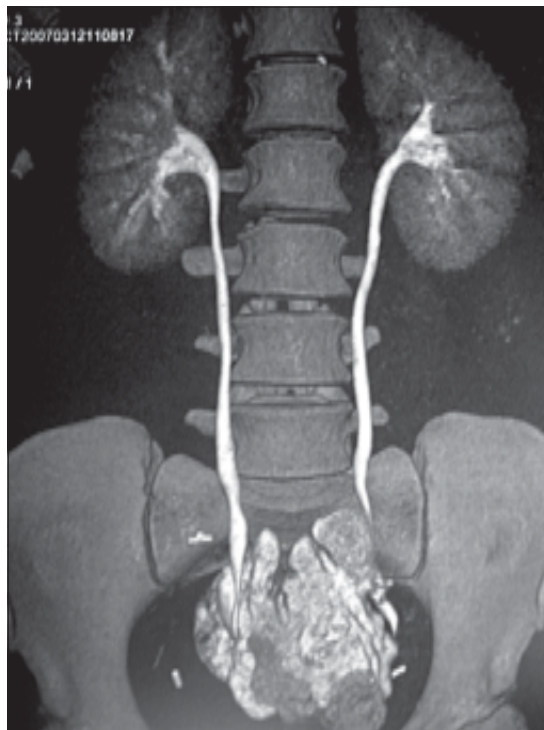


Figura 8. Estudio radiológico con indemnidad de la vía urinaria superior.

3. Fisch M, Wammack R, Hohenfellner R. The sigma rectum pouch (Mainz Pouch II). *World J Urol* 1996; 14: 68-72.
4. Pahernik S, Beetz R, Schede J, Stein R, Thüroff JW. Rectosigmoid Pouch (Mainz Pouch II) in children. *J Urol* 2006; 175: 284-287.
5. Filmer B, Spencer JR. Malignancies in bladder augmentations and intestinal conduits. *J Urol* 1990; 143: 671- 678.
6. Hadzi-Djokic J, Basic D. A modified sigma-rectum pouch (Mainz Pouch II) technique: analysis of outcomes and complications on 220 patients. *BJU International* 2006; 97: 587-591.
7. D'Elia G, Pahernik S, Fisch M. Mainz Pouch II technique: 10 years' experience. *BJU International* 2004; 93: 1037-1042.
8. Turk I, Deber S, Winkelmann B, Schönberger B, Loening SA. Laparoscopic radical cystectomy with continent urinary diversion (rectal sigmoid pouch) performed completely intracorporeally: the initial 5 cases. *J Urol* 2001; 165: 1863-1866.
9. Wammack R, Fisch M, Muller S. The rectodynamic evaluation. Assessment of anal continence in urology. *Scan J Urol Nephrol* 1992; Suppl: 142 -158.