

## CASOS CLÍNICOS

# Angioedema cervical\*

## Cervical angioedema. Report of one case

Drs. CATALINA VALENZUELA V.<sup>1</sup>, PATRICIO GAC E.<sup>1</sup>, PATRICIO CABANÉ T.<sup>1</sup>

<sup>1</sup>Departamento de Cirugía, Hospital Clínico Universidad de Chile, Santiago, Chile.

### RESUMEN

Se presenta el caso de una mujer en la edad media de la vida, hipertensa en tratamiento, con el antecedente de cirugía bariátrica, que desarrolla cuadro de masa cervical asintomática en la que, luego de descartar otras patologías por imágenes y evolución, se diagnosticó Angioedema cervical, el que tuvo regresión total, prácticamente espontánea, en los días siguientes.

PALABRAS CLAVE: **Angioedema, tumores, cuello.**

### ABSTRACT

We report a 45 years old women with a history of high blood pressure and bariatric surgery that consulted for a painless swelling of the cervical region and upper chest. A CAT scan informed an extensive edema involving the lower neck and the superior anterior mediastinum and lytic lesions in the cervical spine. An angioedema was diagnosed, and edema disappeared in five days. After one month of follow up, the patient is in good conditions.

KEY WORDS: **Mediastinum, angioedema, edema.**

### INTRODUCCIÓN

El Angioedema es una inflamación dérmica, subcutánea o submucosa, indolora, a veces oligosintomática, aguda y autolimitada, de cualquier parte del cuerpo. Tiene múltiples etiologías, y en algunas localizaciones puede ser potencialmente mortal.

### CASO CLÍNICO

Mujer de 45 años, con antecedentes de hipertensión en tratamiento con Enalapril y antecedentes de cirugía bariátrica. En Noviembre del 2007 notó aumento de volumen cervicotorácico superior izquierdo de rápida instalación, blando, indoloro, sin fiebre, limitación funcional, disnea ni disfagia.

\* Recibido el 25 de Febrero de 2008 y aceptado para publicación el 4 de Abril del 2008.

Correspondencia: Dra. Catalina Valenzuela V.  
Santos Dumont 999, Santiago, Chile  
E-mail: cataasecas@gmail.com

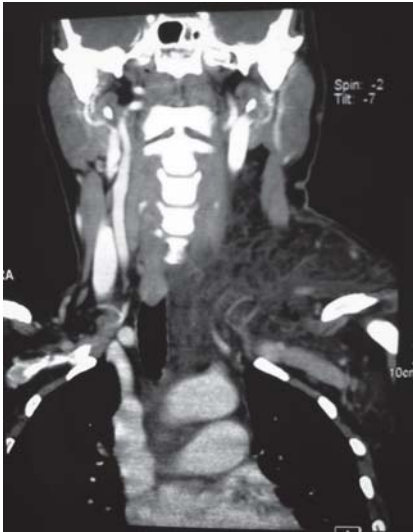

Figura 1. TC cervical, corte coronal: edema cervical extenso que se extiende hacia el mediastino.

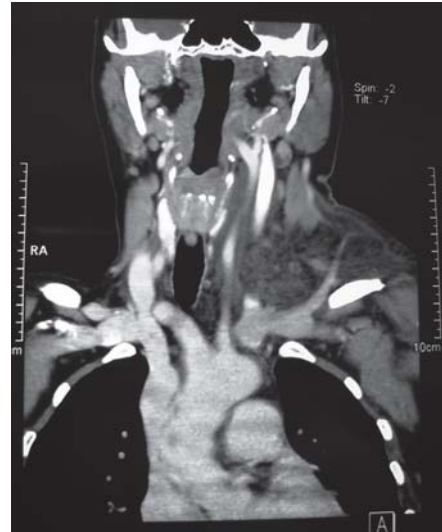


Figura 2. TC cervical, Corte coronal: Edema desplaza paquete vasculonervioso cervical y vía aérea.

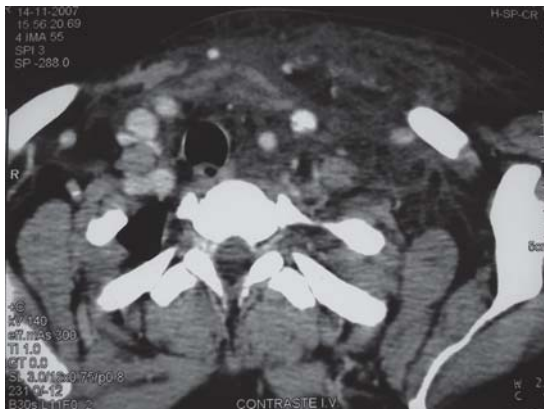


Figura 3. TC cervical, corte transversal: Edema compromete todo el mediastino anterosuperior.

Al examen, aumento de volumen subcutáneo mal delimitado, sin eritema, calor local ni enfisema subcutáneo.

Ausencia de posibles factores desencadenantes o antecedentes familiares.

Exámenes de laboratorio, radiografías y esófagograma normales.

TC informó edema cervical extenso infrahioideo y en mediastino anterosuperior (Figuras 1, 2 y 3), sugerente de linfangioma o quiste branquial complicado. Lesiones líticas vertebrales, sugerentes de Mieloma.

Se descartó mieloma y Trombosis Venosa Profunda (TVP) de extremidades superiores.

Presentó regresión parcial precoz del cuadro, se diagnosticó Angioedema y se manejó conservadoramente. Regresión total del cuadro al alta (5º día), corroborado en el primer control mensual.

## DISCUSIÓN

El Angioedema es una inflamación dérmica, subcutánea o submucosa, indolora, aguda y autolimitada, de cualquier parte del cuerpo. Se puede asociar a urticaria, anafilaxia y broncoespasmo. Cuando afecta lengua o laringe, puede ser letal<sup>1,2</sup>. Puede ser hereditario o, más frecuentemente, adquirido.

En el **Angioedema Hereditario (AEH)** (1 de 50.000 habitantes), está alterado el cromosoma 11, causando disminución (tipo I) o disfunción (tipo II) del Inhibidor de C1 (C1INH), con una activación excesiva de C1 ante diversos estímulos liberando bradicinina<sup>3</sup>, que provoca el edema<sup>4</sup>. Es el déficit más frecuente de los Factores del Complemento. Herencia Autónoma Dominante en 90% y en 10% corresponde a mutación "de novo".

El **Angioedema Adquirido (AEA)** tiene etiología diversa: Alérgica, Pseudoalérgica (independiente de IgE<sup>4</sup>, estímulos físicos, Inhibidores de la enzima convertidora de angiotensina (IECA), déficit adquirido de C1INH (procesos linfoproliferativos, etc) o idiopático.

El AEA por **IECA** (1 de 1.000 pacientes/año), debido a aumento local de la bradicinina normalmente hidrolizada por la ECA, ocurre independientemente de la dosis y tiempo transcurrido.

El tratamiento agudo incluye asegurar la vía aérea y concentrados de C1INH<sup>5</sup> o plasma fresco congelado. El tratamiento crónico puede requerir andrógenos (para aumentar el C1INH).

En este caso, el Angioedema fue probablemente secundario a Enalapril, remitiendo al suspender éste. Al ser su primer episodio, de intensidad leve y evolución favorable, no requiere más estudio ni tratamiento crónico.

## REFERENCIAS

1. Kaplan AP. Angioedema. *J Am Acad Dermatol* 2005; 53: 373-388.
2. Habif TP. *Clinical Dermatology* 4th ed. St. Louis, Mo: Mosby; 2004: 129.
3. Jean L. Bolognia, Joseph L. Jorizzo. *Dermatología*, Volumen uno. España. Elsevier España S.A. 2004.
4. Fitzpatrick. *Dermatología en Medicina General*. Quinta Edición. Tomo II. R. Argentina. Editorial Médica Panamericana 2001.
5. Bork K, Barnstedt SE. Treatment of 193 episodes of laryngeal edema with C1 inhibitor concentrate in patients with hereditary angioedema. *Arch Intern Med* 2001; 161: 714-718.