

CASOS CLÍNICOS

Quiste de retención prostático: una causa rara de retención aguda de orina*

Prostatic cyst causing urinary obstruction. Report of one case

Drs. PABLO PRIEGO J.¹, ALFONSO SANJUANBENITO D.¹, VICENTE MORALES C.¹, GLORIA RODRÍGUEZ V.¹, MARÍA BARRERO L.², IGNACIO GALLEGO S.², EDUARDO LOBO M.¹, ENRIQUE MARTÍNEZ M.¹, DAVID GARCÍA T.¹, VIRGLIO FRESNEDA M.¹

¹Departamento de Cirugía General, ²Departamento de Radiología, Hospital Ramón y Cajal. Madrid, España.

RESUMEN

Las lesiones quísticas localizadas en la línea media de la glándula prostática presentan una incidencia difícil de estimar, debido a que la mayoría son asintomáticas y suelen ser un hallazgo casual durante el estudio de otra patología urológica¹. Presentamos el caso de un varón de 85 años que en el transcurso de un episodio de retención aguda de orina es diagnosticado de un quiste de retención prostático, y realizamos una revisión de la literatura.

PALABRAS CLAVE: *Quiste prostático, quiste de vesículas seminales, quiste del conducto mülleriano, divertículo del conducto eyaculatorio.*

ABSTRACT

The incidence of medial prostatic cysts is unknown, since most of them are asymptomatic, and usually appear as an incidental finding during the study of other urological disease. We report an 85 years old man with a urinary obstruction. Rectal palpation disclosed a mass that was adjacent to the prostate. Magnetic resonance showed a cystic lesion of the right seminal vesicle. The cyst was drained, obtaining 250 ml of fluid and urinary obstruction subsided. After three months of follow up, the patient remains asymptomatic

KEY WORDS: *Prostatic cyst, seminal vesicle cyst, müllerian duct cyst, diverticulum of the ejaculatory duct.*

CASO CLÍNICO

Varón de 85 años que acude a urgencias por incapacidad para orinar junto con dolor hipogástrico

de unas horas de evolución. En el tacto rectal se palpa una masa extramucosa, redondeada, de consistencia dura y no dolorosa adyacente a la próstata. La analítica de sangre, antígeno carci-

*Recibido el 15 de Septiembre del 2007 y aceptado para publicación el 30 de Octubre del 2007

Correspondencia a: Dr. Pablo Priego J.

c/ Fermín Caballero 26 1º A .16004. Cuenca. 667858557.

Madrid, España

e-mail papriego@hotmail.com

noembrionario (CEA), antígeno prostático específico (PSA) y orina son normales. En la sigmoidoscopia se observa una gran masa que comprime extrínsecamente el recto con mucosa normal.

La ecografía endorrectal muestra una lesión quística extrarrectal de pared fina sin afectación prostática ni de vesículas seminales.

En la resonancia magnética (RMN) visualizamos una glándula prostática aumentada de tamaño, heterogénea, en probable relación con hiperplasia adenomatosa, y las vesículas seminales aumentadas de tamaño. En íntima relación con vesícula seminal derecha se identifica una estructura quística de 8,5 x 5,5 cm de diámetro, de pared fina y regular que comprime el recto sin signos de infiltración de estructuras adyacentes. No se observan nódulos linfáticos de tamaño significativo (Figuras 1 a 4).

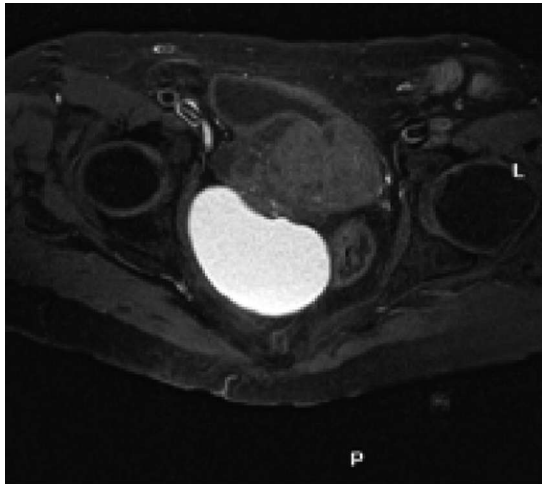


Figura 1. T1 axial RMN.

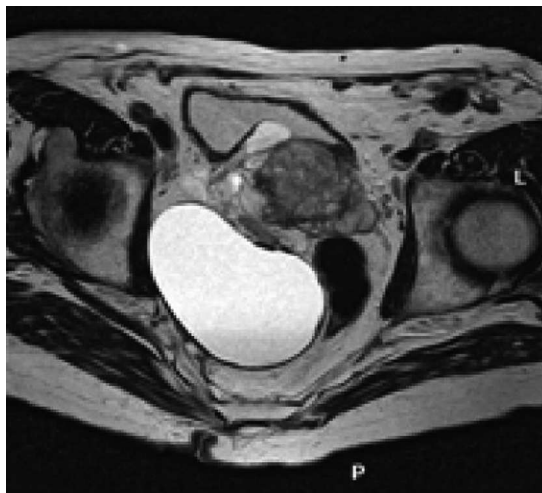

Figura 2. T2 axial RMN.

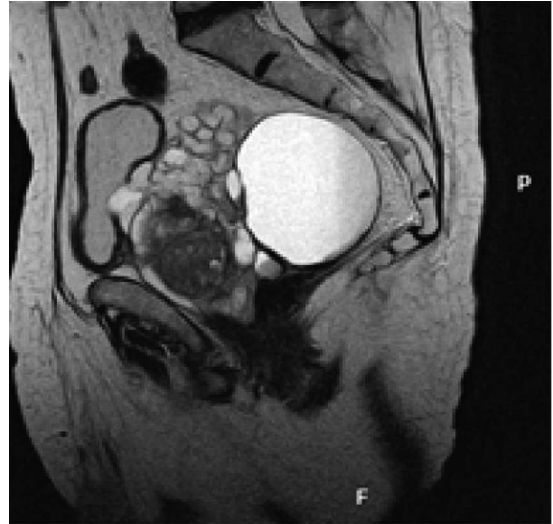


Figura 3. T2 sagital RMN.

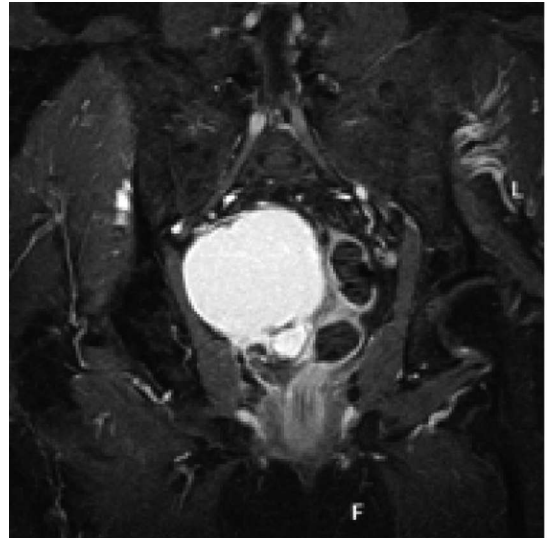


Figura 4. T1 coronal RMN.

Con el diagnóstico de sospecha de quiste de vesícula seminal, se decide realizar una punción-evacuación, obteniéndose 250 cc de material seroso turbio. Simultáneamente se realiza una ecografía intraoperatoria que muestra el colapso casi total del quiste.

El estudio microscópico muestra un sedimento constituido casi exclusivamente por siderófagos y ocasionales leucocitos polimorfonucleares y ausencia de espermatozoides y células malignas. La determinación del PSA en el líquido es de 534,78 ng/ml (normal cuando es inferior a 4 ng/ml).

La existencia de un quiste localizado lateralmente en la línea media de la glándula prostática, junto con vesículas normales, PSA elevado y ausencia de espermatozoides en líquido, nos hacen pensar que se trate de un quiste de retención prostático.

Tras un período de seguimiento de 3 meses, el paciente se encuentra asintomático y en la ecografía endorrectal se observa una pequeña lesión quística remanente.

DISCUSIÓN

La proximidad de la próstata, los vasos deferentes, las vesículas seminales y los conductos eyaculatorios, hacen que el diagnóstico de los tumores quísticos en esta área sea difícil de realizar².

Los síntomas son en general inespecíficos: síndrome miccional, retención aguda de orina, infecciones urinarias de repetición, hematuria, prostatitis, hematospermia, infertilidad, aneyaculación^{1,3}.

Los quistes prostáticos son generalmente pequeños, se localizan lateralmente y no contienen espermatozoides. Los quistes de las vesículas seminales se localizan lateralmente, se diagnostican normalmente en la 2^a-4^a década de la vida, en casi un 60 % de los casos se asocian a agenesia renal ipsilateral y no contienen espermatozoides^{2,3,5}.

Tanto los quistes de los conductos müllerianos y el divertículo del conducto eyaculatorio se localizan la línea media prostática, sin embargo, mientras que en el quiste del conducto mülleriano no hay espermatozoides, su presencia es diagnóstica de quiste del conducto eyaculatorio¹⁻⁶.

En nuestro caso, la localización anatómica del quiste (lateral), con vesículas seminales normales como demuestra la RMN y la ecografía endorrectal, y los altos niveles de PSA y la ausencia de esperma en el fluido del quiste establecieron el diagnóstico de quiste de retención prostático.

La ecografía endorrectal, la tomografía

computerizada y la imagen de resonancia magnética junto con la aspiración del quiste pueden realizar el diagnóstico^{1-3,5,7}.

En general se acepta que el tratamiento sólo se debería instaurar en pacientes sintomáticos (aspiración, resección transuretral, cirugía), aceptando la observación y el seguimiento en los casos asintomáticos^{1,3,7}.

REFERENCIAS

1. Tornero J, Ponce de León J, Pieras E, Gausa L, Salvador J, Rodríguez JV. Quistes prostáticos de la línea media: manejo y seguimiento. Arch Esp Urol 2001; 54: 205-209.
2. Kirkali Z, Yigitbasi O, Diren B, Hekimoglu B, Ersoy H. Cysts of the prostate, seminal vesicles and diverticulum of the ejaculatory ducts. Eur Urol 1991; 20: 77-80.
3. Van den Ouden D, Blom JH, Bangmc C, de Spiegeleer AH. Diagnosis and management of seminal vesicle cysts associated with ipsilateral renal agenesis: a pooled análisis of 52 cases. Eur Urol 1998; 33: 433-440.
4. Yasumoto R, Kawano M, Tsujino T, Shindow K, Nishisaka N, Kishimoto. Is a cystic lesion located at the midline of the prostate a müllerian duct cyst? Eur Urol 1997; 31: 187-189.
5. Shabsigh R, Lerner S, Fishman IJ, Kadmon D. The role of transrectal ultrasonography in the diagnosis and management of prostatic and seminal vesicle cysts. J Urology 1989; 141: 1206-1209.
6. Moukaddam HA, Haddad MC, El-Sayyed K, Wazzan W. Diagnosis and treatment of midline prostatic cysts. Clinical Imaging 2003; 27: 44-46.
7. Gonzales O, Soto J, Romero M, Fariñas JM, López J, Flores J. Quiste prostático de línea media en paciente trasplantado renal. Actas Urol Esp 2004; 28: 452-454.