

## IMÁGENES Y CIRUGÍA

# Aneurisma de la arteria esplénica\*

## Splenic artery aneurysm

Drs. JUAN STAMBUK M.<sup>1</sup>, JAIME ZAMARIN M.<sup>1</sup>, WLADIMIR ROSALES J<sup>1</sup>.

<sup>1</sup>Hospital Clínico Fuerza Aérea de Chile, Santiago, Chile

Paciente mujer de 48 años, sin antecedentes mórbidos que consulta por sensación pulsátil en el flanco izquierdo. Al examen físico: abdomen indoloro, sin masas ni soplos. Se solicita una ecografía encontrándose dilatación aneurismática de arteria esplénica, y luego una AngioTAC que demuestra un aneurisma de 2,5 x 1 cm localizado en la bifurcación de la arteria esplénica (Figura 1).

Se sometió a una esplenectomía abierta, realizándose el control vascular con ligadura proximal

de la arteria esplénica, y posteriormente el abordaje sobre la lesión misma (Figura 2). Evolucionó sin complicaciones.

### COMENTARIO

Los aneurismas de la arteria esplénica son los más frecuentes entre los aneurismas viscerales (60 %). Son generalmente asintomáticos, siendo la rotura la complicación más grave. El tratamiento de

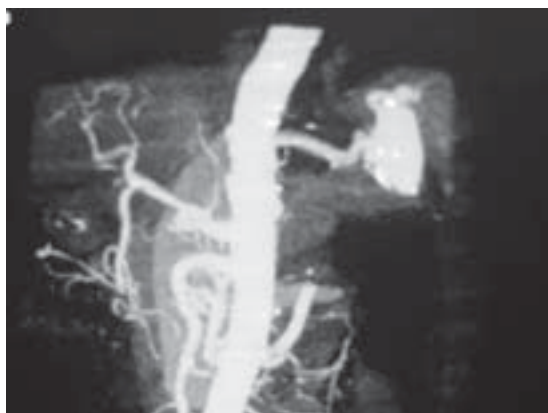


Figura 1. AngioTAC Abdominal.

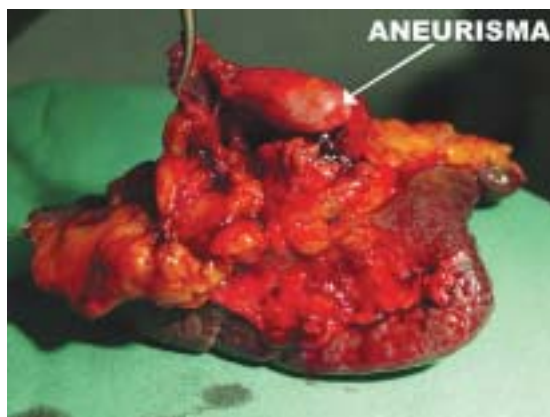


Figura 2. Pieza operatoria.

\*Recibido el 23 de Noviembre de 2007 y aceptado para publicación el 10 de Diciembre de 2007.

Correspondencia: Dr. Jaime Zamarín M.

Federico Froebel 1575, Dpto 1106, Santiago, Chile

e-mail:jaimezamarin@hotmail.com

los aneurismas rotos consiste en realizar el control vascular con una ligadura de la arteria esplénica y casi siempre seguido de esplenectomía, con una mortalidad operatoria del 20 %. El tratamiento electivo tiene menor morbimortalidad y consiste en realizar una ligadura del aneurisma intentando su exclusión, seguido de la correspondiente revascularización y de una esplenectomía cuando compromete la porción distal de la arteria. Durante la última década se han excluido también mediante laparoscopia, aunque esta técnica requiere que el aneurisma no afecte el hilio esplénico. El tratamiento endovascular se basa en la embolización del aneurisma con coils metálicos, evitándose la esplenectomía con la ventaja que ello supone en la situación inmune del paciente.

## REFERENCIAS

1. Baker Robert J. El Dominio de la Cirugía. 4a Edición, 2001.
2. Stanley JC. Clinical importance and management of splenic artery aneurysms. *J Vasc Surg* 1986; 3: 836-840.
3. Abbas MA. Splenic artery aneurysms: two decades experience al Mayo Clinic. *Ann Vasc Surg* 2002; 16: 442-449.
4. De Perrot M. Management of true aneurysms of the splenic artery. *Am J Surg* 1998; 175: 466: 8.
5. Pulli R. Early and long term results of surgical treatment of splenic artery aneurysms. *Am J Surg* 2001; 182: 520-523.
6. Matsumoto K. A first case report of the successful laparoscopic repair of a splenic artery aneurysm. *Surgery* 1997; 121: 462-464.
7. Perucca E. Rotura de un aneurisma esplénico durante el embarazo: A propósito de 2 casos clínicos. *Rev Chil Obstet Ginecol* 2006; 71: 43-46.