

ARTÍCULO DE REVISIÓN

Nódulo pulmonar solitario* Solitary pulmonary nodule

Drs. CRISTIÁN SEPÚLVEDA T.^{1,3,4}, ALFREDO SEPÚLVEDA R.^{2,3}, ESTEBAN FUENTES G.⁴

¹Universidad Diego Portales, Facultad de Medicina. ²Servicio de Cirugía Clínica Las Condes. ³Servicio de Cirugía Hospital Dipreca. ⁴Universidad de Chile. Programa Magíster en Salud Pública, Escuela de Salud Pública, Santiago, Chile

INTRODUCCIÓN

El hallazgo frecuente de un nódulo pulmonar solitario (NPS) en una radiografía de tórax o en una tomografía computada (TC) representa un desafío, dado que dentro de su diagnóstico diferencial se encuentran diversas lesiones malignas y benignas. Para su manejo se requiere de una evaluación multidisciplinaria del paciente, la que comienza con una adecuada historia y examen físico que ponga énfasis en los factores de riesgo orientadores de lesiones malignas. Éste enfrentamiento clínico, sumado a las características radiológicas del NPS, permitirán mensurar el riesgo de malignidad en cada caso y orientar el curso de acción. Esta información junto a la entregada por un TC de tórax permite un enfrentamiento criterioso y costo-efectivo, que considere el riesgo de malignidad y las preferencias del paciente, permitiendo optar razonablemente entre el amplio espectro de posibilidades, que incluyen desde la observación y seguimiento con imágenes hasta la cirugía.

El manejo de un nódulo pulmonar solitario, inicialmente detectado en una radiografía de tórax o en una tomografía computada, representa un problema en la práctica clínica^{1,2}.

La incidencia de NPS detectados como hallazgo en radiografías de tórax varía entre un 0,09-0,2%³⁻⁵; alrededor de 3/4 de estos pacientes son asintomáticos⁶.

En fumadores mayores de 50 años, la inciden-

cia de NPS varía entre un 23-51%^{7,8}, y el problema radica en la conducta a seguir, ya que se puede tratar de una lesión benigna o maligna.

Sin embargo se debe tener en cuenta el factor de tiempo de acción; dado que en el caso del cáncer pulmonar de células no pequeñas, la tasa de sobrevida a 5 años en pacientes con lesiones menores a 3 cm (T1), sin compromiso ganglionar (N0) y/o sistémico (M0) en algunas series supera al 85%, dependiendo del tamaño del tumor, histología, comorbilidades y volumen de cirugía del centro; mientras que en etapas más avanzadas la sobrevida no supera el 10%, por lo que el establecimiento de un diagnóstico precoz es de suma importancia⁹⁻¹⁶.

Es por lo anteriormente señalado que un enfoque juicioso de cada caso es de suma importancia. En el presente trabajo se realiza una revisión de la evidencia existente en la literatura mundial respecto al manejo del NPS, proponiendo un algoritmo de acción simplificado.

DEFINICIÓN

Se define como nódulo pulmonar solitario a aquella lesión única, visible radiológicamente y que se encuentra rodeada completamente por parénquima pulmonar, sin otras alteraciones que pudieran sugerir alguna otra patología, tales como derrame pleural, linfadenopatías, u otras.

Tradicionalmente se ha definido como "núdu-

*Recibido el 30 de Agosto de 2007 y aceptado para publicación el 29 de Septiembre de 2007.

Correspondencia: Dr. Cristián Sepúlveda

Casilla 302. Correo Calera de Tango, Santiago, Chile

e-mail: cristian@cristiansepulveda.cl

lo" a lesiones menores de 3 cm en diámetro; lesiones mayores son clasificadas como "masas" pulmonares, las que tienen mayor riesgo de ser malignas^{17,18}.

Diagnóstico diferencial

Las causas se pueden agrupar inicialmente en lesiones benignas y malignas (Tabla 1).

La incidencia de lesiones malignas varía sustancialmente entre las distintas series, con un rango de menos del 5% hasta un 80%, con un promedio de un 50%¹⁸⁻²⁰. La explicación para esta gran variabilidad de resultados esta dada por diversidad de los grupos etarios estudiados –poblaciones de mayor edad tienen mayor riesgo de tener lesiones malignas– y la metodología empleada en su detección (radiografía, TC)^{6,21-24}.

Tabla 1
DIAGNÓSTICO DIFERENCIAL NÓDULO PULMONAR SOLITARIO

<i>Benignas</i>	<i>Malignas</i>
<p>Infeciosas</p> <p>A. <i>Granuloma infeccioso</i></p> <p>i. Fúngico</p> <p>a. Histoplasmosis</p> <p>b. Coccidioidomicosis</p> <p>ii. Tuberculosis</p> <p>iii. Micobacterias atípicas</p> <p>iv. Criptococosis</p> <p>v. Blastomicosis</p> <p>vi. Otros</p> <p>B. <i>Otras infecciosas</i></p> <p>i. Abscesos bacterianos, amebianos, fúngicos.</p> <p>ii. Hidatidosis pulmonar</p> <p>iii. Ascariasis</p> <p>iv. Pneumocistis carinii</p> <p>v. Aspergiloma</p> <p>vi. Dirofilaria Immitis</p> <p>Neoplasias benignas</p> <p>a. Hamartoma</p> <p>b. Lipoma</p> <p>c. Fibroma</p> <p>Vascular</p> <p>a. Malformación vascular</p> <p>b. Varix pulmonar</p> <p>Quistes broncogenicos</p> <p>Inflamatorias</p> <p>a. Granulomatosis de Wegener</p> <p>b. Nódulo reumatoideo</p> <p>Otras</p> <p>a. Amiloidoma</p> <p>b. Infarto Pulmonar</p> <p>c. Atelectasias</p> <p>d. Linfonodo intrapulmonar</p> <p>e. Hematoma</p> <p>f. Cuerpo Extraño</p> <p>g. Otras</p>	<p>Cáncer Pulmonar</p> <p>a. Carcinomas de células no pequeñas</p> <p>i. Adenocarcinoma</p> <p>ii. Carcinoma células escamosas (epidermoide)</p> <p>iii. Carcinoma células grandes</p> <p>iv. Carcinoma adenoescamoso</p> <p>v. Carcinoide</p> <p>vi. Otros carcinomas</p> <p>b. Carcinoma células pequeñas</p> <p>Lesiones metastásicas</p> <p>a. Mama</p> <p>b. Colon</p> <p>c. Cabeza y Cuello</p> <p>d. Melanoma</p> <p>e. Riñon</p> <p>f. Sarcoma</p> <p>g. Tumores celulas germinales</p> <p>h. Otros</p>

Lesiones malignas

Cáncer Pulmonar: Aunque todas las variantes histológicas se pueden presentar inicialmente como un NPS, este tipo de presentación ocurre principalmente en los Adenocarcinomas, con una incidencia del 8-38% de todos los NPS, y un 30-50% de las lesiones malignas, y en los Carcinomas de células escamosas, que representan un 2-30% de todos los NPS y entre un 10-37% de las lesiones malignas^{6,21,23,24}. Los carcinomas de células pequeñas y los carcinoides en menor grado también se pueden presentar como un NPS^{25,26}.

Lesiones metastásicas: Representan menos del 10% de los NPS. Aunque la gran mayoría de las metástasis pulmonares ocurren como metástasis múltiples, los primarios que pueden presentar metástasis únicas con mayor frecuencia son melanomas, sarcomas y carcinomas de colon, mama, riñón y testículo²⁷. Cuando se pesquisa un NPS en un paciente con un cáncer extratorácico conocido, la posibilidad que éste sea una metástasis es alrededor de un 25%²⁸.

Lesiones benignas

Granulomas infecciosos: Son la causa benigna más frecuente, alcanzando el 80% de las lesiones benignas²¹. Dentro de estos la tuberculosis y las infecciones por hongos (Histoplasmosis) son las principales causas. En pacientes VIH (+) en etapa SIDA, infecciones por *Pneumocystis* también pueden presentarse como un NPS²⁹.

Hamartomas: Dentro de los tumores benignos los hamartomas son los más frecuentes, y corresponden al 2-12% de los NPS. Son de crecimiento lento³⁰.

Evaluación diagnóstica

Indudablemente el primer paso al evaluar un NPS es determinar si realmente es una lesión única, ya que hasta en un 50% de los pacientes catalogados inicialmente como portadores de NPS mediante una radiografía, se pesquisan múltiples nódulos al realizar un TC³¹.

La radiografía de tórax es generalmente el primer examen en el cual se pesquisan los NPS. Es un examen muy útil, puesto que es el que habitualmente nos alerta sobre una lesión sospechosa y nos entrega valiosa información respecto de algunas características del nódulo, como tamaño, márgenes, calcificaciones y tasa de crecimiento. Sin embargo, no entrega información precisa de otras características como cavitaciones o lesiones satélites.

Comparativamente con el TC, el límite de cambios detectados en una radiografía de tórax ha sido establecido entre 3 a 5 mm, mientras que el TC es capaz de detectar cambios de 0,3 mm³²; esto, sumado a que el TC aumenta la sensibilidad y especificidad en la evaluación de bordes, patrón de calcificación y velocidad de crecimiento, hace necesaria la evaluación de los NPS mediante TC. Un caso especial, lo constituye aquel NPS detectado en una radiografía de tórax, que no ha presentado variaciones al revisar el historial radiológico del paciente en forma retrospectiva. Si no se cuenta con radiografías previas o la lesión ha variado, necesariamente debería utilizarse el TC para su evaluación.

Una vez confirmado el NPS, se debe estratificar al paciente de acuerdo a su riesgo de malignidad para definir la conducta a seguir.

Esta estratificación se realiza en base a la historia, examen físico y las características radiológicas del NPS.

Dentro de los factores de riesgo clínicos para malignidad se encuentran: edad, consumo de tabaco, exposición a carcinogénicos, hemoptisis y antecedente de neoplasia maligna previa³³.

También entregan probabilidad de malignidad las características radiológicas del NPS como: tamaño, patrón de calcificación, velocidad de crecimiento, localización, densidad y morfología.

Edad

La probabilidad de malignidad aumenta proporcionalmente con la edad. En pacientes mayores de 50 años la incidencia de lesiones malignas es 65%, comparada con un 33% en pacientes menores de 50 años⁶. Sin embargo, no se debe minimizar ni menos asumir como benigno el hallazgo de un NPS en pacientes menores de 45 años, ya que ya que esta ampliamente descrito el cáncer pulmonar en este grupo³⁴.

Consumo tabaco y exposición a carcinogénicos

El consumo de tabaco es el principal factor de riesgo para el desarrollo de cáncer pulmonar broncogénico^{35,36}, por lo que es muy importante realizar una acuciosa historia tabáquica, indagando el nivel de consumo, status fumador y el tiempo de abandono en el caso que haya cesado su consumo.

Esto ya que el riesgo es proporcional al consumo, así los fumadores descritos en la literatura como "duros" (>15 cigarrillos/día) tienen mayor riesgo que los fumadores "blandos"³⁷. En el caso que se haya abandonado el consumo, hay que tener en consideración que la disminución del riesgo recién

comienza a hacerse evidente después del quinto año y a los 15 años se logra una reducción del 80-90%, pero siempre se mantiene mayor riesgo que los no fumadores^{38,39}.

Por otro lado, también es importante pesquisar la exposición a sustancias carcinogénicas tales como el asbesto, arsénico, u otros^{40,41}.

Características radiológicas

a. Tamaño

Es necesario hacer notar que la definición "clásica" de NPS –lesión menor de 3 cm– tiene sus inconvenientes, ya que en cáncer pulmonar el tamaño del tumor es uno de los factores pronósticos más importantes⁹⁻¹². Incluso en pacientes con tumores menores a 3 cm, el tamaño continúa afectando el pronóstico; la sobrevida a 5 años es significativamente superior en pacientes con tumores de hasta 1,5 cm ya que alcanza el 86%, comparado con un 79% en tumores de 1,6 a 3 cm¹⁰.

b. Calcificación

La calcificación de un NPS sugiere benignidad de este⁴². Existen 4 patrones de calcificaciones benignas: sólida difusa, central, laminada (concéntrica) y un patrón descrito en la literatura como tipo "popcorn". Los primeros 3 se ven habitualmente en infecciones granulomatosas, como histoplasmosis o tuberculosis⁴², mientras que el último se observa en los hamartomas, donde se encuentra en menos del 10% de los casos. El patrón radiológico de áreas focales de tejido graso con zonas de calcificación es considerado virtualmente como diagnóstico de hamartoma en el TC¹⁹. En contraste, calcificaciones "excéntricas" o irregulares, sugieren malignidad⁴³.

c. Bordes

Los bordes lesionales constituyen un elemento radiológico a analizar. De ésta manera, las lesiones benignas generalmente tienden a presentar bordes regulares y lisos, sin embargo se ha observado que hasta un 23% de las lesiones con éstas características han resultado ser malignas⁴⁴. Por otra parte los NPS de bordes irregulares, lobulados o espiculados (signo de la corona radiata), son altamente probables de ser malignos, alcanzando un valor predictivo positivo (VPP) entre 88 y 94%^{43,45}.

d. Densidad

La densidad de la lesión, evaluada en unidades de Hounsfield. Lesiones malignas presentan

densidades menores. Diversos trabajos entregan unidades de corte disímiles, las que varían entre 185-264 unidades de Hounsfield; por lo que su utilización es limitada^{43,46}.

e. Localización

La localización en un lóbulo superior es un factor predictivo independiente para malignidad⁴⁷, dado que un 70% de las lesiones malignas se presentan en los lóbulos superiores^{7,47}.

f. Velocidad de crecimiento

El tiempo requerido para que una lesión esférica duplique su volumen se denomina tiempo de duplicación ("doubling time"); esto corresponde a un incremento de un 25% de su diámetro. Numerosos estudios han mostrado que las lesiones malignas tienen un tiempo de duplicación que varía entre 20 a 400 días^{48,49}, por lo que lesiones con tiempos menores sugieren origen infeccioso y lesiones con tiempos mayores sugieren neoplasias benignas. Excepciones a esto lo constituyen las metástasis de coriocarcinoma y osteosarcoma, que presentan tiempos de duplicación menor. El concepto antes mencionado es lo que da sustento al concepto clásico que un NPS que no ha variado en tamaño por 2 años –rango de duplicación de 730 días–, es altamente probable que sea benigno^{4,18,22,50}.

Sin embargo esta "regla" ha sido ampliamente cuestionada por algunos autores^{22,51}, debido a que se ha determinado que los estudios que originaron este dogma –realizados utilizando radiografías de tórax– adolecían de fallas metodológicas⁵². Otros estudios señalan que la ausencia de crecimiento en 2 años tiene un valor predictivo positivo de 65% de que esa lesión sea realmente benigna, por lo que lesiones estables en el tiempo se deben considerar con cautela⁵¹. Sin embargo dada la alta definición de los TC actuales, parece razonable utilizar la estabilidad de 2 años como predictor de benignidad, pero esto no es aplicable en el caso de la radiografía de tórax³².

Estratificación clínica y aproximación diagnóstica

De acuerdo a los distintos factores de riesgo, se puede establecer el riesgo de malignidad (Tabla 2).

Luego de completar la historia clínica, pesquisar de factores de riesgo, examen físico, y teniendo un TC de tórax, el médico debe clasificar el riesgo del NPS en una de las siguientes categorías: bajo

Tabla 2
EVALUACIÓN DE RIESGO DE MALIGNIDAD

Variable	Bajo riesgo	Intermedio	Alto Riesgo
Tamaño (diámetro en cm)	< 1,5	1,5-2,2	≥ 2,3
Calcificación	Patrón benigno	Patrón indeterminado o mixto	Ausente o Patrón Maligno
Bordes	Liso, regular	Patrón mixto o lobulado	Irregular, Espiculado o signo de "corona radiata"
Velocidad de crecimiento (Doubling Time)	< 20 días ó ≥ 2 años		20-400 días
Edad (años)	< 35	35-50	> 50
Historia Tabaco	Nunca fumador	Fumador activo (≤ 10 cigarrillos/día)	Fumador activo (> 10 cigarrillos día)
Abandono consumo tabaco	≥ 13 años o nunca fumador	7-12 años	< 6 años o fumador activo
Exposición carcinogénicos	No		Si
Hemoptisis	No		Si

riesgo de malignidad (<12%), alto riesgo de malignidad (>69%) o riesgo intermedio (12-69%), para establecer una estrategia de manejo que sea costo-efectiva^{32,53}. Con éste propósito posteriormente, de acuerdo al nivel de riesgo, se debe realizar una aproximación al diagnóstico definitivo (Figura 1).

Sin embargo, la determinación de la probabilidad de cáncer en pacientes que presentan un NPS, es aún inexacta. Numerosos autores han propuesto distintos modelos para determinar este riesgo, ya sea mediante el uso del teorema de Bayes, me-

dante el análisis de multivarianza o mediante el juicio clínico^{2,47,54}.

En el caso de un paciente con bajo riesgo de cáncer, la conducta tradicional ha sido el seguimiento con TC cada 3 meses durante le primer año y cada 6 meses durante el segundo año. Si la lesión no sufre cambios, se considera estable^{32,55}.

Los pacientes con riesgo intermedio requieren un estudio adicional; ya sea mediante el uso de imágenes con un TC con realce de contraste para determinar la densidad del NPS, un PET o PET-TC,

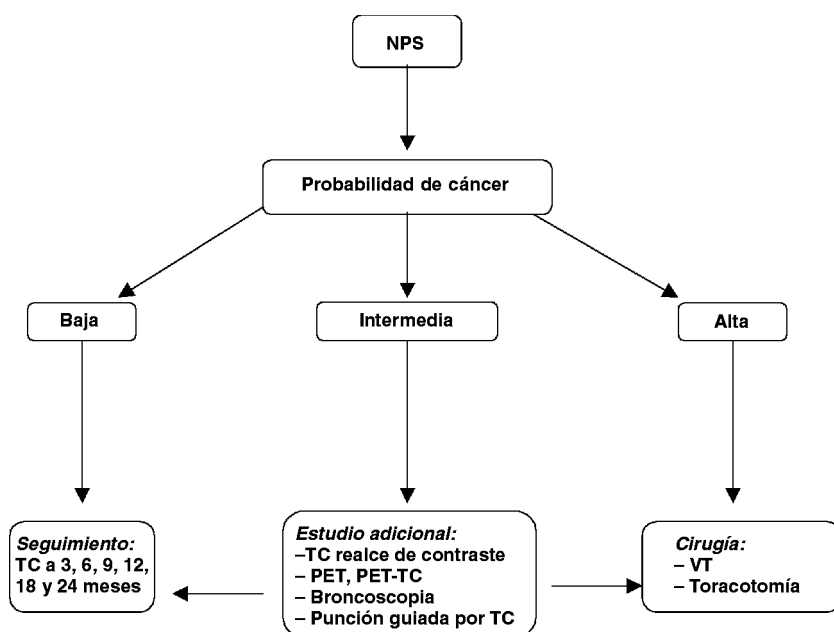


Figura 1. Algoritmo de enfrentamiento de nódulo pulmonar solitario.

u obteniendo una muestra para biopsia mediante broncoscopia o una punción aspirativa transtorácica guiada por TC.

La Broncoscopia tiene una precisión diagnóstica reportada que varía entre el 20-80% dependiendo del tamaño del nódulo, localización, población estudiada y si se utilizan técnicas adicionales como fluoroscopia o ultrasonido⁵⁶⁻⁵⁸. En lesiones menores a 1,5 cm de diámetro, la sensibilidad esta en torno al 10%, mientras que para lesiones entre 2 y 3 cm ésta se eleva a un 40-60%⁵⁹.

La punción guiada por TC identifica lesiones pulmonares periféricas sobre el 95% de los casos, con una sensibilidad 80-95% y una especificidad 50-88%. El valor predictivo positivo es 98,6%, mientras que el valor predictivo negativo es 96,6%^{55, 60-62}.

El PET reporta una sensibilidad y especificidad en detectar lesiones malignas de 96,8% y 77,8% respectivamente⁶³. Además, presenta la ventaja que permite una mejor etapificación del paciente, ya que permite la exclusión de un 14% de pacientes con compromiso extra torácico que habrían sido sometidos a cirugía⁶⁴. La certeza diagnóstica del TC es 64% comparado con el 88-91% del PET y con el 96% de la combinación PET-TC^{65,66}.

Sin embargo, pueden ocurrir falsos positivos en caso de infecciones granulomatosas o procesos inflamatorios, así también se pueden presentar falsos negativos especialmente en lesiones menores a 1 cm., y en aquellos tumores con baja actividad metabólica como el carcinóide y carcinoma bronquioalveolar⁶⁷.

Finalmente los pacientes con alto riesgo para malignidad, o aquellos intermedios en los cuales no se puede precisar la naturaleza de la lesión, requieren cirugía. Idealmente mediante Video Toracoscopia (VT) o en su defecto mediante Toracotomía. Esto permite la toma de biopsia, análisis intraoperatorio de esta y, en el caso que sea una lesión maligna, completar la cirugía realizando una lobectomía, la cual presenta una baja morbilidad^{55, 68}.

CONCLUSIÓN

El manejo del NPS requiere una evaluación multidisciplinaria del paciente, la que comienza con la historia clínica y examen físico, colocando especial atención a los potenciales factores de riesgo. Esta información, junto a la entregada por un TC de tórax, permite un enfrentamiento adecuado de acuerdo a su riesgo de malignidad y las preferencias del paciente.

REFERENCIAS

1. Libby DM, Smith JP, Altorki NK, Pasmantier MW, Yankelevitz D, Henschke CI. Managing the small pulmonary nodule discovered by CT. *Chest* 2004; 125: 1522-1529.
2. Swensen SJ, Silverstein MD, Edell ES, Trastek VF, Aughenbaugh GL, Ilstrup DM, *et al.* Solitary pulmonary nodules: clinical prediction model versus physicians. *Mayo Clinic Proceedings* 1999; 74: 319-329.
3. Holin SM, Dwork RE, Glaser S, Rikli AE, Stocklen JB. Solitary pulmonary nodules found in a community-wide chest roentgenographic survey; a five-year follow-up study. *American review of tuberculosis* 1959; 79: 427-439.
4. Good CA, Wilson TW. The solitary circumscribed pulmonary nodule; study of seven hundred five cases encountered roentgenologically in a period of three and one-half years. *Journal of the American Medical Association* 1958;166: 210-215.
5. Comstock GW, Vaughan RH, Montgomery G. Outcome of solitary pulmonary nodules discovered in an x-ray screening program. *The New England journal of Medicine* 1956; 254: 1018-1022.
6. Toomes H, Delphendahl A, Manke HG, Vogt-Moykopf I. The coin lesion of the lung. A review of 955 resected coin lesions. *Cancer* 1983; 51: 534-537.
7. Henschke CI, McCauley DI, Yankelevitz DF, Naidich DP, McGuinness G, Miettinen OS, *et al.* Early Lung Cancer Action Project: overall design and findings from baseline screening. *Lancet* 1999; 354: 99-105.
8. Swensen SJ, Jett JR, Sloan JA, Midthun DE, Hartman TE, Sykes AM, *et al.* Screening for lung cancer with low-dose spiral computed tomography. *American journal of respiratory and critical care medicine* 2002;165: 508-513.
9. Birim O, Kappetein AP, Takkenberg JJ, van Klaveren RJ, Bogers AJ. Survival after pathological stage IA non-small cell lung cancer: tumor size matters. *The Annals of Thoracic Surgery* 2005; 79: 1137-1141.
10. Gajra A, Newman N, Gamble GP, Abraham NZ, Kohman LJ, Graziano SL. Impact of tumor size on survival in stage IA non-small cell lung cancer: a case for subdividing stage IA disease. *Lung cancer (Amsterdam, Netherlands)* 2003; 42: 51-57.
11. Port JL, Kent MS, Korst RJ, Libby D, Pasmantier M, Altorki NK. Tumor size predicts survival within stage IA non-small cell lung cancer. *Chest* 2003; 124: 1828-1833.
12. Wisnivesky JP, Yankelevitz D, Henschke CI. The effect of tumor size on curability of stage I non-small cell lung cancers. *Chest* 2004; 126: 761-765.
13. Gail MH, Eagan RT, Feld R, Ginsberg R, Goodell B, Hill L, *et al.* Prognostic factors in patients with resected stage I non-small cell lung cancer. A report from the Lung Cancer Study Group. *Cancer* 1984; 54: 1802-1813.
14. Naruke T, Goya T, Tsuchiya R, Suemasu K. The

- importance of surgery to non-small cell carcinoma of lung with mediastinal lymph node metastasis. The Annals of Thoracic Surgery 1988; 46: 603-610.
15. Steele JD. The Solitary Pulmonary Nodule. Report of a Cooperative Study of Resected Asymptomatic Solitary Pulmonary Nodules in Males. The Journal of Thoracic and Cardiovascular Surgery 1963; 46: 21-39.
 16. Williams DE, Pairolero PC, Davis CS, Bernatz PE, Payne WS, Taylor WF, *et al.* Survival of patients surgically treated for stage I lung cancer. The Journal of Thoracic and Cardiovascular Surgery 1981; 82: 70-76.
 17. Lillington GA, Caskey CI. Evaluation and management of solitary and multiple pulmonary nodules. Clinics in Chest Medicine 1993; 14: 111-119.
 18. Midthun DE, Swensen SJ, Jett JR. Approach to the solitary pulmonary nodule. Mayo Clinic proceedings 1993; 68: 378-385.
 19. Siegelman SS, Khouri NF, Leo FP, Fishman EK, Braverman RM, Zerhouni EA. Solitary pulmonary nodules: CT assessment. Radiology 1986; 160: 307-312.
 20. Khouri NF, Meziane MA, Zerhouni EA, Fishman EK, Siegelman SS. The solitary pulmonary nodule. Assessment, diagnosis, and management. Chest 1987; 91: 128-133.
 21. Higgins GA, Shields TW, Keehn RJ. The solitary pulmonary nodule. Ten-year follow-up of veterans administration-armed forces cooperative study. Archives of Surgery 1975; 110: 570-575.
 22. Ost D, Fein A. Management strategies for the solitary pulmonary nodule. Current Opinion in Pulmonary Medicine 2004; 10: 272-278.
 23. Ray JF 3rd, Lawton BR, Magnin GE, Dovenbarger WV, Smullen WA, Reyes CN, *et al.* The coin lesion story: update 1976. Twenty years' experience with thoracotomy for 179 suspected malignant coin lesions. Chest 1976; 70: 332-336.
 24. Rubins JB, Rubins HB. Temporal trends in the prevalence of malignancy in resected solitary pulmonary lesions. Chest 1996; 109: 100-103.
 25. Quoix E, Fraser R, Wolkove N, Finkelstein H, Kreisman H. Small cell lung cancer presenting as a solitary pulmonary nodule. Cancer 1990; 66: 577-582.
 26. Abdi EA, Goel R, Bishop S, Bain GO. Peripheral carcinoid tumours of the lung: a clinicopathological study. Journal of Surgical Oncology 1988; 39: 190-196.
 27. Seo JB, Im JG, Goo JM, Chung MJ, Kim MY. Atypical pulmonary metastases: spectrum of radiologic findings. Radiographics 2001; 21: 403-417.
 28. Cahan WG, Shah JP, Castro EB. Benign solitary lung lesions in patients with cancer. Annals of Surgery 1978; 187: 241-244.
 29. Barrio JL, Suarez M, Rodriguez JL, Saldana MJ, Pitchenik AE. *Pneumocystis carinii* pneumonia presenting as cavitating and noncavitating solitary pulmonary nodules in patients with the acquired immunodeficiency syndrome. The American Review of Respiratory Disease 1986; 134: 1094-1096.
 30. Gjevre JA, Myers JL, Prakash UB. Pulmonary hamartomas. Mayo Clinic proceedings 1996; 71: 14-20.
 31. Costello P, Anderson W, Blume D. Pulmonary nodule: evaluation with spiral volumetric CT. Radiology 1991; 179: 875-876.
 32. Ost D, Fein AM, Feinsilver SH. Clinical practice. The solitary pulmonary nodule. The New England Journal of Medicine 2003; 348: 2535-2542.
 33. Gurney JW. Determining the likelihood of malignancy in solitary pulmonary nodules with Bayesian analysis. Part I. Theory. Radiology 1993; 186: 405-413.
 34. Bourke W, Milstein D, Giura R, Donghi M, Luisetti M, Rubin AH, *et al.* Lung cancer in young adults. Chest 1992; 102: 1723-1729.
 35. Wingo PA, Ries LA, Giovino GA, Miller DS, Rosenberg HM, Shopland DR, *et al.* Annual report to the nation on the status of cancer, 1973-1996, with a special section on lung cancer and tobacco smoking. Journal of the National Cancer Institute 1999; 91: 675-690.
 36. Doll R, Peto R, Boreham J, Sutherland I. Mortality in relation to smoking: 50 years' observations on male British doctors. BMJ (Clinical research ed) 2004; 328: 1519.
 37. Godtfredsen NS, Prescott E, Osler M. Effect of smoking reduction on lung cancer risk. Jama 2005; 294:1505-1510.
 38. Newcomb PA, Carbone PP. The health consequences of smoking. Cancer. The Medical Clinics of North America 1992;76: 305-331.
 39. Peto R, Darby S, Deo H, Silcocks P, Whitley E, Doll R. Smoking, smoking cessation, and lung cancer in the UK since 1950: combination of national statistics with two case-control studies. BMJ (Clinical research ed) 2000; 321: 323-329.
 40. Beckett WS. Epidemiology and etiology of lung cancer. Clinics in Chest Medicine 1993; 14: 1-15.
 41. Coultas DB, Samet JM. Occupational lung cancer. Clinics in Chest Medicine 1992; 13: 341-354.
 42. Erasmus JJ, Connolly JE, McAdams HP, Roggli VL. Solitary pulmonary nodules: Part I. Morphologic evaluation for differentiation of benign and malignant lesions. Radiographics 2000; 20: 43-58.
 43. Zerhouni EA, Stitik FP, Siegelman SS, Naidich DP, Sagel SS, Proto AV, *et al.* CT of the pulmonary nodule: a cooperative study. Radiology 1986; 160: 319-327.
 44. Seemann MD, Seemann O, Luboldt W, Bonel H, Sittek H, Dienemann H, *et al.* Differentiation of malignant from benign solitary pulmonary lesions using chest radiography, spiral CT and HRCT. Lung Cancer (Amsterdam, Netherlands) 2000; 29: 105-124.
 45. Huston J 3rd, Muhm JR. Solitary pulmonary opacities: plain tomography. Radiology 1987; 163: 481-485.
 46. Huston J 3rd, Muhm JR. Solitary pulmonary nodules: evaluation with a CT reference phantom. Radiology 1989; 170: 653-656.

47. Swensen SJ, Silverstein MD, Ilstrup DM, Schleck CD, Edell ES. The probability of malignancy in solitary pulmonary nodules. Application to small radiologically indeterminate nodules. *Archives of Internal Medicine* 1997; 157: 849-855.
48. Yankelevitz DF, Reeves AP, Kostis WJ, Zhao B, Henschke CI. Small pulmonary nodules: volumetrically determined growth rates based on CT evaluation. *Radiology* 2000; 217: 251-256.
49. Nathan MH, Collins VP, Adams RA. Differentiation of benign and malignant pulmonary nodules by growth rate. *Radiology* 1962; 79: 221-232.
50. Lillington GA. Solitary pulmonary nodules: new wine in old bottles. *Current Opinion in Pulmonary Medicine* 2001; 7: 242-246.
51. Yankelevitz DF, Henschke CI. Does 2-year stability imply that pulmonary nodules are benign? *AJR* 1997; 168:325-328.
52. Good CA, Hood RT, Jr, Mc DJ. Significance of a solitary mass in the lung. *The American Journal of Roentgenology, Radium Therapy, and Nuclear Medicine* 1953; 70: 543-554.
53. Gambhir SS, Shepherd JE, Shah BD, Hart E, Hoh CK, Valk PE, *et al.* Analytical decision model for the cost-effective management of solitary pulmonary nodules. *Journal of Clinical Oncology* 1998;16: 2113-2125.
54. Cummings SR, Lillington GA, Richard RJ. Estimating the probability of malignancy in solitary pulmonary nodules. A Bayesian approach. *The American Review of Respiratory Disease* 1986; 134: 449-452.
55. Ost D, Fein A. Evaluation and management of the solitary pulmonary nodule. *American Journal of Respiratory and Critical Care Medicine* 2000; 162: 782-727.
56. Wallace JM, Deutsch AL. Flexible fiberoptic bronchoscopy and percutaneous needle lung aspiration for evaluating the solitary pulmonary nodule. *Chest* 1982; 81: 665-671.
57. Cortese DA, McDougall JC. Bronchoscopic biopsy and brushing with fluoroscopic guidance in nodular metastatic lung cancer. *Chest* 1981; 79: 610-611.
58. Herth FJ, Ernst A, Becker HD. Endobronchial ultrasound-guided transbronchial lung biopsy in solitary pulmonary nodules and peripheral lesions. *The European Respiratory Journal* 2002; 20: 972-974.
59. Swensen SJ, Jett JR, Payne WS, Viggiano RW, Pairolero PC, Trastek VF. An integrated approach to evaluation of the solitary pulmonary nodule. *Mayo Clinic Proceedings* 1990; 65: 173-186.
60. Conces DJ Jr, Schwenk GR Jr, Doering PR, Glant MD. Thoracic needle biopsy. Improved results utilizing a team approach. *Chest* 1987; 91: 813-816.
61. Levine MS, Weiss JM, Harrell JH, Cameron TJ, Moser KM. Transthoracic needle aspiration biopsy following negative fiberoptic bronchoscopy in solitary pulmonary nodules. *Chest* 1988; 93: 1152-1155.
62. Loubeyre P, Copercini M, Dietrich PY. Percutaneous CT-guided multisampling core needle biopsy of thoracic lesions. *AJR* 2005; 185: 1294-1298.
63. Gould MK, Maclean CC, Kuschner WG, Rydzak CE, Owens DK. Accuracy of positron emission tomography for diagnosis of pulmonary nodules and mass lesions: a meta-analysis. *Jama* 2001; 285: 914-924.
64. Weder W, Schmid RA, Bruchhaus H, Hillinger S, von Schulthess GK, Steinert HC. Detection of extrathoracic metastases by positron emission tomography in lung cancer. *The Annals of Thoracic Surgery* 1998; 66: 886-892 (discussion 892-893).
65. Vansteenkiste JF, Stroobants SG, De Leyn PR, Dupont PJ, Verschakelen JA, Nackaerts KL, *et al.* Mediastinal lymph node staging with FDG-PET scan in patients with potentially operable non-small cell lung cancer: a prospective analysis of 50 cases. *Leuven Lung Cancer Group. Chest* 1997; 112: 1480-1486.
66. Fischer BM, Mortensen J, Hojgaard L. Positron emission tomography in the diagnosis and staging of lung cancer: a systematic, quantitative review. *The Lancet Oncology* 2001; 2: 659-666.
67. Higashi K, Ueda Y, Seki H, Yuasa K, Oguchi M, Noguchi T, *et al.* Fluorine-18-FDG PET imaging is negative in bronchioloalveolar lung carcinoma. *Journal of Nuclear Medicine* 1998; 39: 1016-1020.
68. Bach PB, Cramer LD, Schrag D, Downey RJ, Gelfand SE, Begg CB. The influence of hospital volume on survival after resection for lung cancer. *The New England Journal of Medicine* 2001; 345: 181-188.