

## CIRUGÍA AL DÍA

# Displasia de alto grado en esófago de Barrett: Parte I. Fundamentos para el clínico\* High-grade dysplasia in Barrett's esophagus Part I. Clinical applications

Drs. PATRICIO BURDILES P.<sup>1</sup>, ATTILA CSENDES J.<sup>1</sup>, GLADYS SMOK<sup>2</sup>

<sup>1</sup>Departamento de Cirugía. <sup>2</sup>Instituto de Anatomía Patológica. Hospital Clínico de la Universidad de Chile. Santiago, Chile.

### INTRODUCCIÓN

El esófago de Barrett (EB) es una de las entidades más misteriosas, fascinantes y desafiantes en gastroenterología. Su relación con el adenocarcinoma esofágico, su explosivo crecimiento en Europa y Estados Unidos desde 1980, y la posibilidad de diagnosticar fácilmente lesiones preneoplásicas para seguimiento y vigilancia lo transforman en una entidad muy atractiva para clínicos e investigadores.

Este epónimo es en homenaje al Dr. Norman Barrett, quien en 1950 describió un estómago intratorácico como consecuencia de un "esófago corto congénito"<sup>1</sup>. Poco después, en 1953, este error fue rectificado por Allison y Johnstone y en 1957 por el mismo Barrett, definiendo esta condición como una metaplasia columnar que reemplaza el epitelio escamoso del esófago distal<sup>2,3</sup> y de paso aclarando que la observación de un esófago corto es equívoca, ya que se ha demostrado que se trata de un esófago normal en su longitud, pero distinto en su epitelio interno. En 1961, Hayward<sup>4</sup> indujo a la comunidad médica a consensuar que sólo una metaplasia mayor de 3 cm. sobre el cardias era anormal, pues parecía obvio que hubiese una mucosa de transición (cardial) entre el epitelio escamoso del esófago y el epitelio columnar-oxíntico

gástrico y que este epitelio transicional podía medir hasta 3 cm en cualquier adulto normal. Aunque es llamativo el carácter puramente especulativo de dicho escrito, fue determinante para elevarlo a la categoría de dogma por más de 30 años. Recientemente, Chandrasoma<sup>5</sup> en estudio de autopsias, demostró que este epitelio cardinal (mucosa columnar sin células parietales) está prácticamente ausente en menores de 20 años y que su presencia y longitud aumenta con la edad, planteando que este epitelio "transicional" no es normal y que es una metaplasia adquirida. Mas aún, Oberg<sup>6</sup> estudiando la asociación entre epitelio cardinal y exposición ácida a la pHmetría esofágica distal y manometría esfinteriana, demostró que el epitelio cardinal es significativamente más frecuente en sujetos con reflujo gastroesofágico (RGE) y con esfínter manométricamente incompetente, concluyendo que dicho cambio puede ser causado por RGE, y que no es atribuible a infección por *Helicobacter pylori*, presente sólo en 11% de los casos con metaplasia cardinal.

La asociación de esófago de Barrett con adenocarcinoma esofágico se conoce desde hace más de 30 años<sup>7</sup> y su directa relación con la metaplasia de tipo intestinal como prácticamente la única capaz de llegar a adenocarcinoma fue comunicada por Haggitt en 1978<sup>8</sup>. En los últimos años

\*Recibido el 26 de Noviembre de 2006. Aceptado para publicación el 16 de Enero de 2007.

Correspondencia: Dr. Patricio Burdiles P.

Santos Dumont 999, Independencia. Santiago, Chile.

Fax 7327245

e-mail pburdiles@redclinicauchile.cl

también se ha reconocido que epitelios metaplásicos menores de 3 cm. (Barrett corto) obedecen a la misma etiología por RGE y presentan también riesgo de malignización<sup>9,10</sup>. En Chile, nuestro grupo<sup>11</sup> ha demostrado la importancia del criterio histológico al estudiar 139 controles y 372 pacientes con RGE. De este último grupo, en 155 casos con metaplasia columnar endoscópica de menos de 3 cm, treinta y cuatro (21,9%) tenían metaplasia intestinal y 3 de ellos presentaban displasia de bajo grado. En 27 casos con metaplasia columnar endoscópica de más de 3 cm, dieciseis (59,2%) mostraron metaplasia intestinal, dos con displasia de bajo grado (DBG) y 1 con displasia de alto grado (DAG). Si se hubiera considerado el criterio endoscópico, sólo 27 casos de los 372 pacientes con RGE tendrían Barrett (7,3%), en cambio al considerar el criterio histológico, cincuenta pacientes tenían esta condición (13,4%) lo que obviamente importa desde el punto de vista epidemiológico, de protocolos de seguimiento y de eventuales terapias específicas.

Estos hechos han sido determinantes para la actual comprensión y definiciones de esta enfermedad<sup>12</sup>. Se acepta que la condición es adquirida, que es debida casi exclusivamente a reflujo gastroesofágico, que no existe una sola metaplasia sino que probablemente ocurren etapas sucesivas de diferentes metaplasias (cardial - intestinal) y que su longitud es poco relevante en términos categóricos de riesgo de cáncer. Pero el hecho más importante en términos clínicos ha sido la observación que sólo la metaplasia intestinal es la que puede seguir la secuencia de displasia de bajo grado, luego de alto grado y adenocarcinoma. Actualmente se ha acordado que el Esófago de Barrett es cualquier metaplasia columnar visible endoscópicamente en el esófago distal, en cuya histología se demuestre la presencia de células caliciformes ("goblet cells") productoras de mucina lo que le confiere la característica de metaplasia intestinal<sup>13</sup>.

Un aspecto particularmente interesante del EB es la distribución en "mosaico" de las alteraciones celulares, presentando frecuentemente zonas con metaplasia cardinal, zonas con metaplasia intestinal y aún zonas con displasia. Debido a esta distribución heterogénea se ha recomendado obtener un número mínimo de 4 biopsias por cada dos centímetros de epitelio columnar visible a la endoscopia, pues mientras mayor sea el número de biopsias, obviamente mayor será la probabilidad de encontrar metaplasia intestinal y alteraciones displásicas<sup>13</sup>.

Paull<sup>14</sup> demostró que generalmente la metaplasia intestinal ocupa la porción más proximal del

epitelio columnar y Cameron<sup>15</sup> describió que en pacientes con Barrett y DAG, el área promedio de metaplasia es de 32 cm<sup>2</sup>, de DBG es de 13 cm<sup>2</sup> y de DAG es de sólo 1,3 cm<sup>2</sup>. MacArdle<sup>16</sup> en un acabado estudio de mapeo histológico de esofagectomía, objetivó este fenómeno de la distribución en mosaico y confirmó que el adenocarcinoma se encuentra casi siempre rodeado de DAG lo que apoya la hipótesis de la secuencia displasia - adenocarcinoma.

Aquellos pacientes en los cuales se ha encontrado un aspecto endoscópico sugerente de Esófago de Barrett, pero que la histología muestra un epitelio columnar sin estas células intestinales características (metaplasia cardinal o fúndica), deben ser catalogados como portadores de Metaplasia Columnar sin Barrett<sup>12</sup>.

Un punto muy controversial en esta condición es el hallazgo de metaplasia intestinal en biopsias de la unión escamoso-columnar a nivel cardinal sin metaplasia columnar endoscópica: se ignora sus causas, significado y pronóstico, pero hay acuerdo por ahora, que este tipo de hallazgo no debe ser diagnosticado como Barrett.

Dado que con la tecnología actualmente disponible, no es posible distinguir a la visión endoscópica entre tejido metaplásico y áreas de displasia, están en desarrollo otras técnicas endoscópicas que podrían ayudar a dirigir certeramente al endoscopista a las zonas de displasia donde debe biopsiar y no solamente al azar como es hasta ahora. Se han descrito modalidades de tinción (cromoendoscopia) y magnificación que permitirían reconocer las áreas de riesgo. Otras modalidades son la espectroscopia de fluorescencia, espectroscopia de difusión de luz y de reflectancia difusa, tomografía de coherencia óptica y ultrasonido endoscópico, técnicas que esperan su validación en la práctica clínica.

### Definiciones histológicas

Los cambios que caracterizan a cada una de las etapas desde la metaplasia hasta el adenocarcinoma han sido bien definidos. De acuerdo a los cambios histológicos descritos por Ridell<sup>17</sup> para las enfermedades inflamatorias intestinales, se ha definido las características distintivas del epitelio metaplásico intestinal en el esófago en cuanto a presencia de displasia y neoplasia, basados en los cambios de la arquitectura glandular así como en los cambios celulares<sup>18,19</sup> definiéndose las siguientes etapas:

*Metaplasia intestinal sin displasia*: es el epitelio columnar "especializado" o "intestinalizado" (com-

pleto o incompleto) semejando la mucosa intestinal con criptas y superficie vellosa. El tipo incompleto contiene células caliciformes productoras de mucina ácida (color azul con tinción PAS-Alcian blue a pH 2.5), con citoplasma basofílico, con núcleos homogéneos que yacen cerca de la membrana basal, dispersas entre células epiteliales columnares mucinosas (producen mucina neutra de color rojo a la tinción con PAS-Alcian blue a pH 2.5) en la superficie y un epitelio glandular que semeja la arquitectura normal glandular foveolar gástrica. Las glándulas pueden contener células endocrinas. Las células caliciformes están distendidas por la mucina ácida que comprime el núcleo hacia la base. La metaplasia intestinal completa es menos frecuente y está compuesta por células columnares absorptivas maduras con un ribete en cepillo bien formado y células caliciformes (Figura 1).

**Displasia:** se define como una proliferación neoplásica inequívoca, de carácter benigno sin capacidad de metastazar, esencialmente equivalente a un adenoma. Se clasifica en las siguientes categorías:

a) *Indefinido para displasia:* cuando no hay seguridad de afirmar la presencia o ausencia de displasia en forma inequívoca. Se encuentran cambios regenerativos o inflamación aguda. Puede encontrarse cambios citológicos sugerentes de displasia en la profundidad del tejido (hipercromasia nuclear y mitosis aumentadas), pero madurez tisular en la superficie y conservación de la arquitectura glandular epitelial. La pérdida de la polaridad nuclear apunta fuertemente hacia displasia. Lo más importante es que esta categorización obliga a repetir las biopsias después de 2-3 meses de intensa terapia con ácido-supresores.

b) *Displasia de bajo grado:* se caracteriza por arquitectura glandular conservada, aumento del número y del tamaño de los núcleos, los que suelen estar alargados y estratificados hasta los dos ter-

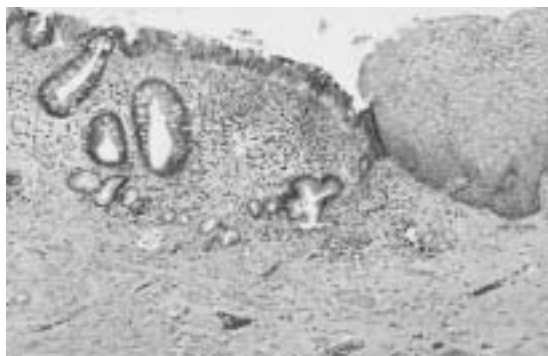

Figura 1. Metaplasia Intestinal sin displasia

cios, pero sin alcanzar el tercio o polo luminal de las células y sin perder su posición perpendicular a la membrana basal. Presenta hipercromasia nuclear, presencia de mitosis sin características atípicas y disminución de la cantidad de mucina citoplasmática (Figura 2).

c) *Displasia de alto grado:* Hay distorsión arquitectural con ramificación de las glándulas, emisión de yemaciones, transformación vellosa de la superficie mucosa, puentes epiteliales intraglandulares y agrupación compacta de las glándulas. Se observa marcado aumento del número y tamaño de núcleos que son pleomórficos, de contornos irregulares y se observa también hipercromasia nuclear. Además hay marcada estratificación nuclear con pérdida de la polaridad nuclear y muchos de los núcleos alcanzan el polo luminal. Hay mitosis más numerosas y aparición de mitosis atípicas. Se aprecia nucléolos prominentes. Habitualmente no hay secreción de mucina. Se le considera una neoplasia intraepitelial al no comprometer la lámina propia (Figura 3).

*Adenocarcinoma:* a los cambios anteriores se agrega pérdida completa de la arquitectura glandular e invasión de la lámina propia (Figura 4).

Es muy importante recordar que dado el carácter algo subjetivo de muchas de estas definiciones, y dada la variabilidad intra e interobservadores, especialmente en las categorías bajas (indefinido para displasia o DBG) es recomendable el diagnóstico por un patólogo dedicado, con experiencia, o la concurrencia de un segundo patólogo, o una nueva serie de biopsias después de terapia intensiva con ácido-supresores por tres meses, evitando las zonas erosionadas o ulceradas. En caso de displasia de alto grado se recomienda siempre una segunda serie de biopsias y eventualmente una segunda opinión por patólogo experto<sup>19</sup>.

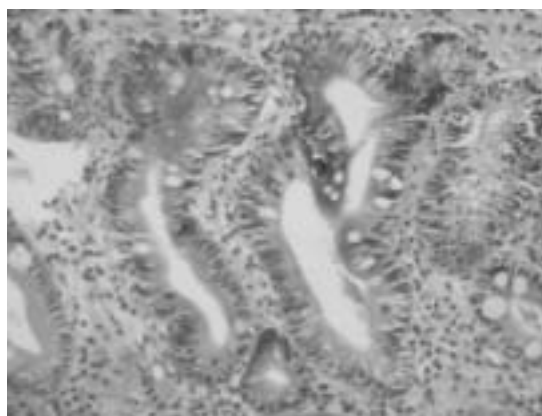


Figura 2. Barrett con displasia de bajo grado.

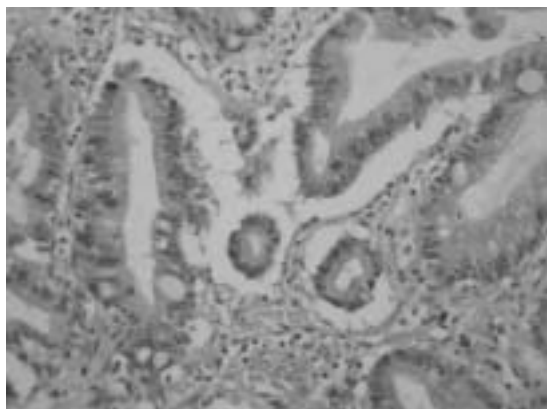


Figura 3. Barrett con displasia de alto grado.

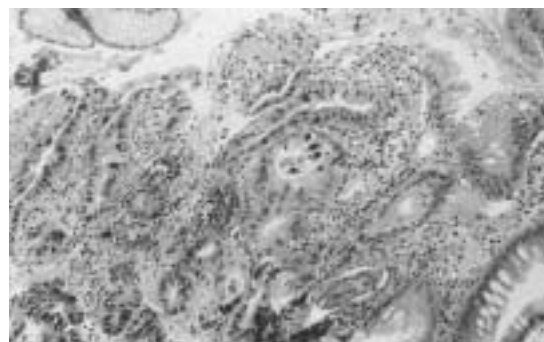


Figura 4. Barrett con displasia de alto grado y adenocarcinoma invasor.

### Oncogénesis, displasia y adenocarcinoma

Un epitelio normal tiene la potencialidad de transformarse en uno neoplásico si ocurren variadas alteraciones en su genoma celular que conducirán a la duplicación celular descontrolada<sup>20</sup>. La transformación del epitelio escamoso esofágico en epitelio columnar tipo fúndico o cardial, luego en tipo intestinal y luego en displásico y adenocarcinoma, se supone causado por la acción mutágena de agentes exógenos (¿compuestos nitrosos?) y/o endógenos como son el componente ácido-péptico gástrico y bilio-pancreático duodenal, en particular las sales biliares<sup>21</sup>. Aunque controversial, existe suficiente evidencia<sup>22-24</sup>, utilizando tecnología de detección ambulatoria objetiva, para reconocer que al menos, en los pacientes con EB, el reflujo mixto de jugo gástrico y contenido duodenal es significativamente mayor y más frecuente que en los sujetos normales y que en los pacientes con reflujo gastroesofágico (RGE) sin EB. Esto permite plantear que la injuria provocada por los agentes injuriantes refluídos, provocaría primero la descamación de dicho epitelio, luego el crecimiento y superficialización de las papilas, exponiendo las células pluripotenciales ("stem cells") adyacentes a la membrana basal, al contacto con estos agentes<sup>21</sup>. Sin embargo, se ignora si son sólo los componentes biliares los inductores de dichas mutaciones o si debe coexistir la exposición a mutágenos externos sumados a una predisposición genética, que finalmente determine que sólo unos pocos pacientes sufrirán los cambios señalados. Igualmente se desconoce si el cese de la exposición a los supuestos mutágenos internos (Ej: jugo gástrico + sales biliares) determina la quiescencia de una etapa o bien, si los cambios genéticos inducidos por esta

exposición siguen ya un curso independiente aun cuando un eventual tratamiento elimine los factores injuriantes.

Los aspectos menos conocidos del EB son el origen de las células que dan lugar al epitelio metaplásico, el estímulo que gatilla dicho cambio, la presencia de diferentes células con un origen aparentemente común (células columnares epiteliales y células calciformes), los determinantes de la extensión de la metaplasia, y la naturaleza de los estímulos que causan la transformación displásica y neoplásica de este epitelio<sup>21</sup>. Este último aspecto es de interés para la práctica clínica, ya que hipotéticamente, representa la oportunidad de interrumpir la transformación maligna y para la detección precoz de uno de los cánceres de mayor crecimiento en los países desarrollados del hemisferio norte<sup>25</sup>.

El paso de metaplasia a displasia y de ésta adenocarcinoma (secuencia M-D-A) está asociado a diversos cambios en los procesos de control de la duplicación celular. A nivel cromosómico se han descrito múltiples alteraciones como pérdida de la heterocigocidad de diversos pares, aneuploidía e inestabilidad cromosómica en variados niveles. A nivel molecular, se han descubierto varias alteraciones en la normal expresión de genes como amplificación (Ciclina D1, c-erbB2), mutación (p53, K-ras), sobre-expresión (COX-2, Bcl2), borramiento o hipermetilación (p16), subexpresión (Cadherina) y otras de gran complejidad que dan cuenta del intrincado proceso que involucra los dinámicos cambios de un tipo de epitelio a otro, en vez de simplemente inflamarse o ser destruido por la acción de agentes injuriantes<sup>26</sup>. Asimismo, se ha visto que estos cambios permiten que hasta la displasia de bajo grado pueda revertir y que a partir de la displasia de alto grado es altamente improbable la regresión a etapas no riesgosas. La compleja natu-

raleza de estos cambios genéticos bien puede reflejar la disrupción simultánea o secuencial de muchas de las vías de regulación genética de la proliferación celular. Sin embargo, el paso desde displasia de alto grado a cáncer afecta sólo a una proporción de pacientes (aproximadamente 30-40%) y aunque mucho se ha avanzado en el conocimiento de las alteraciones genéticas que se asocian a los cambios epiteliales en el Barrett<sup>26</sup>, aún se desconoce la intimidad de los factores que determinan y gatillan el fenómeno de la progresión, lo que permite plantear la idea que hay otros factores propios del huésped que están involucrados en esta secuencia de progresión M-D-A.

### Biomarcadores en esófago de Barrett

Los avances en biología molecular han permitido detectar alteraciones genéticas que podrían servir como marcadores de progresión de esta enfermedad. Reid<sup>27</sup> demostró que la pérdida de la heterocigocidad (PDH) del cromosoma 17 en el gen p53 podría servir como un valioso indicador pronóstico. De los pacientes con DBG y PDH, 26% progresó a DAG/adenocarcinoma versus el 9% en sujetos sin PDH. El riesgo de progresión a cáncer fue de 51% en DAG + PDH versus 21% en DAG sin PDH.

Otro biomarcador propuesto como trazador de riesgo es la survivina, un miembro del grupo de genes inhibidores de la apoptosis, cuya sobre-expresión ha sido reportada en directa asociación con los cambios displásicos y más aún en el adenocarcinoma<sup>28</sup>. Una vez iniciado el cambio hacia la displasia, se presentan alteraciones más severas en los mecanismos de control de la proliferación celular, como es la alteración del gen de oncovigilancia p53. Sus mutaciones se encuentran en menos del 5% de las células diploides metaplásicas, pero en más del 50% de las displasias de bajo grado y en más del 75% de las displasias de alto grado, sugiriendo que estas mutaciones se encuentran más frecuentemente una vez que se ha iniciado la progresión hacia el cáncer<sup>29</sup>. Una consecuencia de la pérdida de regulación de la proliferación celular, es la inhibición de la apoptosis en el epitelio displásico de alto grado, lo que se presume como un evento precursor de la rápida progresión a cáncer de tipo invasor<sup>30,31</sup>.

La aneuploidía es otra alteración genética que se ha reportado acompañando a las etapas precoces de cambios displásicos y que podría servir como un marcador de dicha progresión. Su detección por citometría de flujo (que finalmente detecta defectos en la segregación cromosómica) ha sido señalada como un método práctico de selección de

este subgrupo de pacientes para vigilancia más estrecha. Reid<sup>32</sup> demostró que el subgrupo de pacientes con DBG y diploidia no tiene riesgo de cáncer a 5 años comparado con 28% de riesgo de cáncer a 5 años en los casos con DBG y aneuploidia. En los pacientes con DAG la presencia de aneuploidia no sería importante en el pronóstico.

El conocimiento actual apunta al grupo de pacientes con DBG como el sustrato pertinente para hacer estudios de citometría de flujo y otros estudios biomoleculares, ya que identificaría aquellos pacientes en alto riesgo de ir hacia DAG y por ende, enfocar los recursos para hacer vigilancia endoscópica/histológica dirigida.

### REFERENCIAS

1. Barrett NR. Chronic peptic ulcer of the oesophagus and oesophagitis. *Br J Surg* 1950; 38: 175-182.
2. Allison PR, Johnstone AS. The oesophagus lined with gastric mucous membrane. *Thorax* 1953; 8: 87-101.
3. Barrett NR. The lower esophagus lined by columnar epithelium. *Surgery* 1957; 41: 881-894.
4. Hayward J. The lower end of the esophagus. *Thorax* 1961; 16: 36-41.
5. Chandrasoma PT, Der R, Ma Y, Dalton P, Taira M. Histology of the gastroesophageal junction. An autopsy study. *Am J Surg Pathol* 2000; 24: 402-409.
6. Oberg S, Peters JH, DeMeester TR. Inflammation and specialized intestinal metaplasia of cardiac mucosa is a manifestation of gastroesophageal reflux disease. *Ann Surg* 1997; 226: 522-532.
7. Naef AP. Columnar-lined lower esophagus: an acquired lesion with malignant predisposition. *J Thorac Cardiovasc Surg* 1975; 70: 826-835.
8. Haggitt RC, Tryzelaar J, Ellis FH, Colcher H. Adenocarcinoma complicating columnar epithelium-lined (Barrett's) esophagus. *Am J Clin Pathol* 1978; 70: 1-5.
9. Schnell TG, Sontag SJ, Chejfec G. Adenocarcinoma arising in tongues or short segments of Barrett's esophagus. *Dig Dis Sci* 1992; 37: 137-143.
10. Clark GWB, Smyrk TC, Burdiles P, Hoelt SF, Peters JH, Kiyabu M, *et al.* Is Barrett's metaplasia the source of adenocarcinomas of the cardia? *Arch Surg* 1994; 129: 609-614.
11. Csendes A, Smok G, Sagastume H, Rojas J. Estudio prospectivo endoscópico y biopsico de la prevalencia de metaplasia intestinal en la unión gastro-esofágica en controles y en pacientes con reflujo gastroesofágico. *Rev Méd Chile* 1998; 126: 155-161.
12. DeMeester SR y DeMeester TR. Columnar mucosa and intestinal metaplasia of the esophagus. Fifty years of controversy. *Ann Surg* 2000; 231: 303-321.
13. Sampliner RE. Practice guidelines on the diagnosis, surveillance, and therapy of Barrett's esophagus. The Practice Parameters Committee of the American College of Gastroenterology. *Am J Gastroenterol* 1998; 93: 1028-1032.
14. Paull A, Trier JS, Dalton MD, Camp RC, Loeb P *et al.*

- The histologic spectrum of Barrett's esophagus. *New Engl J Med* 1976; 295: 476-480.
15. Cameron A, Carpenter HA. Barrett's esophagus, high-grade dysplasia, and early adenocarcinoma: a pathological study. *Am J Gastroenterol* 1997; 92: 586-591.
  16. McArdle JC, Lewin KJ, Randall G, Weinstein W. Distribution of dysplasia and early invasive carcinoma in Barrett's esophagus. *Hum Pathol* 1992; 23: 479-482.
  17. Ridell RH, Goldman H, Ransohoff DF. Dysplasia in inflammatory bowel disease: standardized classification with provisional clinical applications. *Hum Pathol* 1983; 14: 931-968.
  18. Reid BJ, Weinstein WM, Lewin KJ, Haggitt RC, Vandeventer G, Denbensten L. Endoscopic biopsy can detect high-grade dysplasia or early adenocarcinoma in Barrett's esophagus without grossly recognizable neoplastic lesions. *Gastroenterology* 1988; 94: 81-90.
  19. Guindi M, Riddell RH. Histology of Barrett's esophagus and dysplasia. *Gastrointest Endoscopy Clin N Am* 2003; 13: 349-368.
  20. Polkowski W, Van Lanschot JJB, Offerhaus GJA. Barrett esophagus and cancer: pathogenesis, carcinogenesis and diagnostic dilemmas. *Histol Histopathol* 1999; 14: 927-944.
  21. Jankowski JA, Wright NA, Meltzer SJ, Triadafiloupolos G, Geboes K, Casson AG. Molecular evolution of the Metaplasia-Dysplasia-Adenocarcinoma sequence in the esophagus. *Am J Pathol* 1999; 154: 965-973.
  22. Kauer W, Burdiles P, Ireland AP, Clark GW, Peters JH, Bremner CG, *et al.* Does duodenal juice reflux into the esophagus of patients with complicated GERD? Evaluation of a fiberoptic sensor for bilirubin. *Am J Surg* 1995; 169: 98-104.
  23. Burdiles P. Validación de espectrofotómetro portátil para el estudio del reflujo duodeno-gastro-esofágico. *Rev Chil Cir* 1999; 51: 573-588.
  24. Csendes A, Burdiles P, Smok G, Rojas J, Flores N, Domic S, y cols. Hallazgos clínicos, endoscópicos y magnitud del reflujo de contenido gástrico y duodenal en pacientes con metaplasia intestinal cardial y esófago de Barrett corto comparado con controles. *Rev Med Chile* 1999; 127: 1321-1328.
  25. Hesketh PJ, Clapp RW, Doos WG, Spechler SJ. The increasing frequency of adenocarcinoma of the esophagus. *Cancer* 1989; 64: 526-530.
  26. Jenkins GJS, Doak SH, Parry JM, D'Souza FRD, Griffiths AP, Baxter JN. Genetic pathways involved in the progression of Barrett's metaplasia to adenocarcinoma. *Br J Surg* 2002; 89: 824-837.
  27. Reid BJ, Prevo LJ, Galipeau PC, Sanchez CA, Longton G Levine DS *et al.* Predictors of progression in Barrett's esophagus II: baseline 17p (p53) loss of heterozygosity identifies a patient subset at increased risk for neoplastic progression. *Am J Gastroenterol* 2001; 96: 2839-2848.
  28. Vallböhmer D, Peters JH, Oh D, Kuramochi H, Shimizu D *et al.* Survivin, a potential biomarker in the development of Barrett's adenocarcinoma. *Surgery* 2005; 138: 701-707.
  29. Younes M, Lebovitz RM, Lechago LV, Lechago J. P53 protein accumulation in Barrett's metaplasia, dysplasia and carcinoma: a follow up study. *Gastroenterology* 1993; 105: 1637-1642.
  30. Katada N, Hinder RA, Smyrk T, Hiraba N, Perdakis G, Lund RJ *et al.* Apoptosis is inhibited early in the dysplasia-carcinoma sequence of Barrett's esophagus. *Arch Surg* 1997; 132: 728-732.
  31. Wetscher G, Schwelberger H, Unger A, Offner F, Profanter C, Glaser K *et al.* Refluxed-induced apoptosis of the esophageal mucosa is inhibited in Barrett's epithelium. *Am J Surg* 1998; 176: 569-573.
  32. Reid BJ, Levine DS, Longton G, Blount PL, Rabinobitch PS. Predictors of progression to cancer in Barrett's esophagus: baseline histology and flow cytometry identify low-and high-risk patient subsets. *Am J Gastroenterol* 2000; 95: 1669-1676.