

## ARTÍCULOS DE INVESTIGACIÓN

# Fluxión funiculotesticular, una complicación frecuente en la herniorrafia inguinal\*

## Spermatic cord and testicular swelling as a complication of inguinal hernia repair

Drs. ALBERTO ACEVEDO F.<sup>1</sup>, ANTONIO GALLEGO A.<sup>1</sup>, AQUILES VITERBO G.<sup>1</sup>,  
JORGE BRAVO L.<sup>1</sup>, VERÓNICA DELLEPIANE T.<sup>1</sup>

<sup>1</sup>Centro de Referencia de Salud (CRS) Cordillera Oriente, Unidad de Cirugía Mayor Ambulatoria.  
Universidad de Chile, Facultad de Medicina, Campus Peñalolén, Santiago, Chile.

### RESUMEN

El presente estudio presenta a la fluxión funiculotesticular (FFT) como la complicación más frecuente de la herniorrafia inguinal, destacando que es poco mencionada en publicaciones sobre el tema a nivel internacional. El objetivo del presente estudio es dar a conocer la frecuencia de esta complicación en los pacientes intervenidos en el Centro de Referencia de Salud (CRS) Cordillera, analizar sus manifestaciones clínicas y su etiopatogenia. El estudio observacional, descriptivo, prospectivo se realizó en 304 varones portadores de hernia inguinal derivados desde los consultorios de las comunas de Peñalolén y Macul al CRS Cordillera Oriente. Los pacientes fueron intervenidos consecutivamente con anestesia local y técnicas quirúrgicas estándar y en forma ambulatoria. El control postoperatorio lo realizó un miembro del equipo quirúrgico a la semana y al mes de la intervención buscando dirigidamente signos de FFT. Ésta se encontró en 22% siendo severa en el 2,5% de los casos. Esta frecuencia fue similar para hernias directas e indirectas. La FFT fue significativamente mayor en las hernias recidivadas, las inguinoescrotales y en los casos en los que se instaló una malla. Esta complicación pone en evidencia una cadena de hechos que se inician con el trauma quirúrgico producto de la disección necesaria en una herniorrafia inguinal que produce inflamación, congestión venosa y linfática. En casos más graves puede producirse trombosis venosa y eventualmente daño isquémico del testículo.

PALABRAS CLAVE: *Fluxión funiculotesticular, aumento de volumen testicular.*

### SUMMARY

*Background:* A complication of inguinal hernia repair that is seldom mentioned is spermatic cord and testicular swelling. *Aim:* To study the frequency of this complication, its clinical manifestations and to analyze its pathogenesis. *Material and Methods:* A descriptive observational, prospective study in 304 men (aged 15 to 89 years), subjected to an inguinal hernia repair. Operation was performed under local anesthesia in an ambulatory basis, with standard surgical techniques. The postoperative assessment was done by a member of the surgical staff one week and one month after surgery. *Results:* A mild or moderate swelling

\*Recibido el 12 de Mayo de 2006 y aceptado para publicación el 28 de Agosto de 2006.

Correspondencia: Dr Alberto Acevedo

Las Torres 5100, Santiago, Chile.

email aacevedof@crsorient.cl

occurred in 19.5% of patients and a large, severe spermatic cord and testicular swelling developed in 2.5% of the cases. The frequency was similar in patients with direct or indirect hernias. Those with recurrent hernias, with hernias growing into the scrotum or that required a mesh for hernia repair, had a significantly higher frequency of spermatic cord and testicular swelling. No patient developed testicular ischemia. *Conclusions:* Spermatic cord and testicular swelling is the consequence of the dissection required for hernia repair, that is followed by a variable grade of damage to the tissues, inflammation, venous and lymphatic congestion and edema. In seldom occasions venous thrombosis and testicular damage may take place.

**KEY WORDS:** *Spermatic cord, testicle swelling, inguinal hernia repair.*

### **INTRODUCCIÓN**

Numerosas publicaciones, provenientes principalmente de centros especializados en cirugía herniaria dan cuenta de las complicaciones postoperatorias de la cirugía de las hernias inguinales<sup>1-8</sup> apreciándose una cierta ambigüedad en la conceptualización y descripción de la FFT, la isquemia y la atrofia testicular. En un estudio previo<sup>6</sup> comprobamos que el aumento de volumen del funículo espermático y del testículo fue la complicación más frecuentemente observada en nuestros pacientes y nos llamó la atención la escasa mención que de ello se hace en la literatura especializada. Con el fin de precisar la extensión del término denominamos FFT al aumento de volumen, indoloro o escasamente doloroso, que no produce fiebre, compromiso del estado general o incapacidad funcional. Se diferencia claramente del cuadro de la isquemia testicular que junto con la fluxión se acompaña de dolor, fiebre y compromiso del estado general.

El año 1997 se creó el Programa de Cirugía Mayor Ambulatoria (CMA) en el Centro de Referencia de Salud (CRS) Cordillera Oriente de la ciudad de Santiago, que tiene como población asignada los adultos de las comunas de Peñalolén y de Macul<sup>6</sup>. Esta circunstancia produjo una gran concentración de patología herniaria en pocas manos e hizo posible el seguimiento postoperatorio de los pacientes por el equipo quirúrgico.

El objeto del presente estudio es presentar el concepto de la FFT, establecer su frecuencia en los pacientes varones intervenidos por una hernia inguinal y establecer los factores predisponentes. Finalmente analizamos brevemente la patogenia y el diagnóstico diferencial de la FFT. Un estudio en profundidad de la relación existente entre la congestión venosa del plexo pampiniforme y la isquemia testicular señalada entre otros por Fruchaud<sup>9</sup> y Wantz<sup>3</sup>, deberá ser tratada en otra oportunidad.

### **MATERIAL Y METODO**

El presente es un estudio observacional, descriptivo, prospectivo, se llevó cabo en 304 varones

portadores de una hernia inguinal con una edad promedio de 53 (15-89) años, intervenidos en el Programa de CMA del CRS Cordillera Oriente, en forma consecutiva, entre el 1 de Enero de 2001 y el 31 de Diciembre de 2003.

Los pacientes fueron referidos desde los consultorios de las comunas de Peñalolén y Macul. Una vez completado el estudio preoperatorio los pacientes se derivaron a la Unidad de Pabellón donde fueron entrevistados por la enfermera asistente de anestesia que informó al paciente y a un acompañante sobre el procedimiento, obtuvo el consentimiento informado y entregó una copia impresa de las indicaciones pre y postoperatorias.

Se indicó del ayuno preoperatorio de 12 horas para los alimentos sólidos y de 2 horas para los líquidos y se mantuvieron los tratamientos farmacológicos habituales con excepción del Acido Acetilsalicílico y los anticoagulantes, los que se suspendieron diez y tres días antes de la intervención respectivamente.

Prescindimos de premedicación y efectuamos quimioprofilaxis sólo en casos excepcionales como lo recomiendan Kark y Kurzer<sup>5</sup>, Barrotoveña y Herszage<sup>7</sup> y Greco<sup>8</sup>. Consideramos de la mayor importancia el contacto directo del cirujano con su paciente en todas las etapas del tratamiento.

*Técnica de anestesia local:* Empleamos la técnica monitorizada, con la participación de una enfermera asistente de anestesia. Como anestésico local utilizamos Lidocaina<sup>®</sup> al 0,5% en un volumen entre 80 y 120 ml. Se utilizó la técnica de infiltración por planos, agregando un depósito bajo la pared posterior del canal inguinal (preperitoneal) en las técnicas que inciden la pared posterior del canal inguinal y en las hernias directas

*Técnica quirúrgica:* Utilizamos una técnica de abordaje que hemos llamado disectiva y es similar a la descrita por Madden<sup>10</sup> y que él llama anatómica. La incisión longitudinal del cremaster y su separación en colgajos lateral y medial son una etapa importante de la disección que permite un acceso adecuado al funículo espermático y a la pared posterior del canal inguinal. Las técnicas de herniorrafia utilizadas se aprecian en la Tabla 1.

Una vez finalizada la intervención los pacientes se dieron de alta tras un corto período de observación monitorizada en la sala de recuperación y concurren a control al día siguiente, a la semana y al mes de la intervención. El primer control lo efectuó la enfermera ciñéndose a los criterios preestablecidos en un protocolo preimpreso de seguimiento elaborado para la finalidad de este estudio. El segundo y tercer control los efectuó un cirujano del equipo ciñéndose al mismo protocolo. La información se trasladó desde la ficha preimpresa a la base de datos del programa de CMA de las hernias del CRS efectuado mediante el software de cálculo epidemiológico EpiInfo 2000. Los pacientes con una FFT se siguieron por un tiempo más prolongado, hasta la estabilización e inicio de la regresión de la fluxión. El seguimiento a largo plazo de estos pacientes será objeto de otro estudio.

**Criterios para el control postoperatorio:** En forma preliminar se estableció que el cordón espermático tiene un diámetro inferior a 5 mm en los sujetos sanos y en forma empírica se clasificó su aumento de grosor como leve (0,5-1 cm), moderado (1-2 cm), y severo (>2 cm) (Figura 1). El aumento de volumen y de consistencia del testículo acompaña siempre al del funículo, pero es de muy difícil objetivación y por ello nos limitamos a señalar su existencia. El aumento de grosor y consistencia del cordón espermático se aprecia habitualmente ya establecido en el control efectuado a la semana y persiste con esas características o se incrementa en las semanas siguientes. La regresión de la fluxión se realiza en los meses siguientes a la intervención.

Además del engrosamiento del funículo espermático (Figuras 2 y 3) se consignaron los síntomas, en especial el dolor testicular, el compromiso del estado general y la alteración de los signos vitales.

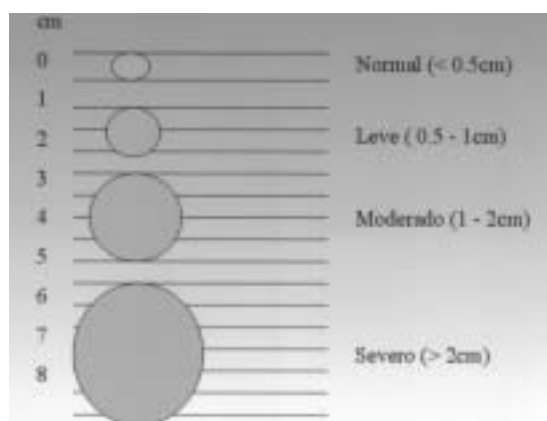


Figura 1. Esquema de clasificación de la Fluxión funiculotesticular.

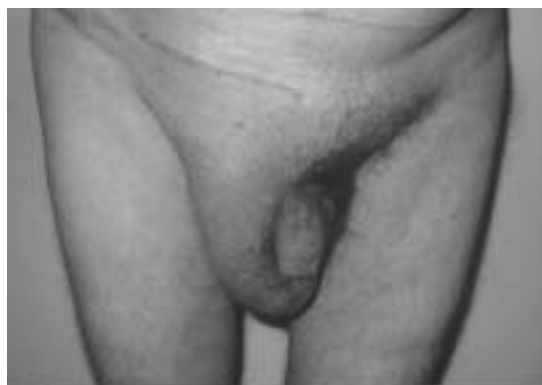

Figura 2. Fluxión funiculotesticular en herniorrafia izquierda.

El cálculo de la significación estadística de las variables no numéricas se efectuó mediante la técnica de Chi cuadrado, considerando estadísticamente significativo un valor de  $p < 0,05$ .

## RESULTADOS

La frecuencia del aumento de volumen del funículo y del testículo se aprecia en la Tabla 2; las Tablas 3, 4 y 5 muestran la relación de éste con el tipo de hernia, su tamaño y el uso de malla, y su significación estadística. La recidiva herniaria, el volumen, el descenso de la hernia hacia el escroto y en general el uso de malla aparecen como factores predisponentes de la FFT con una probabilidad estadística inferior a 0,05. Las hernias directas e indirectas presentaron la FFT en una proporción similar.

## DISCUSIÓN

Dentro de la evolución, por lo general favorable de la cirugía herniaria<sup>1-6</sup> no deja de ser preocupante



Figura 3. Fluxión funiculotesticular izquierda.

**Tabla 1**  
**TÉCNICAS DE HERNIORRAFIA INGUINAL**

<i>Herniorrafia inguinal</i>	<i>n</i>	<i>%</i>
Sin malla		
Bassini	98	33
Madden (marcy)	41	13
Shouldice	12	4
Subtotal	151	50
Con malla		
Lichtenstein	107	35
Malla otra	46	15
Subtotal	153	50
Total	304	100

para el enfermo y para el médico la constatación del aumento de volumen y consistencia del cordón espermático y del testículo, especialmente en su forma severa.

La mención sólo ocasional en la literatura, de esta complicación, se puede explicar en los países europeos y en EEUU (1) porque el control postoperatorio no lo efectúan los cirujanos sino que los médicos de cabecera (de familia) en sus consultas particulares de modo que los estudios de seguimiento se realizan por lo general en forma telefónica o mediante cuestionarios enviados por correo. Otra razón para la escasa mención que se hace de esta complicación es que tiene una evolución habitualmente benigna, requiere de medidas terapéuticas sencillas. En alguna época se pensó que ella representaba una deficiencia técnica hoy sabemos que es una consecuencia "normal" de la disección quirúrgica en la región.

La frecuencia global de nuestra serie fue de 22%, pero ésta disminuye a 8,5% si tomamos en cuenta a las fluxiones de diámetro mayor de 1 cm y a 2,5% si consideramos sólo aquellas severas con un diámetro funicular superior a los 2 cm. En Chile, en una revisión de las publicaciones efectuadas en los últimos 20 años, Bardavid<sup>11</sup> señala la

**Tabla 2**  
**FLUXIÓN FUNÍCULOTESTICULAR (FFT)**

<i>FFT</i>	<i>n</i>	<i>%</i>
Ausente	237	78,0
Leve	41	13,5
Moderada	18	6,0
Severa	8	2,5
Total	304	100

**Tabla 3**  
**GRADO DE FLUXIÓN FUNÍCULOTESTICULAR (FFT) EN LOS DIFERENTES TIPOS DE HERNIA**

<i>Tipo de hernia</i>	<i>Leve (n)</i>	<i>Moderado (n)</i>	<i>Severo (n)</i>	<i>Total (n)</i>	<i>% (FFT)</i>
Directa	13	6	2	21	19,0
Indirecta	21	10	5	36	20,8 <sup>(*)</sup>
Recidivada	7	2	1	10	45,0 <sup>(**)</sup>
Total	41	18	8	67	22,0

<sup>(\*)</sup>p de hernia directa respecto a indirecta no fue significativo.

<sup>(\*\*)</sup>p de hernia recidivada respecto a la directa e indirecta en conjunto fue <0,05.

**Tabla 4**  
**GRADO DE FLUXIÓN FUNÍCULOTESTICULAR (FFT) EN HERNIAS INGUINOESCROTALES**

<i>Crecimiento de la hernia</i>	<i>Leve (n)</i>	<i>Moderado (n)</i>	<i>Severo (n)</i>	<i>Total (n)</i>	<i>% (FFT)</i>
Inguinal	31	12	5	48	17,9
Inguinoescrotal	10	6	3	19	52,7 <sup>(*)</sup>
Total	41	18	8	67	22,0

<sup>(\*)</sup>p de hernia inguinoescrotal respecto a la inguinal <0,01.

presencia de un "engrosamiento funicular" en 2 casos (1,6%) de su serie operada con la técnica de Schouldice comparable con nuestra cifra para FFT severa. Si consideramos las formas moderadas y severas en conjunto, nuestros resultados son similares al 7,5% de frecuencia para el edema testicular comunicado por Greco<sup>8</sup> y al 3,3 que muestra Rötzscher<sup>12</sup>.

El "scrotal swelling" como lo denomina Rötzscher se presentó con mayor frecuencia tras una herniorrafia por recidiva herniaria. Este autor da cuenta de un 6,7% de esta complicación en los pacientes intervenidos con la técnica de Schouldice<sup>12</sup>.

**Tabla 5**  
**GRADO DE FLUXIÓN FUNÍCULOTESTICULAR (FFT) RESPECTO A LA COLOCACIÓN DE UNA MALLA**

<i>Malla</i>	<i>n</i>	<i>Leve (n)</i>	<i>Moderado (n)</i>	<i>Severo (n)</i>	<i>Total (n)</i>	<i>(%) (FFT)</i>
Sí	162	28	10	5	43	28,0 <sup>(*)</sup>
No	142	13	8	3	24	15,9
Total	304	41	18	8	67	22,0

<sup>(\*)</sup>p<0,05.

Kurzer señala esta afección en el 2,7% los casos operados con la técnica de Lichtenstein<sup>13</sup>.

Ponka<sup>14</sup> señala que algún grado de edema del escroto y del testículo se hace presente en un gran número de herniorrafias inguinales y Levy<sup>15</sup> considera el edema del escroto y del cordón espermático como la complicación más frecuente de las herniorrafias inguinales.

Nuestros resultados se acercan probablemente a la ocurrencia real de esta complicación por tratarse de una muestra representativa proveniente de un estudio prospectivo efectuado en un centro especializado en cirugía herniaria, en que cada paciente fue examinado por un miembro del equipo quirúrgico, en períodos preestablecidos de tiempo, según un protocolo y que se llevó a cabo en el 100% de la muestra

Respecto a la patogenia de este cuadro, debe señalarse que la fluxión es la consecuencia del trauma quirúrgico a que son sometidas las estructuras anatómicas de la zona. Desde este punto de vista, la disección de las hernias indirectas (intrafuniculares) es más traumática que la de las directas (retrofuniculares) en las cuales el funículo es simplemente separado de la hernia subyacente. Este diferente grado de disección no produjo diferencia en los enfermos de nuestra muestra donde ambos tipos de hernia tuvieron una proporción similar de FFT.

Este trauma será mayor si existen alteraciones anatomopatológicas de la zona producidas por la hernia misma. Factores que dificultan la disección y aumentan el trauma son las adherencias "interplanos" que se aprecian en las hernias inveteradas, las hernias inguinoescrotales, las de gran tamaño y las recidivadas.

El trauma producirá daño en cuatro vertientes diferentes. Por un lado existirá una probabilidad de dañar la circulación venosa y/o la linfática. Otra vertiente está dada por la manipulación tisular que derivará en una inflamación, la hemorragia de diversa cuantía y el trauma producido por la hemostasia, todas ellas capaces de acentuar la inflamación propia del proceso de cicatrización. La tercera vertiente es consecuencia de la disección de los tejidos distendidos e hipertrofiados (saco herniario, fascia espermática interna, cremáster que deben ser incididos, resecaados, y cuyos remanentes, a menudo desprovistos de circulación, evolucionarán hacia diversos grados de desvitalización. La cuarta vertiente es la experiencia quirúrgica y la delicadeza del cirujano. La excesiva disección, estrechamiento exagerado del anillo inguinal profundo por la malla o por los puntos de reparación y el estrechamiento del anillo inguinal superficial, son factores que pueden influir en la producción de la FFT.

Klinge<sup>16</sup> en una extensa revisión de las complicaciones de la cirugía herniaria señala que éstas se producen independientemente de la técnica quirúrgica empleada. Esta afirmación no es corroborada por nosotros ya que la FFT se presentó en una proporción significativamente mayor en las rafia con malla. Es probable que este hecho radique en que usamos prótesis cuando no hubo garantía de obtener una rafia sin tensión y ello ocurrió en las grandes hernias, en las inguinoescrotales y en las recidivadas.

El diagnóstico diferencial de este cuadro debe hacerse con la isquemia testicular (orquitis isquémica)<sup>16-19</sup>. Ambos tienen en común el aumento de volumen del cordón y del testículo, pero mientras la FFT es indolora o escasamente dolorosa, no interfiere con las actividades habituales del paciente y evoluciona hacia una recuperación en algunas semanas o meses, la isquemia produce intenso dolor, compromete la actividad normal del paciente, se acompaña de fiebre, leucocitosis y evoluciona con frecuencia hacia la atrofia testicular. Si bien en nuestra muestra no hemos tenido casos de isquemia testicular, queda por establecer la proporción de los pacientes con FFT de nuestra serie que haya desarrollado una atrofia testicular.

La mayoría de los autores estiman que la isquemia testicular es la consecuencia del daño, la congestión y la trombosis venosa, que en casos graves interfiere con la circulación del testículo<sup>9</sup>. No puede desconocerse, sin embargo, que el pasaje del cordón engrosado por los anillos inguinales superficial y profundo pueda obstaculizar la circulación venosa de retorno hasta un punto en que se produzca una trombosis venosa.

Los aspectos médico legales de esta complicación deben ser convenientemente sopesados. Parece recomendable a este respecto que las hernias de gran tamaño, inguinoescrotales y recidivadas sean intervenidas por cirujanos con experiencia en cirugía herniaria y que el riesgo de hacer esta complicación le sea aclarado al paciente al momento de obtener el consentimiento informado. Gilbert<sup>20</sup> señala, que el edema testicular hace infeliz al paciente y ello es aun peor si evoluciona hacia una isquemia y atrofia testicular. Señala que cualquier cirujano está expuesto a esta complicación y establece que una relación próxima entre el médico y el paciente; la protocolización del estudio preoperatorio dejando constancia específicamente de los hallazgos en el funículo y el testículo, y el registro de los hallazgos durante el acto quirúrgico son elementos imprescindibles al momento de prevenir graves consecuencias medicolegales.

**REFERENCIAS**

1. Bendavid R. Complications of groin hernia surgery. *Surg Clin North Am* 1998; 78: 1089-1103.
2. Pollak R, Nyhus L M. Complications of groin hernia repair. *Surg Clin North Am* 1983; 63: 1363-1371.
3. Wantz GE. Testicular complications of inguinal hernioplasty. *Probl Gen Surg* 1995; 12: 219-224.
4. Schumpelick V, Treutner K-H, Arlt G. Inguinal hernia repair in adults. *Lancet* 1994; 344: 375-379.
5. Kark AE, Kurzer M, Waters KJ. Tension free mesh repair: review of 1098 cases using local anesthesia in a day unit. *Ann R Coll Surg Engl* 1995; 77: 299-304.
6. Acevedo A, Gallego A, Dellepiane V. Complicaciones de la cirugía herniaria. Cuaderno de Resúmenes del Congreso Chileno de Cirujanos 2002; 46.
7. Barroetaveña J, Herszage L, Barroetaveña JL. *Hernias de la ingle (cuarta edición)*. Buenos Aires: Ediciones Médicas Corrales, 2002; 125-137.
8. Greco D. Complications in open hernia surgery. En: Schumpelick V, Wantz GE. *Inguinal hernia repair*. Basel, Karger, 1995; 320-325.
9. Fruchaud H. *Le traitement chirurgical des hernies de l'aine*. Paris: Doin, 1956; 195-200.
10. Madden JL, Hakim S, Agorogiannis AB. The anatomy and repair of inguinal hernias. *Surg Clin North Am* 1971; 51: 1269-1292.
11. Bardavid C. Hernias inguinales, Técnica de Shoul-dice. *Rev Chil Cir* 1993; 45: 264-271.
12. Rötzscher VM, Pleye JT. Hernioplastik nach Schoul-dice. Qualität und Qualifikation. *Aktuel Chir* 1990; 25: 263-268.
13. Kurzer M, Kark A, Wantz G. *Surgical management of abdominal wall hernias*. London: Martin Dunitz Ltd, 1999; 108: 193.
14. Ponka JL. *Hernias of the abdominal wall*. Philadelphia: WB Sounder & Co, 1980; 608-609.
15. Levy AH, Wreen R, Friedman MN. Complications and recurrences after inguinal hernia repair. *Ann Surg* 1951; 133: 533-539.
16. Klinge U. Complications in open surgery. En: Schumpelick V, Wantz GE. *Inguinal hernia repair*. Basel, Karger, 1995; 326-339.
17. Wantz GE. Complications of inguinal hernial reappear. *Surg Clin North Am* 1984; 64: 287-195.
18. Richards AT. Cord and testicular complications of groin hernia surgery. En: Fitzgibbons RJ, Greenburg AG. *Nyhus and Condon's Hernia*. Philadelphia: Lippincott Williams & Williams, 2002; 291-296.
19. Wanz GE. Perfusion of the testicles and ischemic orchitis. En: Schumpelick V, Wantz GE. *Inguinal hernia repair*. Basel, Karger, 1995; 345-353.
20. Gilbert A I. Medical legal aspects of hernia surgery: Personal risk management. En: Schumpelick V, Wantz GE. *Inguinal Hernia Repair*. Expert meeting on hernia surgery, 1994. Basel, Karger, 1995; 416-428.