

CASOS CLÍNICOS

Supuración crónica perianal por cuerpo extraño* Chronic perianal discharge caused by a foreign body

Drs. RICARDO LABBÉ R¹, EDUARDO LABBÉ M¹, RAÚL LASAGNA G¹,
RODRIGO MANDUJANO T¹, Int. PAULA LEIVA A²

¹Hospital Mutual de Seguridad de Santiago. ²Interno de Medicina Universidad de Chile

RESUMEN

El empalamiento perineal es una lesión poco frecuente, que puede dar origen a un cuadro de supuración crónica perineal cuya etiología no es el habitual absceso o fístula perianal. Se presenta el caso de un paciente de 34 años que sufrió un empalamiento perineal en accidente laboral, presentando descarga purulenta perianal en forma casi permanente por cinco años. Durante su evolución se trató como una fístula, con fistulectomía parcial y ligadura elástica, sin remisión de la sintomatología. Se realizó fistulografía bajo TAC y colonoscopia con inyección de azul de metileno y agua oxigenada por el trayecto fistuloso, que no evidenciaron comunicación a recto, por lo que se decidió la exploración quirúrgica. Se extrajo un cuerpo extraño, correspondiente a tela, luego de lo cual se objetivó la cicatrización del orificio fistuloso a las dos semanas. El último control se realizó al mes de la cirugía.

PALABRAS CLAVE: **Fístula rectal, cuerpos extraños**

SUMMARY

Perineal impalement injuries are rare and can produce a chronic perineal discharge not caused by the usual fistula or perianal abscess. We report a 34 year-old man who suffered a perineal impalement in an accident at work and presented with almost continuous perianal purulent discharge for five years. He was treated as a perianal fistula, with partial fistulectomy and elastic bandage, without improvement. CT guided fistulography and colonoscopy with methylene blue and hydrogen peroxide injection into the fistula demonstrated no rectal connection. Surgical exploration was then performed, extracting a foreign body, corresponding to a piece of fabric. Complete closure of the external fistulous opening was achieved in two weeks. The final follow-up examination was performed one month after surgery.

KEY WORDS: **Rectal fistula, foreign body, perineal discharge.**

INTRODUCCIÓN

Las lesiones supurativas crónicas perineales no son infrecuentes en nuestro medio y se relacionan en su mayoría con abscesos y fístulas

perianales, de variada etiología. Sin embargo, en forma excepcional, el origen de la fístula puede no corresponder a una comunicación con el lumen rectal, sino a una lesión intraabdominal o pelviana. Éstas pueden pasar inadvertidas por períodos prolongados¹.

*Recibido el 14 de noviembre de 2005 y aceptado para publicación el 25 de febrero de 2006.
e-mail: edulabbe@yahoo.com

La lesión por empalamiento perineal, de rara ocurrencia, puede originar una supuración crónica y corresponde al mecanismo en que un objeto rígido penetra en el cuerpo humano por dicha zona, provocando lesiones diversas^{2,3}. La presencia de este cuadro clínico es la manifestación de un proceso inflamatorio crónico de tejidos blandos, que puede entre otros deberse a la persistencia de un cuerpo extraño, o inmunodepresión^{4,5}.

A continuación se revisa un caso clínico de supuración crónica perianal por cuerpo extraño, secundario a empalamiento.

CASO CLÍNICO

Paciente de 34 años de edad que el 12 de diciembre de 1999 sufre empalamiento perianal a un centímetro y medio del margen anal con un fierro, secundario a una caída en su trabajo. Se trató su lesión aguda con observación y manejo conservador, presentando durante su evolución descarga purulenta perianal en forma casi permanente, con algunas crisis de abscesos que fueron drenados quirúrgicamente.

Durante el año 2003 se realizaron estudios de imágenes, incluyendo endosonografía anal, fistulografía, tomografía axial computada de pelvis y fistulografía bajo TAC, que reconocen un trayecto pararectal derecho de 6 cm hasta el espacio presacro, con una imagen de masa inflamatoria de 5 x 5 x 3 cm, atravesando el músculo elevador del ano, pero sin comprobarse comunicación con el recto.

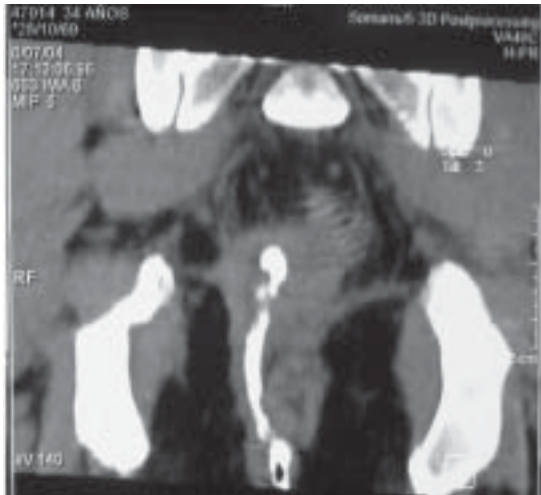

Figura 1. Corte coronal de fistulografía bajo TAC. Se observa el trayecto fistuloso. No se evidencia lesión ósea del sacro.

En septiembre de 2003 ingresa al Hospital Mutual de Seguridad, donde se interviene, realizándose una fistulectomía parcial y ligadura elástica. Durante el postoperatorio presentó la evolución habitual de este tipo de cirugía, eliminando la ligadura elástica tardíamente. Sin embargo mantuvo la descarga por el orificio fistuloso.

A los nueve meses de la cirugía y por la persistencia de la sintomatología y la comprobación en examen con sonda acanalada de un trayecto pararectal de 7 cm de longitud, se decide repetir los exámenes, bajo las siguientes hipótesis diagnósticas:

1. Restos de cuerpo extraño
2. Lesión osteolítica del sacro
3. Comunicación al recto alto o sigmoides

Se realizó nueva fistulografía bajo TAC (Figuras 1 y 2), que no revelaron comunicación con el recto ni lesión ósea del sacro.

La colonoscopia izquierda no evidenció lesiones ni comunicación de la fístula a recto tras la inyección a través del trayecto fistuloso de azul de metileno con agua oxigenada.

Descartada la segunda y tercera posibilidad diagnóstica se decidió realizar una exploración en pabellón bajo anestesia.

Se practicó una pequeña ampliación del orificio externo, realizando luego un curetaje con cucharilla, extrayéndose tejido de granulación y finalmente un cuerpo extraño, correspondiente a tela de pantalón de aproximadamente 2 x 2 cm (Figura 3). Se

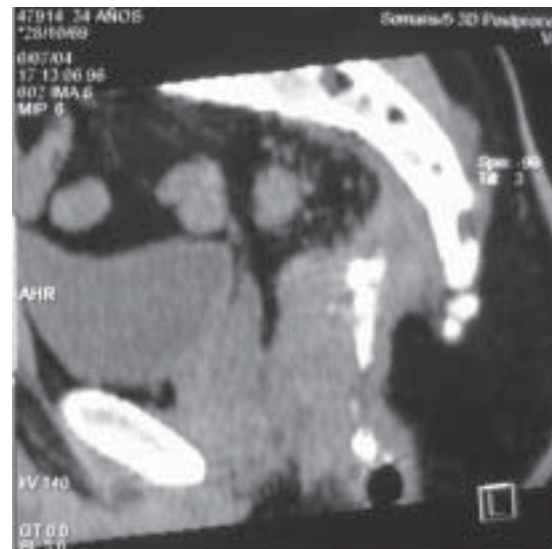


Figura 2. Reconstrucción sagital de fistulografía bajo TAC. Se observa el trayecto fistuloso, sin comunicación con el recto.



Figura 3. Cuerpo extraño extraído durante la exploración quirúrgica del trayecto fistuloso, correspondiente a tela.

utilizó antibióticos profilácticos. El cultivo del material extraído no presentó desarrollo bacteriano.

El paciente fue dado de alta hospitalaria al tercer día en buenas condiciones, constatándose cicatrización en el control de las 2 semanas postoperatorias. Es dado de alta en forma definitiva al mes de la cirugía.

DISCUSIÓN

Se presenta el caso clínico de un paciente que presenta supuración crónica perianal, secundaria a un trauma en accidente laboral (caída sentado sobre fierro de construcción) y cuya etiología, un cuerpo extraño, de muy baja ocurrencia, significó un largo período de persistencia de su sintomatología hasta el diagnóstico definitivo.

Se agregan al evidente padecimiento por parte del paciente, debido a su larga evolución, los altos costos involucrados en subsidios por enfermedad, exámenes de laboratorio e imagenológicos, cirugías, medicamentos y otros, que se hubieran minimizado de haberse considerado inicialmente al cuerpo extraño entre las hipótesis diagnósticas.

Si bien los cuadros clínicos de supuración perianal más frecuentes, son aquellos secundarios a abscesos anorrectales, en aquellos pacientes en que exista el antecedente traumático, de no comprobarse la presencia de un trayecto fistuloso con comunicación rectal que justifique la persistencia de la supuración, la sospecha de la presencia de un cuerpo extraño debe tenerse siempre presente.

REFERENCIAS

1. Parks AG, Gordon PH. Fistula-in-Ano: perineal fistula of intra-abdominal or intrapelvic origin simulating fistula-in-ano—report of seven cases. *Dis Colon Rectum* 1976; 19: 500-506.
2. Baumer F, Gay B, Markert U, Imhof M. Problems and incidence of abdominoperineal impalement injuries. *Unfallchirurg* 1990; 93: 212-215.
3. Lasagna R, Lasagna N, Fariña C, Fariña L. Empalamiento transabdominal. *Rev. Chil Cir* 2002; 54: 408-410.
4. Paukov VS, Saltykov BB, Ermakova NG, Shashlov SV. Pathogenetic aspects of chronic inflammation. *Arkh Patol* 1998; 60: 33-38.
5. Vizzini GM. A case of granuloma caused by a plant foreign body retained in the perineal subcutaneous tissue. *Minerva Med* 1975; 66: 4603-4610.