

## IMÁGENES EN CIRUGÍA

### Carcinoma anaplástico de tiroides: ¿Indiferenciación de carcinoma papilar?\*

#### Anaplastic thyroid carcinoma: Dedifferentiation of papillary thyroid carcinoma?

Drs. PATRICIO GAC E<sup>1</sup>, JOSE AMAT V<sup>1</sup>, PATRICIO CABANÉ T<sup>1</sup>

<sup>1</sup>Departamento de Cirugía. Hospital Clínico de la Universidad de Chile

G. R. T. 66 años. Con antecedentes de Bocio Multinodular, operada en octubre de 2004 (tiroidectomía total). La biopsia definitiva informó un incidentaloma, carcinoma papilar con focos microscópicos de diferenciación escamosa, sin otros hallazgos significativos. Completó el tratamiento con Radio Yodo 100 mCi. En los controles postoperatorios se destaca una exploración sistémica con 5 mCi normal (sin captación). A los 10 meses de evolución presenta disfonía (con evaluación Otorinolaringológica normal) por lo que se solicita ecografía cervical que no evidencia recidiva, ni adenopatías. Tres semanas después de esta evaluación, ingresa al servicio de urgencia del Hospital

Clínico de la Universidad de Chile por aumento de volumen cervical inflamatorio y edema en la extremidad superior derecha. Sin fiebre, ni baja de peso. La paciente es sometida a una punción bajo TAC para biopsia y cultivos. Cultivo para hongos positivo (*paecilomyces variotii*) y biopsia positiva para carcinoma papilar, que luego de su revisión e inmunohistoquímica complementaria, se concluyó en carcinoma anaplástico. Inició tratamiento con antimicóticos (Voriconazol) y radioterapia paliativa.

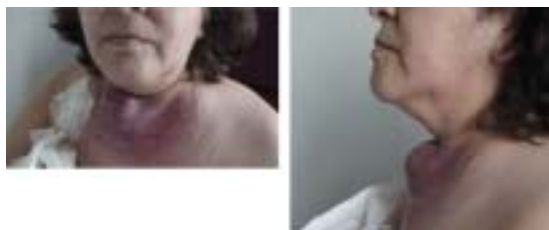

Figura 1. Lesión tumoral inflamatoria cervical, fluctuante.

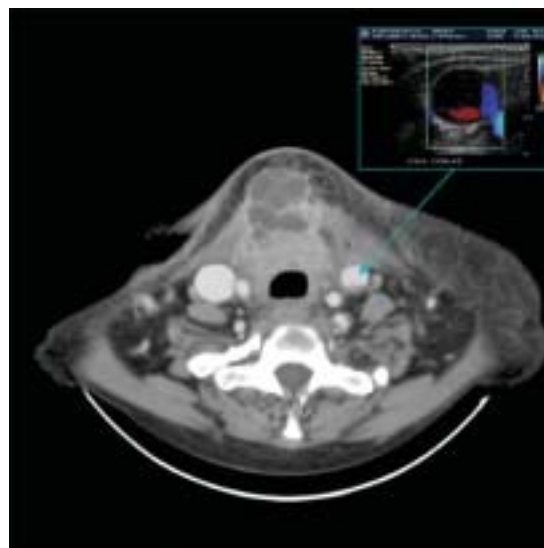


Figura 2. Lesión tumoral cervical con múltiples tabiques. Con compromiso esternal y mediastínico. Detalle (doppler color) evidencia trombosis yugular y subclavia izq.