Rev. Chilena de Cirugía. Vol 57 - Nº 5, Octubre 2005; págs. 424-428

CASOS CLÍNICOS

Aneurisma de la vena poplítea*

Popliteal venous aneurysm.Report of one case

Drs. JUAN BOMBIN F.[1], JAIME FERNÁNDEZ V.[1], JAIME CONTRERAS T.[1] Y ALEJANDRO KOTLIK A.[1]

[1]Servicio de Cirugía. Hospital Dr. Eduardo Pereira de Valparaíso. Departamento de Cirugía. Facultad de Medicina. Universidad de Valparaíso

RESUMEN

Reportamos el caso de un aneurisma primario de la vena poplítea en una mujer de 55 años de edad que consultó por várices recidivadas, dolor y aumento de volumen poplíteo derecho localizado. Se confirmó el diagnóstico mediante un ecodoppler color y una flebografía no encontrando trombosis venosa actual. Se efectuó una aneurismectomía tangencial con venorrafia lateral. Evolucionó sin complicaciones, permaneció asintomática y en un control post-operatorio con ecodoppler color seis meses después se observó la vena poplítea permeable y de buen calibre venoso. El aneurisma de la vena poplítea es una rara condición, habitualmente asintomática o poco sintomática, pero puede ser potencialmente peligrosa. Se han reportado casos de trombosis venosa profunda secundaria y embolía pulmonar recurrente y mortal. Se recomienda la reparación quirúrgica mediante diversas técnicas.

PALABRAS CLAVES: ***Aneurisma vena poplítea.***

SUMMARY

We report a 55 years old female that consulted repeatedly for varicose veins, pain and a localized right popliteal mass. The diagnosis of popliteal artery aneurysm was confirmed with color Doppler. A phlebography showed a venous thrombosis. A tangential aneurysmectomy with a longitudinal suture of the vein was performed. The postoperative evolution was uneventful and the patient remained asymptomatic. Six months after the operation, the Doppler ultrasonography showed that the popliteal vein was permeable and with a good caliber. Popliteal vein aneurysms are uncommon and normally asymptomatic but may represent a risk for the patient. There are cases with deep venous thrombosis or recurrent and mortal pulmonary embolism.

KEY WORDS: ***Popliteal venous aneurysm***

INTRODUCCIÓN

Los aneurismas primarios de la vena poplítea son una enfermedad muy poco frecuente[1-7]. Habitualmente son unilaterales, aunque se han descrito casos bilaterales. Son de forma sacular o fusiforme. Cursan en forma asintomática o con escaso dolor y edema distal de la extremidad, pero pueden ser potencialmente peligrosos.

El primer caso de un aneurisma de la vena poplítea fue descrito por May y Nissel en 1968, en un paciente que presentaba edema del pie y de la pierna[8]. Posteriormente han sido informados casos de aneurismas de la vena poplítea relacionados con embolias pulmonares recurrentes en adultos[9-13] y niños[14], incluso mortales[15]. Por esta razón, esta patología debe ser corregida en forma quirúrgica. Sin embargo, con la masificación del uso del ecodoppler color en la exploración de las venas se han encontrado también aneurismas de la vena poplítea en personas asintomáticas produciéndose una controversia acerca del tratamiento en este tipo de pacientes.

Comunicamos el caso de una paciente tratada en nuestro Servicio.

*Recibido el 1 de Diciembre de 2004 y aceptado para publicación el 11 de mayo de 2005.

CASO CLÍNICO

M.I.M., 56 años, mujer. Operada por várices de la extremidad inferior derecha hace 7 años. No presenta otros antecedentes quirúrgicos u otras enfermedades de importancia. Consulta por várices de colaterales en ambas extremidades. No relata disnea u otros síntomas sugerentes de embolia pulmonar.

Al examen físico se observa un buen estado general y nutritivo. En las extremidades inferiores se aprecian pulsos arteriales normales, ausencia de edema, presencia de várices en algunas colaterales y cicatrices de una safenectomía interna y resección de várices en la extremidad inferior derecha. Sin embargo, al ponerse de pie se encuentra un leve aumento de volumen poplíteo derecho, blando y que desaparece al levantar la extremidad (Figura 1).

Se estudia mediante una ecotomografía Doppler color que demuestra una vena poplítea permeable y con buena competencia valvular. Se observa un aneurisma sacular en la vena poplítea proximal no trombosado (Figuras 2 y 3). El resto del sistema venoso profundo de ambas extremidades no presenta patología. No se observa la vena safena interna derecha desde el cayado por cirugía previa. Se efectuó una flebografía ascendente que confirma los hallazgos del ecodoppler (Figuras 4 y 5).

Fue intervenida quirúrgicamente bajo anestesia regional. En decúbito ventral se abordó la zona poplítea con una incisión en S itálica. Se identificó la vena poplítea y el aneurisma de la vena poplítea obteniendo un control proximal y distal. Se reparó abriendo la dilatación aneurismática y resecando un losango suficiente para preservar un calibre venoso normal. Se completó la reparación con una sutura longitudinal con prolene 7-0. Previo al clampeo venoso se indicó heparinización continua, y en el postoperatorio se mantuvo con anticoagulantes orales durante 3 meses. Se indicó además un soporte elástico para caminar. No hubo complicaciones operatorias. Se envió el trozo de vena resecado a estudio histopatológico, que demostró disminución de la capa muscular lisa y fibrosis irregular en la pared, sin la presencia de signos inflamatorios (Figura 6).

La paciente evoluciona sin edema ni dolor. Se efectúa un control con ecodoppler a los 3 y 6 me-

Figura 2. Ecodoppler.

Figura 1. Aumento de volumen poplíteo derecho.

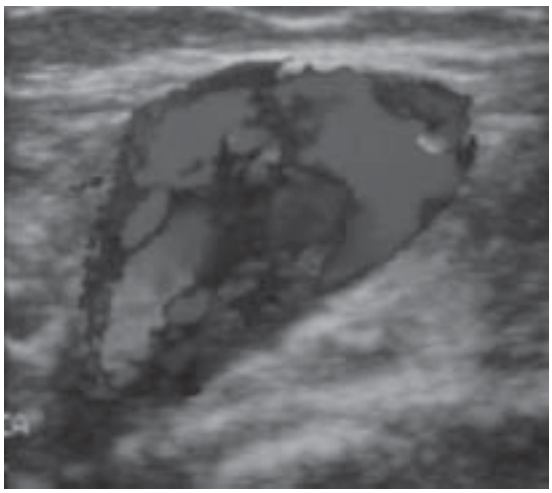

Figura 3. Ecodoppler.

Figura 4. Flebografía.

ses, que demuestra la vena poplítea de calibre normal y parejo, sin signos de trombosis y con una

Figura 5. Flebografía.

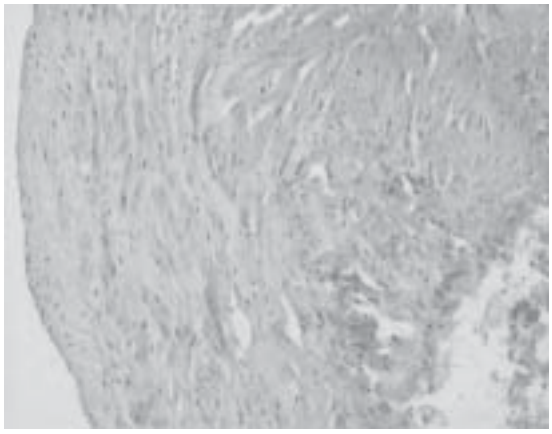

Figura 6. Histopatología.

completa permeabilidad de la zona operada (Figura 7). Clínicamente se mantiene asintomática.

DISCUSIÓN

Los aneurismas venosos son una rara enfermedad y han sido reportados casos en casi todas las grandes venas del cuerpo[7]. En la mayoría de los pacientes representan poco significado clínico, sin embargo, no ocurre lo mismo con los aneurismas venosos de las extremidades inferiores, en especial, de la vena poplítea los que son potencialmente peligrosos para la vida del paciente por ser fuente de embolias pulmonares recurrentes.

No existe un completo acuerdo en la literatura acerca del tamaño mínimo de la vena poplítea para

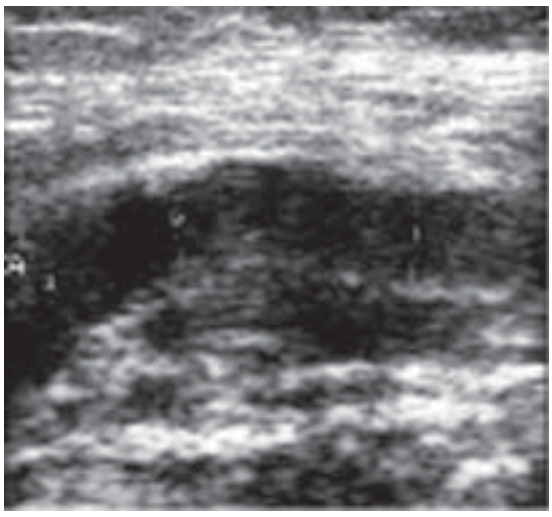

Figura 7. Ecodoppler alejado.

considerarla aneurismática. Siendo el diámetro habitual de dicha vena en un adulto entre 5 a 8 mm., varios autores están de acuerdo que un aneurisma de la vena poplítea es una dilatación de al menos tres veces el tamaño normal, o sea, un diámetro de 20 mm. o mayor[2].

Respecto a la confirmación diagnóstica, se ha mencionado el ecodoppler color, la flebografía, la tomografía axial computada y la resonancia nuclear magnética. Creemos, como otros autores[2,4,6], que el ecodoppler color es el mejor examen diagnóstico no invasivo en esta enfermedad, como también en los controles de la permeabilidad venosa postoperatoria. Sin embargo, pensamos que la flebografía en varias posiciones es muy útil antes de efectuar la reparación quirúrgica, pues nos da detalles muy precisos de la anatomía venosa y la presencia de trombosis.

Con el uso masivo del ecodoppler color en la exploración vascular, el hallazgo incidental de un aneurisma asintomático de la vena poplítea en pacientes portadores de várices u otra patología venosa será cada vez más frecuente. En estos casos, la presencia demostrada de trombosis intraluminal dentro del aneurisma, lo que ha ocurrido en unos dos tercios de los casos publicados, es una indicación clara de cirugía[2]. Sin embargo, se cree que todos los aneurismas de la vena poplítea por estar cercanos a una articulación muy activa y móvil, son una fuente productora de trombos que periódicamente se van desprendiendo y embolisando, por lo que finalmente todos los aneurismas poplíteos deben ser corregidos en forma quirúrgica una vez alcanzado el diámetro de 20 mm o más. No se han reportado casos de ruptura en un aneurisma venoso poplíteo.

Claramente los aneurismas de la vena poplítea son de lento crecimiento, por lo que algunos pacientes han sido diagnosticados en etapas precoces, con venas dilatadas, con diámetros menores a 20 mm. Existen reportes de autores que han efectuado seguimiento sin problemas de aneurismas asintomáticos no trombosados sin ningún tratamiento, aunque el período de seguimiento no ha sido muy largo[16]. Estos autores han recomendado sólo un estrecho seguimiento con ecodoppler color en los pacientes asintomáticos sin manifestaciones tromboembólicas, sin embargo, dado la naturaleza silenciosa de la formación trombótica dentro de los aneurismas de la vena poplítea con el serio riesgo de una embolía pulmonar fatal, es que llegado un tamaño crítico de crecimiento deben ser operados.

Aunque existen diversas técnicas quirúrgicas para tratar los aneurismas de la vena poplítea, como la resección con anastomosis termino-terminal o interposición de la vena safena contralateral, la mayoría de las veces se ha practicado la aneurismectomía tangencial con venorrafia lateral[1,2,4,6,7]. No se ha descrito mortalidad en este tipo de intervenciones.

A pesar que el rol de la anticoagulación postoperatoria no está completamente aclarado, la mayoría de los autores recomienda un corto período de uso de anticoagulantes orales de algunas semanas o meses, en especial, si la reparación quirúrgica fue compleja, había trombos que fue necesario remover en el momento de la intervención quirúrgica o concurren en el paciente otros factores de riesgo para la trombosis venosa[1,2,3,4]. También parece razonable recomendar el uso de un soporte elástico en las piernas durante el postoperatorio inmediato y más alejado.

REFERENCIAS

1. Aldridge S, Comerota A, Katz M, Wolk J, Goldman B, White J: Popliteal Venous Aneurysms: Report of two cases and Review of the World Literature. J Vasc Surg 1993; 18: 708-15.
2. Sessa C, Nicolini P, Perrin M, Farah I, Magne J, Guidicelli H: Management of symptomatic and asymptomatic popliteal venous aneurysms: A retrospective analysis of 25 patients and review of the literature. J Vasc Surg 2000; 32: 902-12.
3. Winchester D, Pearce W, McCarthy W, McGee G, Yao J: Popliteal venous aneurysms. Surgery 1993; 114: 600-7.
4. Cormier JM, Cormier F, Ayoubi AL. Anévrysmes veineux poplités. J Mal Vasc 1999; 18: 270-2.
5. Langeron P, Gosselin J, Marin J. Les anévrysmes de la veine poplitée. J Mal Vasc 1990; 15: 188-93.
6. Mertens R, Corvalán F, Krämer A, Valdés F, Arroyo C, Sáez C. Aneurisma de la vena poplítea. Rev Méd Chile 1999; 127: 78-81.
7. Gillespie D, Villavicencio I, Gallagher C, Chang A, Hk J, Fiala L, *et al.* Presentation and Management of Venous Aneurysms. J Vasc Surg 1997; 26: 845-52.
8. May R, Nissel R. Aneurysma der Vena poplitea. Rofo Fortschr Geb Rontgenstr Neuen Bildgeb Verfahr 1968; 108: 402-3.
9. Dahl JR, Freed TA, Burke MF. Popliteal vein aneurysm with recurrent pulmonary thromboemboli. JAMA 1976; 236: 2531-2.
10. Gallaguer J, Hageman J: Popliteal Vein Aneurysms causing Pulmonary Embolous. Arch Surgery 1985; 120: 1173-5.
11. Dahl J, Freed T, Burke M: Popliteal vein aneurysm with recurrent pulmonary thromboemboli. JAMA 1976; 236:2531-2.
12. Grico G, Smith R, Robinson P, Rheudasil J: Primary popliteal venous aneurysm with recurrent pulmonary emboli. J Vasc Surg 1990; 12: 316-8.

13. Bouchet C, Magne JL, Lacaze R, Lebrun D, Franco A, Guidicelli H. L'anévrysme de la veine poplitée, une cause rare d'embolies pulmonaires à répétition. J Mal Vasc 1986; 11: 190-3.
14. Carlin RE, McGraw DJ, Xenos ES, Villavicencio JL. Popliteal venuos aneurysm leading to massive pulmonary embolus in a child. J Vasc Surg 1997; 31: 4463-8.
15. Donald I, Edwards R: Fatal Outcome from Popliteal venous aneurysms associated with Pulmonary Embolism. Br J Radiology 1982; 55: 930-1.
16. Labropoulos N,Volteas SK, Giannoukas AD, Touloupakis E, Delis K, Nicolaides AN. Asyntomatic popliteal vein aneurysms. J Vas Surg 1996; 6: 453-8.