Rev. Chilena de Cirugía. Vol 57 - Nº 5, Octubre 2005; págs. 389-392

TRABAJOS CIENTÍFICOS

Presentación mamográfica y compromiso axilar en cáncer de mama específico*

Comparison of mammographic presentation of mucinous and medullary cancer with infiltrating ductal cancer

Drs. OSVALDO JURY S[1], ZAIRA PIZARRO S[1], ANDRÉS DÍAZ H[1], SUSANA SEPÚLVEDA S[1], CLAUDIA POBLETE C[1], MARITZA FLORES O[1]

[1]Unidad Patología Mamaria. Servicio y Departamento de Cirugía Hospital Clínico Regional de Concepción. Facultad de Medicina, Universidad de Concepción

RESUMEN

Introducción: El cáncer de mama Mucinoso puro y Medular típico, corresponden a carcinomas específicos que presentan características diferentes al cáncer ductal invasor STE (sin ningún tipo especial). Pueden presentarse como nódulos mamogràficos de aspecto benigno y asociarse con baja frecuencia a invasión axilar. *Material y Método:* Estudio de corte transversal con grupo testigo que analiza 718 pacientes con cáncer de mama atendidos en la Unidad Patología Mamaria del Hospital Clínico Regional de Concepción, entre los años 1996-2004, seleccionando un grupo de 15 pacientes con cáncer específico (2,1%), compuesto por 12 pacientes con carcinoma Mucinoso puro y 3 con carcinoma Medular típico comparándolo con otro grupo de 15 pacientes con cáncer ductal invasor STE. El objetivo de este trabajo es analizar los resultados de ambos grupos y establecer si existen diferencias significativas en la presentación mamográfica, a través de la clasificación de birads y el grado de compromiso axilar. *Resultados:* De los pacientes con carcinoma Mucinoso puro y Medular típico hubo un 31% de presentación mamogràfica considerada birads 2 ó 3, comparado con los carcinomas STE en que no hubo presentación mamográfica de aspecto benigno,sin embargo, esta diferencia no fue estadísticamente significativa. En la axila, para los carcinomas específicos hubo un 7,6% con invasión comparado con el 66% para los STE, siendo esta diferencia estadísticamente significativa. *Conclusión:* Los carcinomas Mucinosos puros y Medulares típicos de mama, a diferencia de carcinomas ductales invasores STE, pueden presentarse como nódulos mamogràficos de aspecto benigno e invaden con menos frecuencia la axila, siendo esta última diferencia estadísticamente significativa.

PALABRAS CLAVES: ***Cáncer mama mucinoso y medular, mamografía, ganglios axilares***

SUMMARY

Background: Pure Mucinous and typical medullary breast cancer are specific types of carcinomas whose biological characteristics differ from STE infiltrating ductal cancer (without any special type). They can appear in the mammography as benign-looking nodules and their frequency of axillary invasion is low. Aim: To compare the mammographic presentation of mucinous and medullary breast cancer with that of STE infiltrating ductal cancer. *Material and Methods:* From a group of 718 patients with breast cancer, 12 patients with mucinous cancer and three patients with typical medullary cancer were selected. The mammographic presentation and degree of axillary involvement in these patients were compared with 15 patients with STE infiltrating ductal cancer. *Results:* Thirty one percent of patients with mucinous or medullary breast cancer and none of the patients with infiltrating ductal carcinoma had a mammography informed as Birads 2 or 3 ($p=0.26$). There was axillary involvement in 8% of patients with mucinous or medullary breast cancer and in 66% of patients with infiltrating ductal carcinoma ($p < 0.05$). *Conclusions:* Mucinous or medullary breast cancer can appear as a benign nodule in mammography with a higher frequency and have a lower axillary involvement than infiltrating ductal carcinoma.

KEY WORDS: ***Mucinous and Medullary breast cancer, mammography , axillary nodes.***

*Recibido el 11 de Abril de 2005 y aceptado el 7 de Junio de 2005.
E-mail: ojury@vtr.net

INTRODUCCIÓN

El cáncer de mama Mucinoso puro y cáncer de mama Medular típico, son tipos de carcinoma específico de la mama que pueden presentarse en la mamografía como nódulos de aspecto benigno e invaden con menos frecuencia la axila por lo que son de mejor pronóstico que el carcinoma ductal invasor clásico STE (sin ningún tipo especial).

El objetivo de este trabajo es analizar un grupo de pacientes con carcinomas específicos del tipo Mucinoso puro y Medular típico y comparar su presentación mamográfica e invasión axilar con un grupo similar de pacientes con carcinoma ductal invasor STE.

MATERIAL Y MÉTODO

Estudio de corte transversal con grupo testigo que compara un grupo de pacientes con cáncer de mama específico con otro grupo de pacientes con cáncer de mama invasor clásico STE. De la base de datos de la Unidad de Patología Mamaria del Hospital Clínico Regional de Concepción, se revisaron 718 casos de cáncer de mama diagnosticados y tratados en el período 1996-2004, seleccionando un grupo de 15 pacientes con cáncer específico (2,1% del total), compuesto por 12 pacientes con diagnóstico histológico de cáncer Mucinoso puro y 3 pacientes con cáncer Medular típico. De los restantes pacientes con cáncer de mama, se obtuvo una muestra comparable de 15 pacientes con cáncer ductal invasor STE. El grupo testigo fue comparable en las variables de edad, tamaño tumoral, cuadrante comprometido de la mama y número de ganglios axilares extirpados. El rango de edad para los carcinomas específicos fue entre 32 y 90 años, con una mediana de 60 años y para los STE entre 36 y 72 años con una mediana de 59 años. El tamaño tumoral para los carcinomas específicos fue promedio de 5,2 centímetros con una mediana de 3,5 centímetros y para los STE de 4,9 centímetros y mediana de 3,5 centímetros. La mediana de ganglios extirpados para los carcinomas específicos fue de 18 ganglios y para los carcinomas STE de 16 ganglios (Tabla 1). En ambos grupos se analizó la presentación mamográfica a través de la clasificación del colegio americano de radiología, birads (breast imaging reporting and data system) y estado axilar a través del compromiso ganglionar histopatológico. Los resultados obtenidos se analizaron con pruebas de significancia estadística a través del Chi cuadrado con corrección de Yates para la clasificación mamográfica y prueba exacta de Fisher para el compromiso axilar.

Tabla 1

CARACTERÍSTICAS SEGúN GRUPO DE PACIENTES

	Cáncer específico	*Cáncer STE*
Número pacientes	15	15
Edad, años (mediana)	60	59
Tamaño tumor, cm (mediana)	3,5	3,5
Ganglios extirpados (mediana)	18	16

RESULTADOS

Hubo un 31% de carcinomas específicos que se presentaron a la mamografía como masas bien definidas interpretadas como birads 2 ó 3 y un 69% de birads 4 ó 5. Para los carcinomas STE, no hubo interpretación mamográfica benigna, correspondiendo a birads 4 ó 5 el 87% de los casos y birads 0 en el restante 13%, sin embargo esta diferencia no fue estadísticamente significativa de acuerdo a la prueba exacta de Fisher (p= 0,26). Hubo un 7,6% de compromiso ganglionar axilar en el grupo de los específicos (1 caso Mucinoso), comparado con el 66% en el grupos de los ductales STE (10 casos), siendo esta diferencia estadísticamente significativas de acuerdo a la prueba de Chi cuadrado con corrección de Yates (p=0,005) (Tabla 2).

DISCUSIÓN

Del universo de los cáncer de mama, el tipo más frecuente es el carcinoma ductal invasor sin ningún tipo especial, STE. Los carcinomas específicos de mama, corresponden alrededor del 10%-20% del total y presentan características particulares que los hacen de mejor pronóstico que el carcinoma ductal invasor STE.

Entre los cáncer de mama de tipo específico, se encuentran el Mucinoso y el Medular, que según diferentes publicaciones representan entre un 1%-6% del total de cáncer de mama.[2,5,9,10,12] En nuestra serie y en el período estudiado, correspondieron al 2,1% del total de cáncer de mama.

Tabla 2

BIRADS MAMOGRÁFICO Y COMPROMISO AXILAR

	Cáncer específico	*Cáncer STE*	*p*
Mamografía birads 2 ó 3	31%	0%	0,26
Compromiso axilar	7,6 %	66%	0,005

El carcinoma Mucinoso se caracteriza histológicamente por presentar abundante mucina intraepitelial y en el tejido conjuntivo circundante. Se distingue el Mucinoso puro del Mucinoso mixto en que el segundo presenta áreas de carcinoma invasor y por lo tanto puede invadir con más frecuencia la axila y no ser de tan buen pronóstico como el primero.[17]

El carcinoma Medular presenta islotes de células tumorales interconectadas entre sí (patrón de crecimiento sincicial) y un infiltrado linfocitario y de plasmacélulas en el tejido conectivo laxo. Se distingue el Medular típico del Medular atípico en que este último se comporta como un ductal invasor clásico.[7]

Diversas publicaciones demuestran que la edad de presentación de estos carcinomas específicos es más tardía que para los del tipo STE, promediando los 65-70 años.[9,10,17,18] La mediana de edad para nuestra serie fue de 59 años.

La presentación mamográfica más tradicional del cáncer de mama dado su patrón de crecimiento invasor corresponde a nódulos hiperdensos, de bordes poco definidos y a menudo prolongaciones estrelladas que corresponden a la clasificación de birads 4 ó 5. En el caso de los Mucinosos puros y Medulares típicos, dado su crecimiento de tipo expansivo, pueden presentarse como nódulos circunscritos, no estrellados, de contornos mas bien definidos y a veces lobulados,[9-11,14-16] lo que pudiera ser interpretado como nódulo benigno (falso negativo). Al parecer, en caso de los Mucinosos, a mayor cantidad de mucina extracelular, más bien definidos serían sus bordes.[13] Así también, suelen ser isodensos respecto al resto de la glándula, pudiendo quedar oculto en la mamografía[14] y ser un hallazgo de la ecografía mamaria. Se ha publicado también la presencia ocasional de microcalcificaciones asociadas a estos nódulos[14], sin embargo, éstas parecieran relacionarse más bien con los Mucinosos del tipo mixto. En nuestra serie no se observó presencia de microcalcificaciones. La ecografía mamaria contribuye al diagnóstico diferencial del subtipo puro del carcinoma Mucinoso al mostrar un nódulo homogéneo, isoecogénico en relación con la grasa del tejido subcutáneo, a diferencia del subtipo mixto que sería hipoecogénico[12,15] y también al del subtipo típico del carcinoma Medular, por la presencia más frecuente de sombra acústica posterior a diferencia del Medular atípico.[16] En nuestra serie un 31% de los carcinomas Mucinosos puros y Medulares típicos se presentaron como nódulos bien definidos, de aspecto benigno, interpretados a la mamografía como birads 2 ó 3 (Figuras 1 y 2). Sólo en dos casos se realizó ecografía mamaria, interpretándose nódulo sólido benigno (Figura 3).

El comportamiento de los cánceres Mucinosos puros y Medulares típicos es favorable a diferencia de los Mucinosos mixtos y Medulares atípicos que tienden a presentar mayor frecuencia de invasión

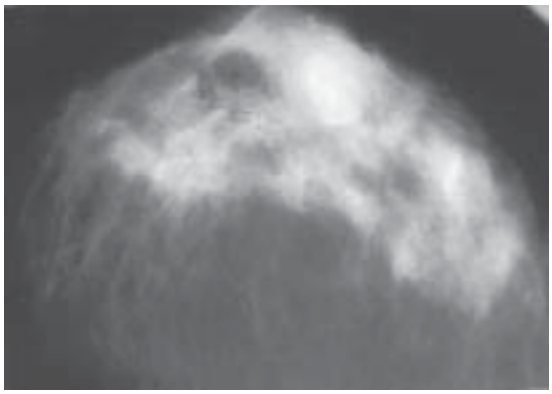

Figura 1. Carcinoma Mucinoso. Mamografía birads 2

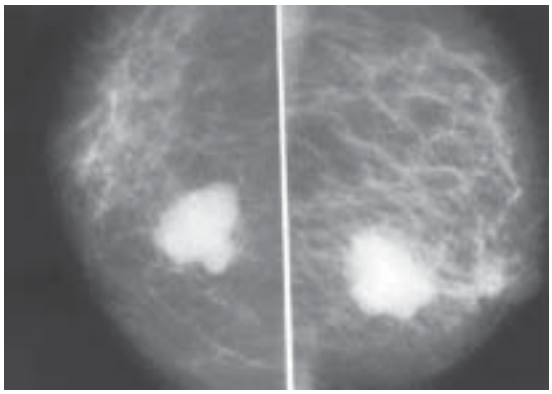

Figura 2. Carcinoma Mucinoso. Mamografía birads 3.

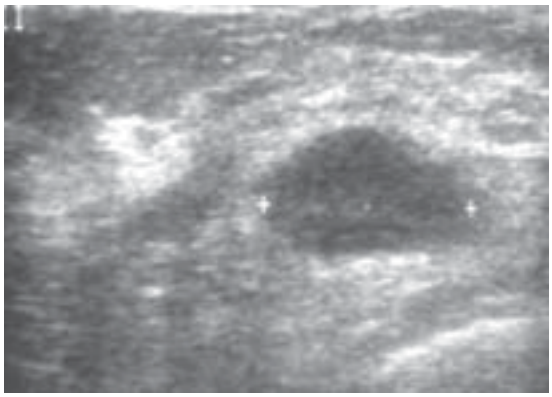

Figura 3. Carcinoma Mucinoso. Ecografía con nódulo sólido benigno.

ganglionar axilar y pronóstico muy semejante al cáncer ductal invasor STE[2,4-8,19]. Para los Mucinosos puros se ha publicado compromiso axilar de 0%-12%[2,10] y para los Medulares Típicos un 10%-20%, con una sobrevida libre a 10 años para ambos cercana al 90%; comparado con los ductales invasores STE, que presentan alrededor de un 30-40% de invasión axilar[18] y sobrevida de 50%3.

Dado la baja frecuencia esperada de invasión ganglionar axilar para la mayoría de las pacientes con carcinoma Mucinoso puro o Medular típico, independiente del tamaño tumoral, pudiera evitarse la disección axilar clásica realizando el procedimiento del linfonodo centinela[2,18].

CONCLUSION

En nuestra serie, los carcinomas de mama Mucinoso puro y Medular típico se presentaron en la mamografía como birads 2 ó 3 en el 31% de los casos a diferencia de los ductales invasores STE que fueron en su mayoría birads 4 ó 5, sin embargo esta diferencia no fue estadísticamente significativa. La invasión axilar para los carcinomas específicos fue de 7,6% comparado con el 66% para los ductales invasores STE, siendo esta diferencia estadísticamente significativa.

REFERENCIAS

1. Komenaka IK, El-Tamer MB, Troxel A, Hamele-Bena D, Joseph KA, Horowitz E, *et al.* Pure mucinous carcinoma of the breast. Am J Surg 2004; 187(4): 528-32.
2. Avisar E, Khan MA, Axeirod D, Oza K. Pure mucinous carcinoma of the breast: a clinicopathologic correlation study. Ann Surg Oncol 1998; 5(5): 447-51.
3. Komaki K, Sakamoto G, Sugano H, Morimoto T, Monden Y. Mucinous carcinoma of the breast in Japan. A prognostic analysis based on morphologic features. Cancer 1988; 61(5): 989-96.
4. Rasmussen BB, Rose C, Christensen IB. Prognostic factors in primary mucinous breast carcinoma. Am J Clin Pathol 1987; 87(2): 155-60.
5. Komaki K, Sakamoto G, Sugano H, Kasumi F, Fukami A, Kuno K. A clinicopathological study of 160 cases of mucinous carcinoma of the breast. Gan No Rinsho 1985; Suppl: 123-30.
6. Andre S, Cunha F, Bernardo M, Meneses e Souza J, Cortez F, Soares J. Mucinous carcinoma of the breast: a pathologic study of 82 cases. J Surg Oncol 1995; 58(3): 162-7.
7. Jensen ML, Kiaer H, Andersen J, Jensen V, Melsen F. Prognostic comparison of three classifications for medullary carcinomas of the breast. Histopathology 1997; 30(6): 523-32.
8. Pedersen L, Zedeler K, Holck S, Schiodt T, Mouridsen HT. Medullary carcinoma of the breast. Prevalence and prognostic importance of classical risk factors in breast cancer. Eur J Cancer 1995; 31A(13-14): 2289-95.
9. Wilson TE, Helvie MA, Oberman, Joynt LK. Pure and mixed mucinous carcinoma of the breast : Pathologic basis for differences in mammographic appearance. Am J Roentgenol 1995; 165(2): 285-9.
10. Cardenosa G, Doudna C, Eklund GW. Mucinous (colloid) breast cancer: clinical and mammographic findings in 10 patients. Am J Roentgenol 1994; 162(5): 1077-9.
11. Matsuda M, Yoshimoto M, Iwase T, Takahashi K, Kasumi F, Akiyama F. Mammographic and clinicopathologic features of mucinous carcinoma of the breast. Breast Cancer 2000; 7(1): 65-70.
12. Memis M, Ozdemir N, Parildar M, Ustun EE, Erhan Y. Mucinous (colloid) breast cancer: mammographic and US features with histologic correlation. Eur J Radiol 2000; 35(1): 39-43.
13. Conant EF, Dillon RL, Palazzo J, Ehrlich SM, Feig Sa. Imaging findings in mucin-containing carcinomas of the breast: correlation with pathologic features. Am J Roentgenol 1994; 163(4): 821-4.
14. Goodman DN, Boutross-Tadross O, Jong RA. Mammographic features of pure mucinous carcinoma of the breast with pathological correlation. Can Assoc Radiol J 1995; 46(4): 296-301.
15. Lam WW, Chu WC, Tse GM, Ma TK. Sonographic appearance of mucinous carcinoma of the breast. Am J Roentgenol 2004; 182(4): 1069-74.
16. Yilmaz E, Lebe B, Balci P, Sal S, Canda T. Comparison of mammographic and sonographic findings in typical and atypical medullary carcinomas of the breast. Clin Radiol 2002; 57(7): 640-5.
17. Paramo JC, Wilson C, Velarde D, Giraldo J, Poppiti RJ, Mesko TW. Pure mucinous carcinoma of the breast: Is axillary staging necessary? Ann Surg Oncol 2002; 9(2): 161-64.
18. Wong SL, Chao C, Edwards MJ, Carison Dj, Laidley A, Noyes RD. et al. Frecuency of sentinel lymph node metastases in patients with favorable breast cancer histologic subtypes. Am J Surg 2002; 184(6): 492-8.
19. Anan K, Mitsuyama S, Tamac K, Nishihara K, Iwashita T, Abe Y *et al.* Pathological features of mucinous carcinoma of the breast are favourable for breast conserving therapy. Eur J Surg Oncol 2000; 27(5): 459-63.