Rev. Chilena de Cirugía. Vol 57 - Nº 5, Octubre 2005; págs. 384-388

TRABAJOS CIENTÍFICOS

Valor de la tomografía de emisión de positrones con F18-fluordeoxiglucosa (PET-FDG) en pacientes con cáncer de mama*

Use of positron emission tomography (pet) with F18-fluorodeoxyglucose in patients with breast cancer

Drs. M JOSEFINA JOFRÉ M[1], PAULINA SIERRALTA C[1], TERESA MASSARDO V[1], JOSÉ CANESSA G[1], PATRICIO GONZÁLEZ E[1], PAMELA HUMERES A[1], RICARDO SCHWARTZ J[2], RODRIGO IGLESIS G[2]

[1]Centro PET de Imágenes Moleculares. [2]Servicio de Cirugía, Hospital Militar de Santiago

RESUMEN

El PET es una técnica de imágenes que permite evaluar el hipermetabolismo glucídico tumoral con Flúor-18-deoxiglucosa (FDG). Su utilidad en cáncer de mama ha sido ampliamente estudiada. El objetivo fue evaluar los resultados del PET-FDG en nuestro medio en pacientes con cáncer de mama. *Método:* Se analizaron 52 estudios en 44 pacientes con cáncer de mama (100% mujeres, edad: 52 ± 12 años). Se utilizó equipo PET dedicado y se realizaron imágenes de cuerpo entero. Se efectuó seguimiento clínico e histológico cuando estaba disponible. *Resultados:* A. Diagnóstico inicial y etapificación: En 2 pacientes, se encontraron focos hipermetabólicos en mamas, sin compromiso a distancia y fueron sometidas a cirugía con confirmación histológica. Tres pacientes fueron evaluadas sólo para etapificación. B. Reetapificación: De 23 pacientes, en 11 se demostró diseminación secundaria, por lo que fueron tratadas con quimioterapia u hormonoterapia, sin confirmación histológica de las lesiones. En 12 pacientes, el PET fue negativo y el seguimiento clínico no ha demostrado alteraciones hasta la fecha. C. Sospecha de recidiva: En 15 pacientes se realizó el PET por alteraciones en la mamografía, elevación de marcadores tumorales o alteraciones sospechosas en otros estudios. Se encontró recidiva local en 2 pacientes, metástasis en 6 y PET normal en 7. D. Evaluación de terapia: En 9 pacientes, se controló la respuesta a tratamiento, encontrando regresión parcial, progresión o respuesta mixta en 8 de ellas y un estudio negativo (respuesta completa). *Conclusión:* En esta serie inicial, se confirma que el PET FDG es una herramienta útil en el control del cáncer de mama, tanto en diagnóstico, etapificación, reetapificación, evaluación de recurrencia y control de terapia.

PALABRAS CLAVES: ***PET-FDG, cáncer de mama, diagnóstico, etapificación, monitoreo de tratamiento***

SUMMARY

Background: Positron emission tomography (PET) with F18- fluorodeoxyglucose (FDG) is very useful in the evaluation of breast cancer. *Aim:* To report the results of PET in patients with breast cancer. *Patients and methods:* Fifty-two whole body PET scans were performed in 44 patients with known or suspected breast carcinoma (100% female, mean age: 52 years). Of these, two patients were referred for diagnosis and staging, 15 for suspicion of relapse or metastases, 23 for re-staging and 9 for assessment of therapy. *Results:* A local relapse was found in two and distant metastases in six of the fifteen patients referred for suspicion of relapse. Secondary dissemination was found in 11 of the 23 patients referred for re-staging. Only one of the nine patients referred for assessment of therapy, had a negative study, indicating a complete response to treatment, the rest had a partial regression or even progression of the disease. *Conclusions:* FDG-PET, in this preliminary analysis of patients, is a very helpful tool in the evaluation and management of breast carcinoma.

KEY WORDS: ***FDG-PET, breast cancer, diagnosis, staging, therapy monitoring***

*Recibido el 28 de Febrero de 2005 y aceptado para publicación el 2 de Junio de 2005.
E-mail: mjjofre@hosmil.cl

INTRODUCCIÓN

En la población femenina, el cáncer mamario es la forma más común de enfermedad maligna y la segunda causa de muerte en los países occidentales. En nuestro país, las enfermedades neoplásicas son la segunda causa de mortalidad (Ministerio de Salud, 1999). El cáncer de mama causa alrededor de 1.000 muertes anuales, representando la segunda causa de muerte por enfermedades malignas en la mujer, después de los cánceres de vesícula biliar. En los últimos 25 años, la tasa de mortalidad por 100.000 habitantes ha aumentado casi 20%, lo que podría estar asociado a un cambio en la estructura etárea de la población y/o a una mayor exposición a determinados factores de riesgo.

La detección precoz del tumor y el conocimiento de la extensión inicial de la enfermedad son claves para realizar un tratamiento adecuado y exitoso. En la actualidad, el diagnóstico inicial, de extensión, la evaluación de respuesta a tratamiento y detección de recurrencia, se realizan basándose en el cuadro clínico, métodos no invasivos de imágenes anatómicas como mamografía, ultrasonografía, tomografía computada (TC), resonancia magnética y análisis anatomopatológicos. El cintigrama óseo es útil para pesquisar lesiones óseas a distancia.

En años recientes, se ha introducido la tomografía con emisores de positrones (PET) que ha demostrado utilidad en el campo oncológico en una variada gama de tumores, con impacto en la costo-efectividad y manejo del paciente. El PET es una técnica tomográfica de imágenes, no invasiva, simple y segura, que permite evaluar el hipermetabolismo glucídico tumoral con Flúor 18 deoxiglucosa (FDG).

En pacientes con cáncer de mama, el PET-FDG ha demostrado gran utilidad en el diagnóstico inicial, etapificación, reetapificación, confirmación de recurrencia y evaluación de respuesta terapéutica.

El objetivo del estudio fue analizar nuestra experiencia inicial con PET-FDG en pacientes con cáncer de mama.

MATERIAL Y MÉTODO

Se analizaron 52 estudios PET en 44 pacientes con sospecha o cáncer de mama conocido (100% sexo femenino), cuya edad promedio fue de 52 ± 12 años (rango: 28 a 74 años) efectuados con F18-FDG inyectado en ayunas en forma endovenosa. La dosis promedio fue de 13 mCi con una glicemia promedio preinyección de 92 ± 14 mg/dl. Las imágenes se adquirieron en una cámara PET dedicada Siemens Ecat Exact HR+, con imágenes de cuerpo entero desde la cabeza a bajo la pelvis, una hora postinyección del trazador. El informe se realizó con análisis visual de cortes coronales, sagitales y transaxiales e imágenes 3D, así como con análisis cuantitativo del índice cuantitativo de captación (SUV). Se efectuó seguimiento clínico e histológico cuando estaba disponible.

RESULTADOS

En 2 pacientes referidas por diagnóstico inicial y etapificación, se encontraron focos hipermetabólicos en mamas, sin compromiso a distancia, por lo que fueron sometidas a cirugía, confirmándose histológicamente la lesión primaria. Tres pacientes fueron referidas sólo para etapificación, encontrando en una de ellas un nuevo foco hipercaptante en la mama contralateral, sin confirmación de éste en la mamografía.

Un subgrupo de 15 pacientes fue referido por sospecha de recidiva o enfermedad metastásica debido a la presencia de alteraciones en la mamografía, aumento de los marcadores tumorales, específicamente el Ca 15-3, presencia de nódulos pulmonares en TC o de alteraciones al cintigrama óseo. Se encontró recidiva local en 2 pacientes, una de las cuales además presentó compromiso óseo y de cerebelo no sospechado y confirmado por resonancia magnética. Ambas pacientes fueron sometidas a mastectomía radical, con histología positiva, asociando radioterapia de cerebelo y columna dorsal en la última. En 6 pacientes se demostraron metástasis a distancia, confirmándose en algunos casos con otros métodos de imágenes. En sólo 7 pacientes el PET fue negativo, es decir, no tenían evidencias de actividad hipermetabólica tumoral.

De 23 pacientes enviadas para reetapificación, se demostró diseminación secundaria en 11 de ellas, corroborando algunos focos sospechosos en otras técnicas de imágenes y demostrando nuevos focos, por lo que fueron tratadas con quimioterapia u hormonoterapia, sin confirmación histológica de las lesiones. Dos pacientes con diseminación extensa al PET fallecieron. En 12 pacientes (52%) con cáncer conocido, el estudio PET fue negativo y el seguimiento clínico (rango: 1 a 15 meses) no ha demostrado alteraciones hasta la fecha.

En 9 pacientes referidas para evaluación de terapia, algunas de las cuales se han efectuado 2, 3 y hasta 4 estudios PET, se encontró progresión, regresión o respuesta mixta al tratamiento. Sólo un paciente presentó el estudio negativo, es decir, tuvo repuesta completa al tratamiento.

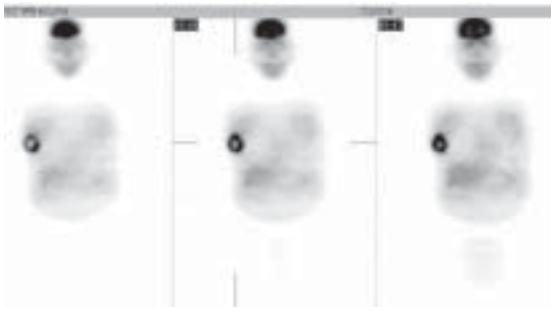

Figura 1. PET FDG para diagnóstico y etapificación en paciente de 47 años con lesión en mama derecha (cortes coronales). Se aprecia una gran área de hipercaptación de la glucosa radiactiva en mama derecha, con centro necrótico, compatible con tumor primario, sin evidencias de lesiones a distancia.

DISCUSIÓN

En cáncer de mama, existe mayor captación de FDG tanto en el tumor primario como en localizaciones secundarias y en zonas de recurrencia[1].

En el diagnóstico del tumor primario, el PET FDG es útil en pacientes con mamas densas, implantes, mamoplastías, con biopsias o cirugías previas, con enfermedad fibroquística y en pacientes cuya mamografía es dudosa. La sensibilidad reportada es de 80-100% con especificidad de 75-100%, destacando la importancia de la resolución del equipo. Se han reportado falsos negativos en tumores menores de 1 cm o en tumores bien diferenciados (carcinoma tubular, carcinoma *in situ)* o en carcinoma lobular. Asimismo, los falsos positivos pueden verse en pacientes con procesos inflamatorios locales o si han sido sometidas a biopsias o cirugías recientes[2-3].

En la etapificación de las pacientes con cáncer de mama, la presencia de células tumorales metastásicas en los ganglios linfáticos axilares es el factor pronóstico más importante. Los métodos de imágenes anatómicos no permiten la identificación exacta de las metástasis linfáticas locorregionales. Por lo tanto, la remoción quirúrgica de los ganglios axilares y su estudio histológico se usan para determinar si se requiere tratamiento adyuvante. Adler y su grupo estudiaron 50 pacientes con cáncer de mama con 52 disecciones de ganglios axilares. La sensibilidad y el valor predictivo negativo fueron ambos alrededor de 95% y la exactitud de 77%[4-5]. Avril y cols., estudiaron 51 pacientes con PET y encontraron una sensibilidad y especificidad global para detección de metástasis axilares de 79% y 96%, respectivamente. La sensibilidad del PET para axila aumentó a un 94%, con una especificidad de 100% cuando se consideraban los pacien-

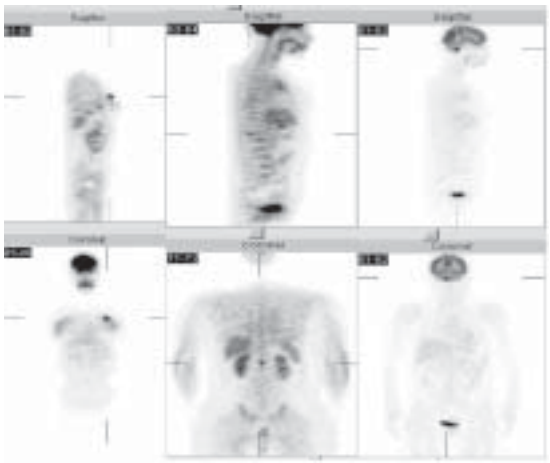

Figura 2a. PET FDG por sospecha de recidiva local en paciente de 50 años con cáncer de mama izquierda tratado con tumorectomía y que presenta alteraciones pericicatriciales en la mamografía (cortes sagitales y coronales). Se aprecia un foco de captación del FDG en mama izquierda compatible con recidiva local (flechas cortas) y focos hipermetabólicos en columna dorsal T10 y cerebelo, compatibles con metástasis (flechas largas).

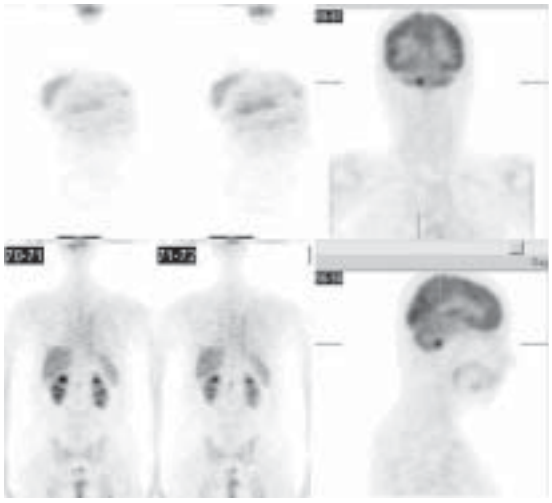

Figura 2b. PET FDG para control de tratamiento en paciente de 50 años con cáncer de mama izquierda. Después del primer estudio, se efectuó mastectomía izquierda y radioterapia de columna dorsal y cerebelo (cortes sagitales y coronales). El estudio demuestra persistencia del foco cerebeloso, disminución del foco dorsal y ausencia del foco hipermetabólicos en región mamaria izquierda.

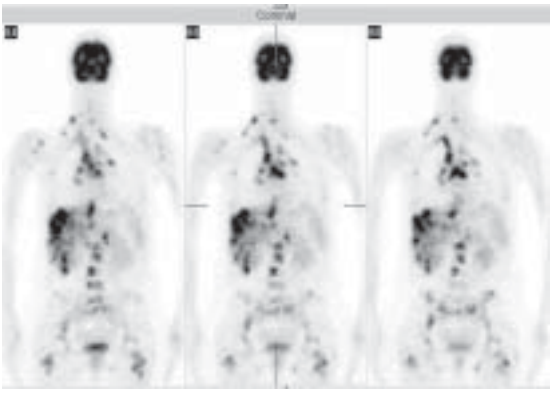

Figura 3. PET FDG para reetapificación en paciente portadora de cáncer de mama derecha metastásico tratado (cortes coronales). Se aprecian múltiples focos hipermetabólicos en regiones cervicales, mediastino, hígado y esqueleto compatibles con diseminación metastásica.

tes con tumor mamario primario mayor de 2 cm (>etapa pT1). Las metástasis linfáticas no pudieron ser identificadas en cuatro de los seis pacientes con cáncer de mama pequeño (etapa pT1), lo que resultó en una sensibilidad de 33% en estos pacientes[6-8]. Estos resultados sugieren que la detección de las micrometástasis y los ganglios linfáticos infiltrados pequeños está limitada por la resolución espacial alcanzada por el equipo PET. Por lo tanto, en pacientes con axila negativa al PET debe utilizarse la técnica del linfonodo centinela para una mejor evaluación de la axila[9-11].

Asimismo, el PET puede identificar lesiones a distancia no sospechadas por otras técnicas de imágenes[1,12] Eubank y cols. realizaron un análisis retrospectivo de 125 pacientes con cáncer de mama avanzado que se efectuaron PET para etapificación; en 67% de ellas se determinó un cambio de etapa (upstage 43%, downstage 24%) con un cambio en el manejo en el 32%[2].

Yap y cols. demostraron, a través de encuesta efectuada a médicos clínicos tratantes, que la utilización del PET FDG en pacientes con cáncer de mama tiene un impacto significativo en la etapificación y en el manejo de la enfermedad de más de 30%[13].

Bender y cols. estudiaron 75 pacientes con sospecha de recurrencia para comparar la exactitud diagnóstica del PET con TC y RM. El PET identificó correctamente 28/29 (97%) de los pacientes con compromiso ganglionar, 15/15(100%) de los pacientes con metástasis óseas, 5/6(83%) de los con metástasis pulmonares y dos con metástasis hepáticas. Además, el PET detectó ocho ganglios linfáticos y 7 metástasis óseas que no fueron visualizadas por TC o RM[14]. En otro estudio, Moon y cols. describieron una alta exactitud diagnóstica en el PET de cuerpo entero de pacientes con cáncer de mama con sospecha de recurrencia o metástasis. En relación a la lesión, la sensibilidad del PET para detectar metástasis a distancia fue de 85% y la especificidad fue de 79%. Considerando los pacientes, la sensibilidad y especificidad fueron 93 y 79%, respectivamente[15]. Los falsos-positivos se debieron a captación muscular, inflamación, actividad circulante en grandes vasos y captación intestinal. Es importante notar que las metástasis óseas tiene un gran número de falsos-negativos en comparación con otros sitios malignos. Cook y cols.[16] compararon el FDG PET con el cintigrama óseo convencional en 23 pacientes con metástasis óseas por cáncer de mama. El PET detectó más lesiones que el cintigrama óseo en el subgrupo de pacientes con lesiones osteoblásticas, pero las metástasis óseas fueron frecuentemente indetectables con PET. Las ventajas del PET son su habilidad para detectar metástasis de tejidos blandos en diferentes sitios y órganos y su potencial para reemplazar los estudios de seguimiento empleados actualmente. Asimismo, Siggelkow y cols. efectuaron una revisión de estudios en que evaluaron la presencia de recurrencia y metástasis en pacientes con elevación de los marcadores tumorales e imágenes anatómicas no concluyentes, encontrando sensibilidades sobre el 90%[17]. Kim y cols, en un estudio de 27 pacientes para evaluación de metástasis o recurrencia, encontraron lesiones no sospechadas en 30% de ellas, con un cambio en el manejo en un 48% de las pacientes[18].

El PET ha demostrado un valor importante en el monitoreo de los efectos de la quimioterapia neoadyuvante. Wahl y cols. estudiaron 11 mujeres con cáncer de mama recientemente diagnosticado que fueron a quimio-hormonoterapia[19]. Se les realizó un estudio FDG basal y de seguimiento durante los tres ciclos de tratamiento. Hubo un rápido y significativo descenso en el metabolismo de la glucosa del tumor en los respondedores y descenso no significativo en los no respondedores. Schelling y cols[20] determinaron que el PET puede predecir la respuesta patológica del tumor primario y metastásico a quimioterapia con cáncer de mama en 30 pacientes con cáncer de mama localmente avanzado, no inflamatorio, o grande (>3 cm), las que recibieron ocho dosis de quimioterapia primaria. La reducción promedio en la captación del FDG después del primer curso de quimioterapia fue significativamente mayor en lesiones que alcanzaron una respuesta patológica parcial, macroscópica completa o microscópica completa. El PET, después de un único curso de quimioterapia, fue

capaz de predecir la respuesta patológica completa con una sensibilidad de 90% y una especificidad de 74%[21-23].

En nuestros resultados preliminares, si bien el número de pacientes aún no permite la evaluación del rendimiento de la técnica por grupos según indicación del estudio, el rendimiento del PET en cáncer de mama ha sido concordante con lo publicado en la literatura.

En conclusión, el PET FDG, técnica disponible en nuestro país, es una herramienta útil con indicaciones bien establecidas en el control del cáncer de mama, tanto en diagnóstico, etapificación, reetapificación, evaluación de recurrencia y control de terapia.

REFERENCIAS

1. Gambhir SS, Czernin J, Schwimmer J, Silverman DH, Coleman RE, Phelps ME. A tabulated summary of the FDG PET literature. J Nucl Med 2001; 42(5 Suppl): 1S-93S.
2. Eubank WB, Mankoff DA. Evolving role of positron emission tomography in breast cancer imaging. Semin Nucl Med 2005; 35: 84-99.
3. Scheidhauer K, Walter C, Seeman MD. FDG PET and other modalities in the primary diagnosis of suspicious breast lesions. Eur J Nucl Med Mol Imaging 2004; 31(Suppl.1): S70-S79.
4. Adler LP, Crowe JP, Al-Kaisi NK, Sunshine LJ. Evaluation of breast masses and axillary lymph nodes with (F18)2-deoxy-2-fluoro-D-glucose PET. Radiology 1993;187:743-750.
5. Adler LP, Faulhaber PF, Schnur KC, Al-Kaisi NK, Shenk RR. Axillary lymph node metastases: screening with (F18)2-deoxy-2-fluoro-D-glucose (FDG) PET. Radiology 1997; 203: 323-27.
6. Avril N, Dose J, Jänicke F, Bense S, Ziegler S, Laubenbacher C *et al.* Metabolic characterization of breast tumors with positron emission tomography using F-18 fluorodeoxyglucose. J Clin Oncol 1996; 14: 1848-57.
7. Avril N, Schelling M, Dose J, Weber WA, Schwaiger M. Utility of PET in breast cancer. Clin Pos Imag 1999; 2: 261-71.
8. Avril N, Rose CA, Schelling M, Dose J, Kuhn W, Bense S *et al.* Breast imaging with positron emission tomography and fluorine-18 fluorodeoxyglucose: use and limitations. J Clin Oncol 2000; 18: 3495-502.
9. Aarsvold JN, Alazraki NP. Update on detection of sentinel lymph nodes in patients with breast cancer. Semin Nucl Med 2005; 35: 116-28.
10. Zornoza G, Garcia-Velloso MJ, Sola J, Regueira FM, Pina L, Beorlegui C. F18-FDG PET complemented with sentinel lymph node biopsy in the detection of axillary involvement in breast cancer. EJSO 2004; 30: 15-19.
11. Wahl RL, Siegel BA, Coleman RE, Gatsonis CG. Prospective multicenter study of axillary nodal staging by positron emission tomography in breast cancer: a report of the staging breast cancer with PET study group. J Clin Oncol 2004; 22: 227-85.
12. Schirrmeister H, Kuhn T, Guhlmann A, Santjohanser C, Horster T, Nussle K *et al.* Fluorine-18 2-deoxy-2-fluoro-d-glucose PET in the preoperative staging of breast cancer: comparison with the standard staging procedures. Eur J Nucl Med 2001; 28: 351-58.
13. Yap C, Seltzer MA, Schiepers C, Gambhir SS, Rao J, Phelps M *et al.* Impact of Whole-Body 18F-FDG PET on Staging and Managing Patients with Breast Cancer: The Referring Physician's Perspective. J Nucl Med 2001; 42: 1334-37.
14. Bender H, Kirst J, Palmedo H, Schomburg A, Wagner V, Ruhlmann J *et al.* Value of F18-fluorodeoxyglucose positron emission tomography in the staging of recurrent breast carcinoma. Anticancer Res 1997; 17: 1687-92.
15. Moon DH, Maddahi J, Silverman DH, Glaspy JA, Phelps ME, Hoh CK *et al.* Accuracy of whole-body fluorine-18-FDG-PET for the detection of recurrent or metastatic breast carcinoma. J Nucl Med 1998; 39:431-435.
16. Cook GJ, Houston S, Rubens R, Maisey MN, Fogelman I. Detection of bone metastases in breast cancer by F-18 FDG-PET: differing metabolic activity in osteoblastic and osteolytic lesions. J Clin Oncol 1998; 16: 3375-379.
17. Siggelkow W, Rath Werner; Buell U, Zimny M. FDG PET and tumors markers in the diagnosis of recurrent and metastatic breast cancer. Eur J Nucl Med Mol Imaging 2004; 31 (Suppl.1):S118-S124.
18. Kim TS, Moon WK, Lee DS, Chung JK, Lee MC, Youn YK *et al.* Fluorodeoxyglucose positron emission tomography for detection of recurrent or metastatic breast cancer. World J Surg 2001; 25: 829-34.
19. Wahl RL, Cody RL, Hutchins GD, Mudgett EE. Primary and metastatic breast carcinoma: initial clinical evaluation with PET with the radiolabeled glucose analogue 2-(F-18)-fluoro-2-deoxy-D-glucose. Radiology 1991;179:765-770.
20. Schelling M, Avril N, Nahrig J, Kuhn W, Romer W, Sattler D et al. Positron emission tomography using F18-fluorodeoxiglucose for monitoring primary chemotherapy in breast cancer. J Clin Oncol 2000; 18: 1689-95.
21. Mariani G, Gennari A, Giorgetti A, Donati S, Puccini G, Nista N et al. Early assessment by PET with FDG of response to first-line chemotherapy of metastatic breast cancer. Clin Pos Imag 1999; 2: 342.
22. Biersack HJ, Bender H, Palmedo H. FDG-PET in monitoring therapy of breast cancer. Eur J Nucl Med Mol Imaging 2004; 31(Suppl.1): S112-S117.
23. Krak NC, Hoekstra OS, Lammertsma AA. Measuring response to chemotherapy in locally advanced breast cancer: methodological considerations. Eur J Nucl Med Mol Imaging 2004; 31 (Suppl.1): S103-S111.