*Rev. Chilena de Cirugía. Vol 57 - Nº 5, Octubre 2005; págs. 379-383*

**TRABAJOS CIENTÍFICOS**

# Queloides auriculares. Tratamiento quirúrgico y compresivo*

## Surgical and compressive treatment of ear lobe keloids

*Drs. PAULO CASTILLO D[1], ANTONIO TRONCOSO R[2], JUAN VILLAMÁN G[2], ARTURO PRADO S[1]*

*[1]Equipo Cirugía Plástica. Hospital Clínico Universidad de Chile. [2]Unidad de Cirugía Plástica, Hospital de Carabineros de Chile*

***RESUMEN***

Los queloides son el resultado de un proceso de cicatrización patológico, en el que los fibroblastos sintetizan colágeno en forma excesiva. Aunque se han descrito algunos factores predisponentes, su etiología es desconocida. Los queloides auriculares se asocian al empleo de aros, piercing, traumatismos, quemaduras y cirugías. Además de las repercusiones estéticas y psicológicas, suelen causar dolor, prurito y parestesias. Su manejo es controvertido, habiéndose descrito modalidades quirúrgicas y no quirúrgicas de tratamiento. Aunque ninguna de ellas es efectiva en todos los casos, su asociación parece tener mejores resultados. Se presenta una serie de 9 pacientes, con 13 queloides auriculares, en los que empleamos cirugía y compresión, como pilares del tratamiento. Finalmente proponemos un algoritmo terapéutico.

PALABRAS CLAVES: ***Queloides auriculares***

***SUMMARY***

Background: Keloids are the result of a pathological cicatrisation process in which fibroblasts synthesize excessive amounts of collagen. The etiology these scars in not known. Ear lobe keloids are associated to the use of earrings, piercing, trauma, burns and surgery. Apart from the esthetic consequences, keloids may cause pain, pruritus and paresthesias. The management is controversial and includes surgical and non surgical procedures. Aim: To report the results of the treatment of ear lobe keloids. Material and methods: Retrospective revision of medical records of nine patients (aged 7 to 78 years, seven females) with ear lobe keloids. All keloids were surgically removed and one week after removing the sutures, compression was started with individually designed devises. Patients were followed for six months to three years. Results: Only one patient experienced a relapse of the keloid and was successfully treated with local infiltration with corticoids. All patients have soft, flat and asymptomatic scars. Conclusions: Compression can notably improve ear lobe keloid treatment. A treatment algorithm is proposed.

KEY WORDS: ***Ear lobe keloids***

### *INTRODUCCIÓN*

Los queloides son cicatrices patológicas, que se extienden fuera de los límites de la lesión original, caracterizándose por un excesivo depósito de colágeno[1]. Están presentes en todas las razas, predominando entre personas de piel oscura y negros[2,3]. Aunque existe cierta predisposición familiar, no se ha establecido ningún patrón hereditario. Se presentan por igual en ambos sexos y son más frecuentes durante las primeras décadas de la vida. Existen localizaciones con mayor riesgo de desarrollar queloides, como son la región anterior del tórax, los hombros, el dorso, la nuca y las orejas[4].

*Recibido el 1 de Marzo de 2005-06-23 y aceptado para publicación el 21 de Junio de 2005.
E-mail: castilloplast@123mail.cl

Los queloides auriculares se han asociado al empleo de aros, piercing, traumatismos, quemaduras y cirugías[5]. Aunque existe una amplia variedad de tratamientos, ninguno es efectivo en todos los casos y muchas veces su asociación parece tener mejores resultados[6,7]. Presentamos una serie de 9 pacientes, con 13 queloides auriculares, en los que empleamos la cirugía y compresión como pilares del tratamiento. Finalmente proponemos un algoritmo terapéutico para el manejo de estas lesiones.

## MATERIAL Y METODO

Se realizó una revisión retrospectiva de 9 pacientes portadores de queloides auriculares. Sus edades fluctuaron entre los 7 y 78 años (media 34 años). Se trata de 7 mujeres, con queloides en los lóbulos por aros (3 bilaterales). Un hombre con un queloide en el tercio superior de la oreja derecha, secundario a una herida cortante por arma blanca y un niño con queloides en la región posterior de ambos pabellones, como consecuencia de una auriculoplastia por orejas en asa.

Los queloides de los lóbulos midieron entre 1,5 y 3,5 cm y en todos los casos se realizó su resección completa y cierre directo del lóbulo sin tensión. El queloide del tercio superior auricular se resecó completamente y el defecto fue reparado con un injerto dermoepidérmico, tomado de la cara interna del brazo. Finalmente, los queloides retroauriculares del paciente pediátrico fueron resecados y el defecto cerrado primariamente.

El material de sutura empleado en todos los casos fue nylon 6-0 y el retiro de puntos se efectúo entre 7 y 14 días. No se emplearon suturas en el plano subcutáneo. Todas las cirugías se efectuaron con anestesia local y ambulatoriamente, salvo en el paciente pediátrico, que por su edad requirió anestesia general.

Luego de 1 semana del retiro de los puntos, se inició la compresión de la cicatriz, mediante un dispositivo diseñado, de acuerdo, a los requerimientos de cada paciente. Este dispositivo es confeccionado con un pequeño caimán, un clip metálico y una lámina de acrílico y su costo es de aproximadamente 100 pesos (Figura 1). Las láminas de acrílico son cortadas según la forma de la cicatriz. Es posible graduar la presión ejercida, de acuerdo, a la separación que se les brinde a las láminas acrílicas.

Durante el primer mes la compresión se mantuvo continuamente día y noche. Desde el segundo y hasta el sexto mes, los pacientes emplearon el dispositivo de compresión en las tardes y noches. Los pacientes son controlados hasta completar 2 años de seguimiento, momento en que son dados de alta definitivamente.

## RESULTADOS

El tiempo de seguimiento desde el término del tratamiento, fluctúa entre 6 meses y 3 años (media 18 meses) y 3 pacientes fueron dados definitivamente de alta, con más de 2 años de evolución.

No hubo complicaciones con las heridas (infección, dehiscencia, hematomas o pérdida del injerto). Todos los pacientes emplearon el dispositivo de compresión auricular con buena tolerancia.

Sólo en el paciente con el queloide del tercio superior, se evidenció una incipiente recidiva al cuarto mes, que se resolvió mediante 2 infiltraciones de

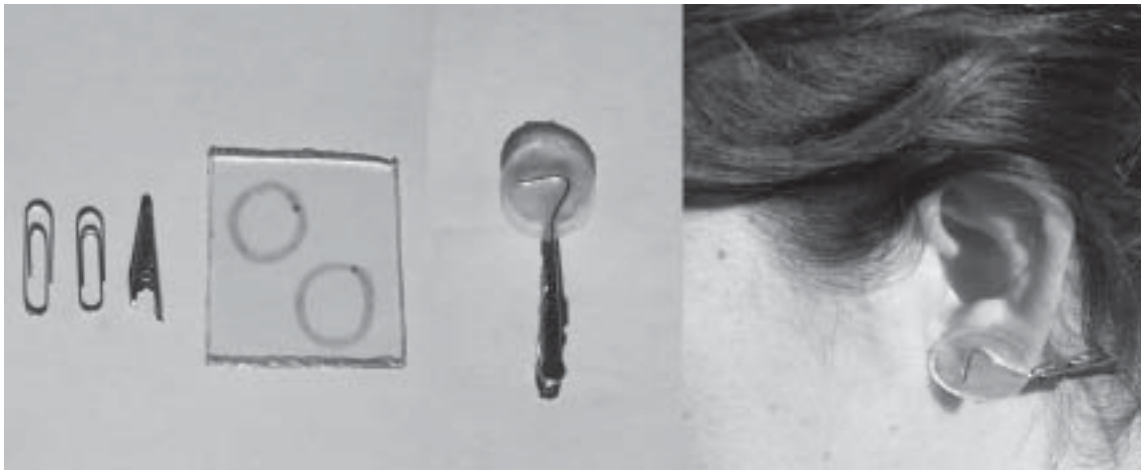

*Figura 1.* Izquierda, materiales para la confección del dispositivo. Centro, dispositivo terminado. Derecha, dispositivo comprimiendo un lóbulo auricular.

corticoides intralesionales (triamcinolona 5 mg/ml). Actualmente completó 1 año de seguimiento, sin evidencias de una nueva recidiva.

Todos los pacientes presentan cicatrices planas, blandas y asintomáticas. El resultado estético ha sido favorable y todos han manifestado un alto grado de satisfacción (Figura 2).

## *DISCUSION*

Los queloides auriculares son lesiones proliferativas conjuntivas de difícil tratamiento, debido a su alta recidiva. Se han descrito numerosas alternativas terapéuticas, ninguna de las cuales es exitosa en todos los casos. La resección quirúrgica del queloide puede ser intra o extralesional, no existiendo diferencias en su recidiva. La cirugía sin un tratamiento complementario, se asocia a una recidiva mayor al 80%[5,8]. Entre los tratamientos no quirúrgicos, los más empleados incluyen la compresión[9-13], En la reparación del defecto auricular, se ha empleado el cierre primario, la cicatrización por segunda intención, diferentes tipos de colgajos locales e injertos de piel[14-18], los corticoides intralesionales[19-21], el empleo de láminas de silicona[22] y la radioterapia[23-26]. Otras alternativas mencionadas en la literatura, son el interferón alfa, verapamilo, crioterapia y láser, entre otros[27-30].

En un estudio prospectivo y randomizado, Sclafani y colaboradores evaluaron los resultados, a los 12 meses, de la cirugía más radioterapia versus la cirugía más corticoides intralesionales[31]. La cirugía más radioterapia, presentó a una recidiva de 12,5% (2 de 16). La cirugía más corticoides presentó a una recidiva de 33% (4 de 12). Aunque la recidiva fue menor con la asociación de cirugía y radioterapia, estas diferencias no fueron estadísticamente significativas, debido al limitado número casos. En nuestro trabajo empleando cirugía y compresión, con un tiempo de seguimiento medio de 18 meses, no hubo recidivas en los 10 queloides de los lóbulos. Aunque hubo una recidiva del queloide del tercio superior de la oreja, esta se manejó con corticoides, evolucionando favorablemente. Esto representa 1 recidiva en 13 casos (7,6%).

El tratamiento compresivo ha demostrado ser efectivo en la prevención y tratamiento de queloides y cicatrices hipertróficas. Es fácil de realizar y es bien tolerado, no es doloroso, como pueden ser las inyecciones de corticoides. Su costo económico es bajo. La oreja y especialmente el lóbulo ofrece condiciones anatómicas ideales para su compre-

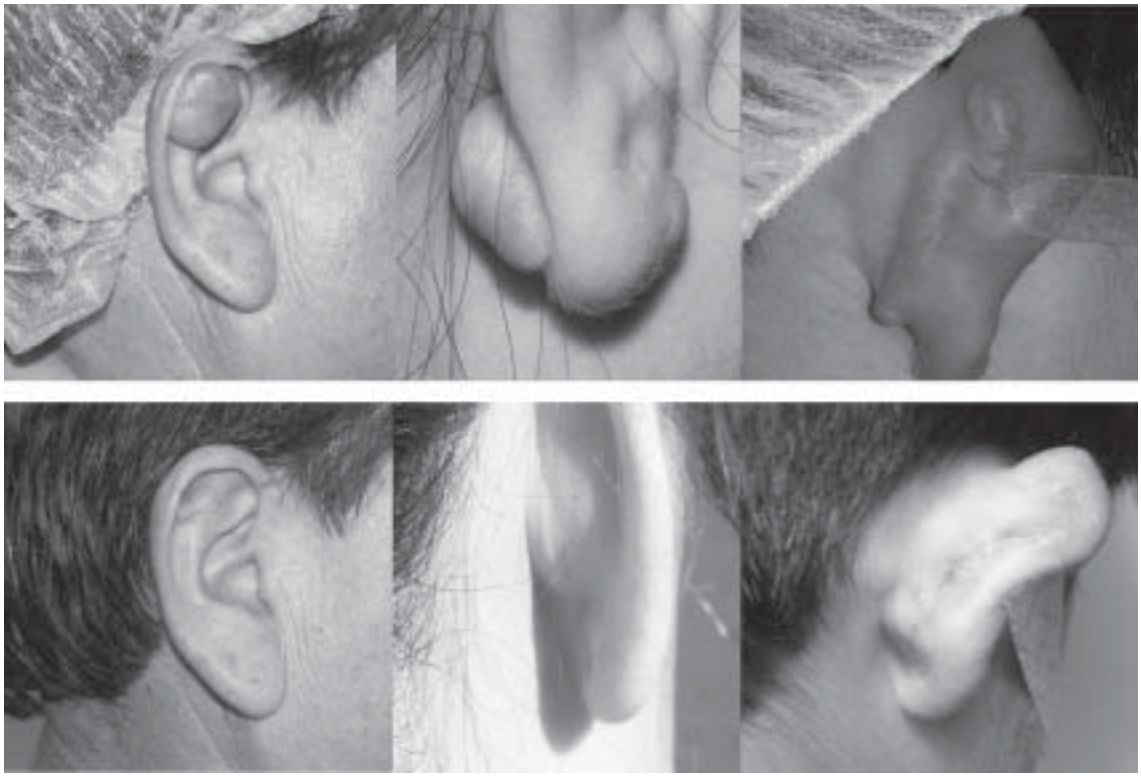

*Figura 2.* Arriba, queloides auriculares. Abajo, resultados del tratamiento quirúrgico-compresivo.

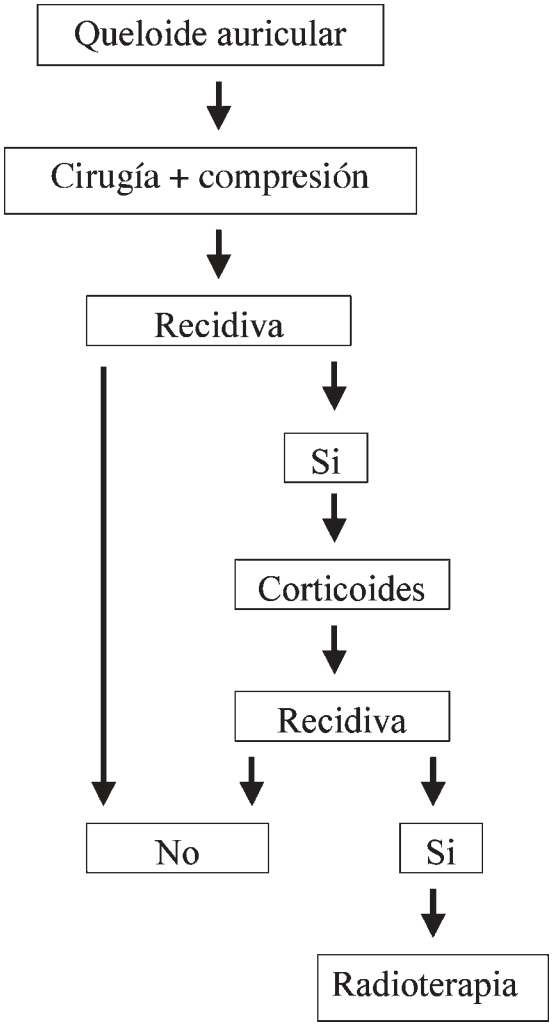


*Figura 3.* Algoritmo terapéutico queloides auriculares.

sión. Sin embargo, la compresión también tiene desventajas. Es un tratamiento prolongado, que de acuerdo a nuestro protocolo mantenemos por 6 meses, considerando que la mayoría de las recidivas se manifiestan durante este período. Por lo mismo, requiere de un alto grado de compromiso del paciente, para mantener la adherencia con el tratamiento. El dispositivo para compresión no es ornamental. Esto pudiera representar un problema, especialmente entre los hombres, lo cual debe ser evaluado antes de la cirugía.

Nuestro estudio demostró que la cirugía de los queloides auriculares, seguida por compresión prolongada, es una buena asociación terapéutica, comparándose favorablemente con los resultados de la literatura. Frente a una recidiva, como ocurrió en uno de nuestros pacientes, existe la posibilidad de asociar corticoides intralesionales. Si a pesar del tratamiento triasociado (cirugía, compresión y corticoides), el queloide se reproduce, la radioterapia sería la mejor alternativa[23-26,31]. De esta manera proponemos un algoritmo de tratamiento (Figura 3).

## *REFERENCIAS*

1. Ketchum LD: Hypertrophic scars and keloids. Clin Plast Surg 1977; 4: 301-10.
2. Alhady SM, Sivanantharajah K: Keloids in various races: A review of 175 cases. Plast Reconstr Surg 1969; 44: 564-6.
3. Oluwasanmi JO: Keloids in the African. Clin Plast Surg 1974; 1: 179-95.
4. Kelly AP: Keloids. Dermatol Clin 1988; 6: 413-24.
5. Mall JW, Pollmann C, Muller JM, Buttemeyer R: Keloid of the earlobe after ear piercing. Not only a surgical problem. Chirurg 2002; 73: 514-6.
6. Akoz T, Gideroglu K, Akan M. Combination of different techniques for the treatment of earlobe keloids. Aesthetic Plast Surg 2002; 26: 184-8.
7. Kelly AP. Medical and surgical therapies for keloids. Dermatol Ther 2004; 17: 212-8.
8. Cosman B, Wolff M: Correlation of keloid recurrence with completeness of local excision. Plast Reconstr Surg 1972; 50: 163-6.
9. Brent B: The role of pressure therapy in management of earlobe keloids: Preliminary report of a controlled study. Ann Plast Surg 1978; 1: 579-81.
10. Hurtado AJ, Crowther DS: Methyl methacrylate stent for prevention of postexcisional recurrent ear keloid. J Prosthet Dent 1985; 54: 245-50.
11. Chalian VA, Bennett JE, Sayoc AM, Ghalichebaf M: Auricular compression stent. J Prosthet Dent 1985; 54: 560-3.
12. Russell R, Horlock N, Gault D. Zimmer splintage: a simple effective treatment for keloids following ear-piercing. Br J Plast Surg 2001; 54: 509-10.
13. Pierce HE: Postsurgical acrylic ear splints for keloids. J Dermatol Surg Oncol 1986; 12: 583-5.
14. Kim DY, Kim ES, Eo SR, Kim KS, Lee SY, Cho BH. A surgical approach for earlobe keloid: keloid fillet flap. Plast Reconstr Surg 2004; 113: 1668-74.
15. Saha SS, Kumar V, Khazanchi RK, Aggarwal A, Garg S: Primary skin grafting in ear lobule keloid. Plast Reconstr Surg 2004; 114: 1204-7.
16. Napoleone C, Giovannelli R, Capoccetti E, Zara L, Franchi R: Use of keloid cutis as reconstructive flap of the auricle after keloid excision. Plast Reconstr Surg 2003; 111: 518-9.
17. Ziccardi VB, Lamphier J; Use of keloid skin as an autograft for earlobe reconstruction after excision. Oral Surg Oral Med Oral Pathol Oral Radiol Endod 2000; 89: 674-5.
18. Venkatramani H, Yadav P: Complete excision with staged reconstruction in the treatment of earlobe keloid after ear piercing. Plast Reconstr Surg 1999; 104: 1574-5.

19. Converse J M, Stallings JO: Eradication of large auricular keloids by excision, skin grafting, and intradermal injection of triamcinolone acetonide solution. Plast Reconstr Surg 1972; 49: 461-3.
20. Griffith BH, Monroe CW, McKinney P: A follow-up study on the treatment of keloids with triamcinolone acetonide. Plast Reconstr Surg 1970; 46: 145-50.
21. Shons AR, Press HJ: The treatment of earlobe keloids by surgical excision and postoperative triamcinolone injection. Ann Plast Surg 1983; 10: 480-2.
22. Hirshowitz B, Lindenbaum E, Har-Shai Y, Feitelberg L, Tendler M, Katz D: Static-Electric Field Induction by a Silicone Cushion for the Treatment of Hypertrophic and Keloid Scars. Plast Reconstr Surg 1998; 101: 1173-83.
23. Ragoowansi R, Cornes PG, Glees JP, Powell BW, Moss AL: Ear-lobe keloids: treatment by a protocol of surgical excision and immediate postoperative adjuvant radiotherapy. Br J Plast Surg 2001; 54: 504-8.
24. Ragoowansi R, Cornes P, Moss A, Glees J: Treatment of Keloids by Surgical Excision and Immediate Postoperative Single-Fraction Radiotherapy. Plast Reconstr Surg 2003; 111: 1853-9.
25. Kovalic JJ, Perez CA: Radiation therapy following keloidectomy: A 20-year experience. Int. J. Radiat. Oncol. Biol. Phys 1989; 17: 77-80.
26. Chaudhry MR, Akhtar S, Duvalsaint F, Garner L, Lucente FE: Ear lobe keloids, surgical excision followed by radiation therapy: A 10-year experience. Ear Nose Throat J 1994; 73: 779-81.
27. Berman B, Kaufman J: Pilot study of the effect of postoperative imiquimod 5% cream on the recurrence rate of excised keloids. J Am Acad Dermatol 2002; 47: 209-11.
28. Lawrence WT: Treatment of earlobe keloids with surgery plus adjuvant intralesional verapamil and pressure earrings. Ann Plast Surg 1996; 37: 167-9.
29. Apfelberg DB, Maser MR, White DN, Lash H: Failure of carbon dioxide laser excision of keloids. Lasers Surg Med 1989; 9: 382-8.
30. Stern JC, Lucente FE: Carbon dioxide laser excision of earlobe keloids: A prospective study and critical analysis of existing data. Arch Otolaryngol Head Neck Surg 1989; 115: 1107-11.
31. Sclafani AP, Gordon L, Chadha M, Romo T 3rd: Prevention of earlobe keloid recurrence with postoperative corticosteroid injections versus radiation therapy: a randomized, prospective study and review of the literature. Dermatol Surg 1996; 22 :569-74.