Rev. Chilena de Cirugía. Vol 56 - Nº 6, Diciembre 2004; págs. 585-592

TRABAJOS CIENTÍFICOS

La fijación externa en el tratamiento de urgencia de las fracturas inestables de pelvis

Drs. EDGARDO SANZANA S, HUMBERTO MELO A, OSVALDO OJEDA S, DANIEL PINEDA S, MARIO PÉREZ C, GONZALO INOSTROZA L

Servicio de Ortopedia y Traumatología, Hospital del Trabajador de Concepción, Departamento de Cirugía, Facultad de Medicina, Universidad de Concepción

RESUMEN

Objetivo: Evaluación de los resultados de la fijación externa en el tratamiento de urgencia de las fracturas inestables de pelvis, intervenidas quirúrgicamente entre enero de 1989 y diciembre de 2000. *Material y método:* Estudio retrospectivo de 53 pacientes con una edad promedio de 37,8 años y un seguimiento promedio de 82,5 meses El mecanismo lesional correspondió en 21 casos a colisiones (39,6%), en 18 casos a aplastamientos (34,0%), en 9 casos a atropellamientos (17,0%) y en 5 casos a volcamientos (9,4%). Hubo 39 pacientes politraumatizados (73,6%). En 21 casos la fijación externa correspondió al tratamiento definitivo (39,6%) y en 32 casos se sustituyó por fijación interna diferida (60,4%). *Resultados:* Los resultados clínicos fueron excelentes en 31 casos (58,5%), buenos en 16 casos (30,2%), regulares en 5 casos (9,4%) y malos en 1 caso (1,9%). Los resultados radiológicos mostraron una reducción satisfactoria en 45 casos (84,1%) e insatisfactoria en 8 casos (15,9%). Las complicaciones fueron infección del trayecto de las púas del fijador en 7 casos (13,2%) y perforación cortical en 2 casos (3,8%). *Conclusión:* La fijación externa es un método eficaz para la estabilización de urgencia de las fracturas inestables de pelvis y puede emplearse como tratamiento temporal o definitivo.

PALABRAS CLAVES: ***Fracturas de pelvis, Inestabilidad pelviana, Fijación externa de pelvis***

SUMMARY

Objective: To evaluate the results of the external fixation in the urgency treatment of the unstable pelvis ring fractures, during the period january 1989 and december 2000. *Material and method:* A retrospective study of 53 patients with an average age of 37.8 years and average follow-up of 82.5 months was performed. The mechanism of injuries were collisions in 21 cases (39.6%), crushing in 18 cases (34.0%), running over in 9 cases (17.0%) and over turning in 5 cases (9.4%). Thirty nine patients having politraumatic lesions (73.6%). The external fixation was the definitive treatment in 21 cases (39.6%) and internal fixation was performed in 32 cases (60.4%). *Results:* The clinical results were excellent in 31 cases (58.5%), good in 16 cases (30.2%), regular in 5 cases (9.4%) and poor in 1 case (1.9%). The radiological results were satisfactory in 45 cases (84.1%) and unsatisfactory in 8 cases (15.1%). The complications were infections of the pins in 7 cases (13.2%) and cortical perforation in 2 cases (3.8%). *Conclusion:* The external fixation is an effective method for the urgency management of the unstable pelvic ring fractures and maybe utilized as a transitory or definitive treatment.

KEY WORDS: ***Pelvic ring fractures, Pelvic instability, Pelvic external fixation***

INTRODUCCIÓN

Las fracturas inestables de pelvis son lesiones graves que se presentan frecuentemente en pacientes politraumatizados y se asocian con una importante morbilidad y mortalidad.[1]

La inestabilidad hemodinámica inicial que presentan estos pacientes es consecuencia de la hemorragia cuantiosa originada en los plexos venosos retroperitoneales y en las superficies fracturarias, en ocasiones incrementada por la lesión asociada de grandes vasos.[2,3,4]

Lo anterior, genera la necesidad de estabilizar mecánicamente de urgencia el anillo pelviano con un sistema de fijación externa, que permita reducir el volumen de almacenamiento del retroperitoneo y contener los coágulos vasculares.[5,6,7,8] La persistencia de la inestabilidad hemodinámica exige la realización de un estudio angiográfico y el tratamiento con movilización o eventual ligadura de los vasos comprometidos.[9]

La evaluación y tratamiento inicial de los pacientes con fracturas inestables de pelvis están basados en los protocolos del Advanced Trauma Life Support (ATLS) del *American College of Surgeons,* con la reposición urgente de líquidos y sangre y la fijación externa.[10,11,12] Esta intervención requiere de escasos 15 a 20 minutos de tiempo quirúrgico, genera una mínima morbilidad y constituye un verdadero procedimiento de resucitación en el manejo de urgencia de las fracturas inestables del anillo pelviano. Habitualmente, basta con la inserción percutánea de dos púas de Schanz en cada ala ilíaca, las que se solidarizan con barras transversales de unión.[13,14]

OBJETIVO

Nosotros hemos revisado nuestra experiencia con la fijación externa de las fracturas inestables de pelvis tratadas en nuestro Servicio, para determinar los resultados obtenidos y confirmar su validez en el tratamiento de urgencia de estas graves lesiones.

MATERIAL Y MÉTODO

Se realizó un estudio retrospectivo de una serie de 53 pacientes con fracturas inestables de pelvis, intervenidos quirúrgicamente en el Servicio de Ortopedia y Traumatología del Hospital del Trabajador de Concepción, entre enero de 1989 y diciembre de 2002, con un tiempo medio de seguimiento de 82,5 meses y un rango entre 36 y 179 meses.

Los pacientes fueron 51 hombres (96,2%) y 2 mujeres (3,8%), con una edad promedio de 37,8 años y un rango entre 21 y 68 años.

El mecanismo lesional correspondió en 21 casos a colisiones (39,6%), en 18 casos a aplastamientos severos (34,0%), en 9 casos a atropellamientos (17,0%) y en 5 casos a volcamientos (9,4%). Dos casos presentaron fracturas pelvianas expuestas (3,8%) y 39 casos resultaron politraumatizados (73,6%) (Tabla 1).

Todos los pacientes fueron sometidos a una rigurosa evaluación clínica inicial, y tratamiento concomitante, de acuerdo con los postulados ATLS[10] y luego fueron estudiados con radiología frontal, inlet y outlet de pelvis.[11,15,16] En 47 casos se complementó el estudio con tomografía axial computada[17] (88,7%).

La clasificación de las fracturas pelviana se realizó con los criterios de Tile, que consideran la existencia de lesiones tipo A que corresponden a fracturas estables, lesiones tipo B que son fracturas rotacionalmente inestables y verticalmente estables y lesiones tipo C que corresponden a fracturas rotacional y verticalmente inestables.

Los criterios de inestabilidad pelviana fueron diástasis de la sínfisis pubiana superior a 2,5 cm, diástasis sacroilíaca mayor a 1 cm, desplazamiento cefálico de una hemipelvis superior a 1 cm, diástasis en el sacro o el íleon mayor a 0,5 cm, fracturas desplazadas del arco anterior, arrancamiento o avulsión de la espina ciática, fractura del sacro y/o de la apófisis transversa de L5 y fractura asociada del acetábulo o luxofractura coxofemoral.[18,19]

En nuestra serie encontramos 21 fracturas tipo B (39,6%) y 32 fracturas tipo C (60,4%).

Los criterios de inestabilidad hemodinámica fueron la presencia de una presión sistólica menor de 100 mmHg y/o el requerimiento de 4 o más

Tabla 1

LESIONES TRAUMÁTICAS ASOCIADAS

Lesión	*n casos*
Ruptura de uretra	12
TEC	5
Fr. de muñeca	5
Luxación post. de cadera	4
Fr. de pierna	4
Ruptura intestinal	3
Fr. expta de pierna	2
Fr. de fémur	2
Fr. costales	2
Total	39

unidades de glóbulos rojos para mantener una presión sistólica superior a 100 mmHg durante las primeras 4 horas.[1]

De acuerdo con lo anterior, hubo 4 casos con inestabilidad hemodinámica previa a la fijación externa en los pacientes con fracturas tipo B (19,0%) y 13 casos en los pacientes con fracturas tipo C (40,6%).

RESULTADOS

Los 53 pacientes fueron tratados quirúrgicamente de urgencia con reducción cerrada y fijación externa, efectuándose seguidamente la intervención de las lesiones urológicas en 12 casos (22,6%), la reducción ortopédica de las luxaciones coxofemorales posteriores en 4 casos (7,5%), la intervención de las lesiones abdominales en 3 casos (5,7%) y el aseo quirúrgico y estabilización de las fracturas expuestas de pierna en 2 casos (3,8%).

La fijación externa pelviana se realizó en promedio a las 4,1 horas desde el accidente, con un rango entre 1 y 7 horas. Para ello se practicó la inserción percutánea, bajo control radioscópico, de dos púas de Schanz a nivel de las espinas ilíacas anterosuperiores en 45 casos (84,9%) y en las espinas ilíacas anteroinferiores en 8 casos (15,1%).

Las lesiones cerradas de extremidades presentes en 11 casos (20,8%) se intervinieron en forma diferida y los 5 casos de TEC (9,4%) y 2 casos de fracturas costales (3.8%) no requirieron tratamiento quirúrgico.

Posteriormente, considerando el tipo de lesión pelviana, se efectuó en forma diferida osteosíntesis con placa en sínfisis pubiana en 3 casos (5,7%), osteosíntesis sacroilíaca con tornillos canulados en 5 casos (9,4%), osteosíntesis pubiana con placa y sacroilíaca con tornillos canulados en 6 casos (11,3%), osteosíntesis pubiana con placa y transilíaca con cerclaje con placa y cable en 18 casos (34,0%) y mantención de la fijación externa como tratamiento definitivo en 21 casos (39,6%). Esta última estuvo indicada en los casos que presentaban inestabilidad rotacional exclusiva, permaneciendo instalado el fijador por 9,2 semanas en promedio, con un rango entre 8 y 12 semanas. Para la fijación interna de la sínfisis pubiana se efectuó un

Tabla 2

CRITERIOS FUNCIONALES DE MAJEED PARA LA VALORACIÓN DE LOS RESULTADOS CLÍNICOS EN LAS FRACTURAS PELVIANAS

Dolor	*30 puntos*	*Capacidad de marcha*	*36 puntos*
Intenso y continuo en reposo	0-5	A. Marcha con ayuda	12 puntos
Intenso con actividad	10	En cama o casi	0-2
Tolerable pero limita la actividad	15	Silla de ruedas	4
Con actividad moderada	20	Dos bastones ortopédicos	6
Leve, intermitente, actividad normal	25	Dos bastones corrientes	8
Molestia ocasional o sin dolor	30	Un bastón corriente	10
		Sin bastón	12
Trabajo	20 puntos		
Sin trabajo regular	0-4		
Trabajo liviano	8	B. Marcha sin ayuda	12 puntos
Cambio de trabajo	12	No puede caminar o casi	0-2
Mismo trabajo, media jornada	16	Apenas con pequeños pasos	4
Mismo trabajo, jornada completa	20	Claudicación severa	6
		Claudicación moderada	8
Posición sedente	10 puntos	Claudicación leve	10
Dolorosa	0-4	Normal	12
Dolorosa, si es prolongada	6		
Incomodo	8		
Sin dolor	10	C. Distancia de la marcha	12 puntos
		En cama o pocos metros	0-2
Actividad sexual	4 puntos	Muy limitada en tiempo y distancia	4
Dolorosa	0-1	Limitada con bastones	6
Dolorosa, si es prolongada	2	Una hora con bastón, sin límites	8
Incomoda	3	Una hora sin bastón, leve dolor	10
Sin dolor	4	Normal para edad y condición general	12

Tabla 3

RESULTADOS CLÍNICOS DE ACUERDO CON EL TIPO DE FRACTURA PELVIANA

Fractura	*Excelente*	*Bueno*	*Regular*	*Malo*	*Total*
Tipo B	15	5	1	0	21
Tipo C	16	11	4	1	32
Total	31	16	5	1	53

abordaje anterior por medio de una incisión de Pfannestiel y para la fijación del complejo posterior un abordaje directo sobre las articulaciones sacroilíacas.

Todos los casos fueron evaluados periódicamente desde el punto de vista clínico y radiológico, para determinar los resultados en el largo plazo.

La valoración clínica se realizó utilizando los criterios funcionales de Majeed que ponderan cinco parámetros y consideran excelente la obtención de más de 85 puntos, bueno entre 70 y 84 puntos, regular entre 55 y 69 puntos y malo con menos de 55 puntos[20] (Tabla 2).

Los resultados clínicos obtenidos en la evaluación a largo plazo calificaron como excelentes en 31 casos (58,5%), buenos en 16 casos (30,2%), regulares en 5 casos (9,4%) y malos en 1 caso (1,9%) (Tabla 3).

Los 12 pacientes que presentaron ruptura uretral fueron tratados quirúrgicamente y se recuperaron sin secuelas.

La evaluación radiológica en el largo plazo se efectuó aplicando los criterios de Matta que consideran como reducción satisfactoria un desplazamiento residual menor de 10 mm e insatisfactoria si este es mayor de 10 mm.[21]

Los resultados radiológicos mostraron una reducción satisfactoria en 45 casos (84,1%) e insatisfactoria en 8 casos (15,9%).

Considerando el tipo de tratamiento, se encontró que en los pacientes tratados con fijación externa exclusiva la reducción fue satisfactoria en 18 casos (34,0%) e insatisfactoria en 3 casos (5,7%) (Figura 1).

En los pacientes intervenidos con fijación interna se obtuvo una reducción satisfactoria en 27 casos (50,9%) e insatisfactoria en 5 casos (9,4%) (Figura 2).

Los pacientes con resultados clínicos regulares presentaron como secuelas, lesión neurológica crónica en 2 casos, disimetría de extremidades en 2 casos y artrosis sacroilíaca que requirió de artrodesis en 1 caso (Figura 3).

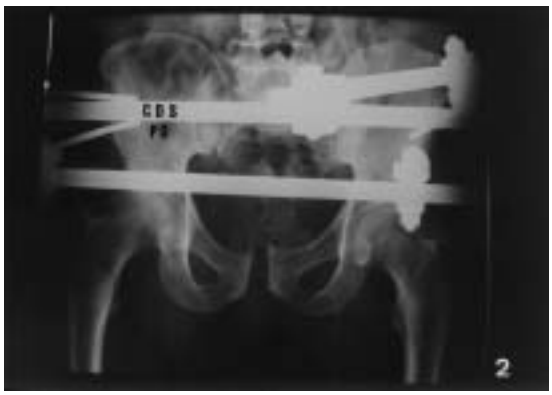

Figura 1. 1) Ruptura del anillo pelviano en libro abierto (Tipo B). 2) Tratamiento exclusivo con fijación externa. 3) Resultado a los 48 meses.

Figura 2. 1) Fractura con inestabilidad rotacional y estabilidad vertical (Tipo B). 2) Tratamiento temporal con fijación externa. 3) Resultado a los 36 meses de su fijación interna con placa en la sínfisis pubiana.

Figura 3. 1) Fractura de pelvis con inestabilidad rotacional y vertical (Tipo C) más luxofractura coxofemoral derecha. 2) Fijación externa temporal a nivel de espinas ilíacas anteroinferiores y reducción ortopédica de la luxofractura de cadera. 3) Resultado a los 24 meses de su fijación interna con tornillos canulados a nivel sacroilíaco izquierdo.

El paciente con resultado malo desarrolló como secuelas una artrosis sacroilíaca dolorosa, lesión del plexo sacro y disfunción sexual.

Las complicaciones que se presentaron en esta serie fueron infección del trayecto de las púas del fijador externo en 7 casos (13,2%) y perforación ósea cortical por una púa de Schanz en 2 casos (3,8%). La complicación infecciosa se produjo en los casos tratados con fijación externa exclusiva y cedió al retirar los dispositivos. La perforación cortical no requirió de la reinstalación de la púa del fijador dado que se mantuvo la estabilidad del montaje (Figura 4).

DISCUSIÓN

Las fracturas inestables de pelvis son lesiones complejas producidas por traumatismos de alta energía, por lo que a menudo se presentan asociadas al compromiso grave de varios órganos o sistemas, requiriendo de un manejo urgente por un equipo médico multidisciplinario.[22,23]

Estos pacientes evolucionan con inestabilidad mecánica y hemodinámica, fenómenos que deben ser corregidos precozmente por ser responsables de una alta morbimortalidad. Distintas series señalan una mortalidad variable entre un 5 y un 30%, alcanzando hasta un 50% en las fracturas expuestas.[1,24]

El choque hipovolémico es consecuencia principalmente de la hemorragia retroperitoneal postraumática, que puede alcanzar hasta los 4.000 ml, y puede verse agravado por la asociación de hemorragias intratorácica o intraperitoneal, sangrado de lesiones expuestas o de las fracturas cerradas concomitantes de las extremidades.[2,3,4,25]

La inestabilidad mecánica deriva de la disrupción del anillo pelviano que puede generar una verdadera hemipelvis flotante, por ausencia de continuidad estructural corporal. La constatación clínica de los fenómenos antes descritos y su sencilla confirmación radiológica con las proyecciones frontal, inlet y outlet de pelvis, permiten proponer la instalación urgente de un sistema de fijación externa que sea capaz de controlar, al mismo tiempo, las inestabilidades mecánica y hemodinámica. El empleo de estos dispositivos no ha estado exento de discusión, sin embargo numerosos estudios respaldan su aplicación y utilidad en los pacientes con fracturas inestables de pelvis, dado que se ha demostrado que disminuyen el sangramiento y las transfusiones, y por consiguiente la potencial mortalidad, y además permiten la realización segura de las laparotomías de urgencia, los procedimientos quirúrgicos urológicos y las demás intervenciones que requieren las lesiones asociadas.[5,6,7,8,12,13,14,26,27,28]

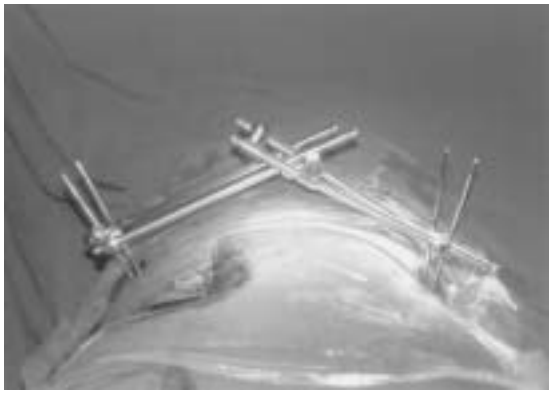

Figura 4. Fijación externa en una fractura expuesta de pelvis luego de su aseo quirúrgico.

La fijación externa de las fracturas de pelvis se realiza por medio de la inserción de dos púas de Schanz, de 5 mm de diámetro, entre la cortical externa e interna de ambas alas ilíacas, a nivel de las espinas ilíacas anterosuperiores, las que luego son unidas mediante barras trasversales. El empleo del intensificador de imágenes permite controlar la reducción cerrada de las fracturas y el correcto posicionamiento de las púas. Sus complicaciones son escasas y corresponden a la infección del trayecto de inserción, la perforación cortical, el aflojamiento de las púas, la lesión del nervio femorocutáneo lateral, la aparición de úlceras por presión y, muy rara vez, la osteomielitis del ilium.[14,29] En ocasiones puede ser necesaria la inserción en el área de las espinas ilíacas anteroinferiores, especialmente si existen fracturas que comprometen las alas ilíacas.

La fijación externa suele ser el procedimiento quirúrgico definitivo para el tratamiento de las fracturas tipo B, con inestabilidad rotacional y estabilidad vertical. En cambio, en las fracturas pelvianas tipo C, con inestabilidad rotacional y vertical, este procedimiento sólo es útil en el manejo inicial de estas lesiones y habitualmente se requiere como tratamiento definitivo la reducción abierta y fijación interna anterior y/o posterior.[30,31] Por otro lado, en las fracturas de pelvis tipo C la estabilización anterior proporcionada por la fijación externa en la urgencia puede ser insuficiente, necesitándose, en algunas ocasiones, su complementación con dispositivos como el clamp en “C” de Ganz que permite la fijación percutánea temporal del complejo sacroilíaco posterior de cuya integridad depende la estabilidad del anillo pelviano.[32]

El tratamiento definitivo de las fracturas con

inestabilidad rotacional y vertical se realiza por medio del abordaje anterior, a través de una incisión de Pfannnestiel, que posibilita la reducción de la diástasis de la sínfisis pubiana y su fijación interna con placa y tornillos. Además se debe realizar la reducción y fijación del complejo sacroilíaco posterior por medio de tornillos canulados, iliosacros percutáneos, barras transilíacas, placas de reconstrucción transilíacas posteriores o cerclaje transilíaco con cable. También se puede efectuar la fijación sacroilíaca con placas y tornillos colocados en la cara anterior de la articulación.[33,34,35,36]

Pese al manejo correcto de las fracturas inestables de pelvis y el tratamiento oportuno de las lesiones urogenitales, abdominales, torácicas, cefálicas y del aparato locomotor que suelen acompañar a estas graves lesiones[37,38,39,40] ellas pueden evolucionar con importantes secuelas en el largo plazo, entre las que destacan las lesiones neurológicas crónicas por compromiso irrecuperable del plexo o raíces lumbosacras, los problemas de disfunción sexual asociados con lo anterior, el dolor crónico sacroilíaco secundario a pseudoartrosis o artrosis y las dismetrías de extremidades inferiores producto de una oblicuidad pelviana residual.[41,42]

Los resultados clínicos e imagenológicos obtenidos en nuestra casuística son comparables con las distintas series publicadas, teniendo en consideración que, a diferencia de la mayoría de estas, nosotros no hemos tenido casos fatales luego del ingreso a nuestro servicio de urgencia, hecho que corrobora la importancia primordial que adquieren el manejo multidisciplinario inicial agresivo, la detección y resolución inmediata de las complicaciones más graves y el tratamiento coordinado, planificado y correctamente priorizado de las distintas injurias asociadas en la evolución positiva de estos pacientes en el largo plazo.[5,8,13,14,24,26,28,35,43,44,45]

En conclusión, la fijación externa es un método eficaz para la estabilización de urgencia de las fracturas inestables de pelvis y puede emplearse como tratamiento temporal o definitivo.

BIBLIOGRAFÍA

1. Riemer BL, Butterfield SL, Diamond DL, Young JC, Raves JJ, Cottington E, Kislan K: Acute mortality associated with injuries to the pelvic ring: the role of early patient mobilization and external fixation. J Trauma 1993; 35: 671-5.
2. Eastridge BJ, Starr A, Minei JP, Oí Keefe GE, Scalea TM: The importance of fracture pattern in guiding therapeutic decision-making in patients with hemorrhagic shock and pelvic ring disruptions. J Trauma 2002; 53: 446-50.
3. Wolinsky PR: Assessment and management of pelvic fractures in the hemodynamically unstable patients. Orthop Clin North Am 1997; 28: 321-30.
4. Moreno C, Moore EE, Rosenberger A, Cleveland HC: Hemorrhage associated with major pelvic fracture: a multispecialty challenge. J Trauma. 1986; 26: 987-94.
5. Galois L, Pfeffer F, Mainard D, Delaguotte JP: The value of external fixation for unstable pelvic ring injuries. Acta Orthop Belg 2003; 69: 321-7.
6. Yang A, Iannacone W: External fixation for pelvic ring disruptions. Orthop Clin North Am 1997; 28: 331-44.
7. Bircher MD: Indications and techniques of external fixation of the injured pelvis. Injury 1996; 27(suppl 2): 3-19.
8. Broos P, Vanderschot P, Craninx L, Reynders P, Rommens P: Internal hemorrhages associated with fractures of the pelvis girdle. Importance of early stabilization using an external fixator. Acta Orthop Belg 1993; 59: 130-8.
9. Bircher MD: Percutaneous trancatheter embolization in multiply injured patients with pelvic ring disruption associated with severe haemorrhage and coagulopathy. Injury 1996; 27: 529-30.
10. Advanced Trauma Life Support. Course for Physicians. American College of Surgeons. Comittee on Trauma; ed 5. Chicago, IL, 1993.
11. McLeod M, Powell JN: Evaluation of pelvic fractures: clinical and radiologic. Orthop Clin North Am 1997; 28: 299-320.
12. Poka A, Libby EP. Indications and techniques for external fixation of the pelvis. Clin Orthop 1996; 329: 54-9.
13. Tucker MC, Nork SE, Simonian PT, Routt ML: Simple anterior pelvic external fixation. J Trauma 2000; 49: 989-94.
14. Lindahl J, Hirvensalo E, Bostman O, Santavirta S: Failure of reduction with an external fixator in the management of injuries of the pelvic ring. Long-term evaluation of 110 patients. J Bone Joint Surg 1999; 81 B: 955-62.
15. McCormick JP, Morgan SJ, Smith WR: Clinical effectiveness of the physical examination in diagnosis of posterior pelvic ring injuries. J Orthop Trauma 2003; 17: 257-61.
16. Edeiken-Monrone BS, Browner BD, Jackson H: The role of standard roentgenograms in the evaluation of instability of pelvic ring disruption. Clin Orthop 1989; 240: 63-76.
17. Gill K, Bucholz R: The role of computarized tomographic scanning in the evaluation of major pelvic fractures. J Bone Joint Surg 1984; 66 A: 34-9.
18. Tile M. Fractures of the Pelvis and Acetabulum. 2nd ed. Baltimore, Williams & Wilkins; 1995.
19. Tile M: Pelvic ring fractures: Should they be fixed? J Bone Joint Surg 1988; 70 B: 1-12.
20. Majeed S: Grading the outcome of pelvic fractures. J Bone Joint Surg 1989; 71 B: 304-6.
21. Matta JM, Saucedo T: Internal fixation of of pelvic ring fractures. Clin Orthop 1989; 242: 83-7.

22. Routt ML, Simonian PT, Ballmer F: A rational approach to pelvic trauma. Resuscitation and early definitive stabilization. Clin Orthop 1995; 318: 61-74.
23. McMurtry R, Walton D, Dickinson D, Kellam J, Tile M: Pelvic disruption in the politraumatized patient: A management protocol. Clin Orthop 1980; 151: 22-30.
24. Rommens PM, Hessmann MH: Staged reconstruction of pelvic ring disruption: differences in morbidity, mortality, radiologic results, and functional outcomes between B1, B2, B3, and C-type lesions. J Orthop Trauma 2002; 16: 92-8.
25. Gruen GS, Leit ME, Gruen RJ, Peitzman AB. The acute management of hemodynamically unstable multiple trauma patients with pelvic ring fractures. J Trauma 1994; 36: 706-11.
26. Majeed SA. External fixation of the injured pelvis. The functional outcome. J Bone Joint Surg 1990; 72 B: 612-4.
27. Kellam JF: the role of external fixation in pelvic disruptions. Clin Orthop 1989; 241: 66-82.
28. Gylling SF, Ward RE, Holcroft JW, Bray TJ, Chapman MW: Immediate external fixation of unstable pelvic fractures. Am J Surg. 1985; 150: 721-24.
29. Stewart MC, Little RE, Highland TR: Osteomyelitis of the ilium secondary to external pelvic fixation. J Trauma 1986; 26: 284 - 6.
30. Kabak S, Halici M, Tuncel M, Avsarogullari L, Baktir A, Basturk M: Functional outcome of open reduction and internal fixation of completely unstable pelvic ring fractures (type C): a report of 40 cases. J Orthop Trauma 2003; 17: 555-62.
31. Tile M: The management of unstable injuries of the pelvic ring. J Bone Joint Surg 1999; 81 B: 941-3.
32. Ganz R: The antishock pelvic clamp. Clin Orthop 1991; 267: 71-8.
33. Korovessis P, Baikousis A, Stamatakis M, Katonis P: Medium and long-term results of open reduction and internal fixation for unstable pelvic ring fractures. Orthopedics 2000; 23: 1165-71.
34. Routt MLC, Nork SE, Mills WJ: Percutaneous fixation of pelvic ring disruptions. Clin Orthop 2000; 375: 15-29.
35. Van den Bosch EW, Van der Kleyn R, Hogervorst M, Van Vugt AB: Functional outcome of internal fixation for pelvic ring fractures. J Trauma 1999; 47: 365-71.
36. Routt MLC, Simonian PT, Swiontkowski MF: Stabilization of pelvic ring disruptions. Orthop Clin North Am 1997; 28: 369-88
37. Ponziani L, Pascarella R, Fedele L, Villani S, Zinghi GF, Davoli O: Intra and extra-pelvic lesions associated with unstable fractures of the pelvic ring. Chi Organi Mov 1999; 84: 309-17.
38. Jones AL, Powell JN, Kellam JF, McCormack RG, Dust W, Wimmer P: Open pelvic fractures. A multicenter retrospective analysis. Orthop Clin North Am 1997; 28: 345-50.
39. Taffet R: Management of pelvic fractures with concomitant urologic injuries. Orthop Clin North Am 1997; 28: 389-96.
40. Murr PC, Moore EE, Lipscomb R, Johnston RM: Abdominal trauma associated with pelvic fracture. J Trauma 1980; 20: 919-23.
41. McLaren AC, Rorabeck CH, Halpenny J: Long-term pain and disability in relation to residual deformity after displaced pelvic ring injuries. Clin Orthop 1996; 329: 129-40.
42. Pennal GF, Massiah KA: Nonunion and delayed union of fractures of the pelvis. Clin Orthop 1980; 151: 124-9.
43. Fica G, CÛrdova M, Schweitzer D, Guzm·n L: Tratamiento de las fracturas inestables de la pelvis. Rev Chil Ortop Traum 2000; 41: 237-44.
44. Pohlemann T, Bosch U, Gansslen A, Tscherne H. The Hannover experience in management of pelvic fractures. Clin Orthop 1994; 305:69-80.
45. Wild JJ, Hanson GW, Tullos HS. Unstable fractures of the pelvis treated by external fixation. J Bone Joint Surg Am 1982; 64 A: 1010-20.