Rev. Chilena de Cirugía. Vol 56 - Nº 6, Diciembre 2004; págs. 567-571

TRABAJOS CIENTÍFICOS

Técnica quirúrgica para el tratamiento de la pancreatitis aguda grave con necrosis. Hospital Nacional Edgardo Rebagliati Martins

Drs. LUIS ALBERTO BARREDA C, JAVIER TARGARONA M, CÉSAR RODRÍGUEZ A

Jefe del Servicio Cirugía de Emergencia 4B del Hospital Nacional Edgardo Rebagliati Martins.
Médico Asistente del Servicio de Cirugía 3A del Hospital Nacional Edgardo Rebagliati Martins.
Médico Asistente del Servicio de Cirugía 3B del Hospital Nacional Edgardo Rebagliati Martins

RESUMEN

Se presenta una técnica quirúrgica de tipo cerrado con drenaje continuo y relaparotomías programadas para el tratamiento de la Pancreatitis Aguda Grave con necrosis, en 60 pacientes intervenidos por el autor y col. entre octubre de 1997 a enero del 2002 en la Unidad de Pancreatitis Aguda Grave del Hospital Nacional Edgardo Rebagliati Martins de Lima Perú como una alternativa para el manejo quirúrgico de esta patología.

PALABRAS CLAVES: ***Pancreatitis aguda grave (PAG), Necrosis Pancreática infectada (NPI)***

SUMMARY

An aggressive operative strategy of multiple debridments for the treatment of pancreatic necrosis was used in the pancreatic unit of the Edgardo Rebagliati Martins Hospital at Lima Peru. Between October 1997 and January 2002, 60 consecutive patients with necrotizing pancreatitis were treated with operative management consisted of wide-ranging necrosectomy through all the affected area, combined with continuous widespread lavage and suction drainage.

KEY WORDS: ***Acute pancreatitis, pancreatic necrosis***

INTRODUCCIÓN

El tratamiento de la PAG ha evolucionado progresivamente en las últimas décadas, Moyniham en (1925) describe por primera vez la Necrosectomía Pancreática como alternativa frente a la Pancreatectomía para eliminar la necrosis del tejido pancreático; luego Altemeir y Alexander en 1963 fueron los primeros en informar los accesos quirúrgicos con debridamiento y drenaje.

Posteriormente el procedimiento para el tratamiento de la PAG se confinó sólo en algunas técnicas quirúrgicas que son las que se utilizan hasta el momento.

El procedimiento más utilizado en la actualidad es la debridación de la necrosis (Necrosectomía) como tratamiento quirúrgico para la PAG con necrosis.

Su fundamento se enfoca en el desbridamiento, tanto del tejido Pancreático desvitalizado como de la grasa peripancreática, procurando siempre de preservar el tejido pancreático viable que se pueda encontrar entre las áreas de necrosis.

La extirpación de tejido necrótico infectado y la evacuación post operatoria continua de líquido acumulado en el espacio peripancreático y en la cavidad peritoneal, evitan la diseminación sistémica de sustancias tóxicas y bacterias que son responsables del gran compromiso séptico del paciente así como de la falla orgánica, estas medidas contribuyen a la eficacia de la cirugía.[1,2,3,4]

Las resecciones pancreáticas parciales o totales que en épocas pasadas se efectuaban para el tratamiento de la Pancreatitis aguda han quedado obsoletas, aún en pacientes que macroscópicamente presentan necrosis total del Páncreas, pues como sucede algunas veces, la necrosis corresponde solamente al área superficial de la glándula y ante esta confusión efectuarle una pancreatectomía total resulta innecesaria

Actualmente se utilizan tres técnicas para el manejo de la PAG con necrosis:

a) Técnica convencional (poco utilizada en la actualidad).

b) Técnica abierta o semi abierta.

c) Técnica cerrada.

La técnica usada en este trabajo fue la de tipo cerrado con relaparotomías programadas cada 7 a 10 días, y lavados continuos con drenajes de sumidero.

MATERIAL Y MÉTODO

Entre Octubre de 1997 a enero del 2002 se atendieron en la Unidad de Pancreatitis aguda grave del Hospital Edgardo Rebagliati Martins de Lima Perú a 83 pacientes con diagnóstico de PAG con necrosis demostrada por Tomografía, de estos se excluyeron a 23 pacientes que no presentaron infección de la necrosis pancreática por lo que fueron manejados médicamente.

Figura 1. Etiologías más frecuentes en los pacientes operados por necrosis pancreática (n=60).

De los 60 pacientes 40 fueron de sexo masculino y 20 femenino con un promedio de edad de 55 (37-80) y 53 (28-77) años respectivamente,

La etiología mas frecuente fue la biliar (Figura 1), el Ranson de ingreso fue de 5 puntos en promedio y el Indice de severidad Tomográfica fue de 8. (Tabla 1).

El 72% de los pacientes recibió profilaxis antibiótica adecuada con Imipenem o con la asociación de Ciprofloxacina y Metronidazol dentro de las primeras 120 horas del inicio de la enfermedad.

Los pacientes fueron intervenidos quirúrgicamente en promedio a los 13 días de iniciado el cuadro clínico con rangos que van desde el tercer hasta el día cuarenta y seis.

En este articulo se presenta la técnica quirúrgica utilizada por el autor y col., en 60 pacientes con diagnóstico de PA con necrosis pancreática.

La técnica usada fue la de tipo cerrado con relaparotomías programadas cada 7 a 10 días, con lavado continuo y drenajes de sumidero.

Las indicaciones quirúrgicas utilizadas fueron:

– Punción por aguja fina que presente Gram o cultivo positivo. En estos pacientes se indica la pun-

Tabla 1

EVALUACIÓN PRE Y POSTQUIRÚRGICA EN 60 PACIENTES CON NECROSIS

	Evaluación pre y postoperatoria	
Parámetros	*Promedio*	*Resultados*
Evaluación preoperatoria		
Ranson	5	(3 - 7)
APACHE II	15	(4 - 35)
PCR	144 mg/l	(41 - 480)
Indice de Severidad Topográfica	8	(5 - 10)
Días entre inicio del cuadro y Cirugía	13	(3 - 46)
Evaluación postoperatoria		
Hospitalización (Días)	60	(23 - 124)
Lavado (Litros/24 horas)	24	(10 - 14)
Relaparotomias	4	(2 - 14)

ción por TAC o Ecografía; luego de comprobar que presentan 2 o más criterios de punción y no presenten foco infeccioso extra Pancreático (Tabla 2).

– Sepsis en ausencia de foco infeccioso extra pancreático con complicaciones locales y sistémicas (falla orgánica múltiple) que no responda al tratamiento intensivo máximo en la Unidad de Cuidados Intensivos por un período de 72 horas.

– Absceso Pancreático en la Tomografía o presencia de gas pancreático o peripancreático en la misma.

Técnica quirúrgica utilizada. Procedimientos

a) *Primer paso:* Se efectúa una incisión mediana suprainfraumbilical, llegando a la cavidad abdominal; se efectúa exploración.

b) *Segundo paso:* Colecistectomía con drenaje de la vía biliar en caso de obstrucción de la misma, en algunas ocasiones cuando lo requiere el paciente solamente se le efectúa colecistostomía.

c) *Tercer paso:* Identificar en el mesocolon transverso, un punto de necrosis que se forma por contigüidad con la celda Pancreática, este se encuentra a 3 cm a la izquierda del ángulo de Treitz (Ventana de entrada a la celda Pancreática) al disecar este punto de necrosis se logra ingresar a la celda pancreática a través del meso colon transverso.

d) *Cuarto paso:* Se efectúa sección del epiplón gastro cólico llegando a la transcavidad de los epiplones, aquí encontramos una cápsula muy fibrosa detrás de la cual se encuentra el tejido peripancreático y pancreático necrótico.

Debido a que el estómago y el colon transverso se encuentran íntima y peligrosamente adheridos por el proceso inflamatorio después de la tercera semana, preferimos que el abordaje inicial sea a través del meso colon transverso (ventana de entrada a la celda pancreática) por ser la vía de entrada más rápida y segura para después, efectuar la sección del epiplón gastrocólico.

Tabla 2

CRITERIOS PARA EFECTUAR LA PUNCION PANCREÁTICA CON AGUJA FINA (PAF)

Sepsis en ausencia de foco infeccioso extra pancreático
1. Fiebre > 38 grados o hipotermia persistente por mas de 2 días
2. Leucocitosis > 12,000 o leucopenia < 4,000
3. Bandas >10%
4. Frecuencia cardíaca > 90 por minuto
5. Frecuencia respiratoria > 20/min o $PaCO_2$ < 32 mmHg

*Dos o más criterios positivos indican la punción.

e) *Quinto paso:* Se efectúa Necrosectomía mediante digitoclasia (extracción manual) del tejido deleznable, dejando el tejido que se encuentre firmemente adherido y que no se separa con facilidad, para una futura intervención, debido al gran riesgo de sangrado.[4,5,6,7,8]

Se efectúa hemostasia prolija con gasas embebidas en agua muy caliente y en algunos casos con puntos transfixiantes de monofilamento.[6]

f) *Sexto paso:* Utilizamos tubos de drenaje de sumidero de triple lumen marca Abramson Sump Drain (Silicone, withfilter de 5/8" (1,5 cm) width, 15" (38 cm) Length, x –Ray Opaque stripe) BARD–DAVOL, los cuales nos proporcionan una capacidad para efectuar aspiración y succión con altos volúmenes de líquido. (12 a 24 Lts. de NaCl por día).

Los tubos de drenaje se colocan:

a) En el lado derecho, en la intersección de la línea medio clavicular anterior a otra transversal que cruza la cicatriz umbilical.

b) En el lado izquierdo, en la intersección de la línea axilar anterior a otra transversal que cruza la cicatriz umbilical.

El dren derecho se coloca en el cuerpo y cola del páncreas, el cual ingresa a través de la apertura efectuada en el epiplón gastro cólico, siguiendo el trayecto de este dren, se logra ingresar a la celda pancreática en nuestras relaparatomías sin lesionar otras estructuras como el colon transverso, disminuyendo así el porcentaje de fístulas.

El dren izquierdo ingresa a la celda pancreática a través de una apertura en el meso colon transverso, este se coloca en la cabeza del páncreas.

Antes de cerrar la cavidad se realiza un ensayo de la irrigación con un frasco de cloruro de sodio al 0,9% tibio y a chorro a través de los tubos de drenaje de Abramson de Triple Lumen Sump Drain 5/8".

El cierre de la pared abdominal lo realizamos con puntos totales, con tubos de polipropileno (equipos de venoclisis Intrafix air (B/Barun)). Insertos en los punzones de Hemosuc (hemo SUC 600 inmed 15Fr- 4,8) está técnica nos permite:

a) Cerrar la cavidad abdominal de un paciente crítico en contados minutos.

b) Tener un reducido número de infecciones de la pared abdominal.

c) Tener un escaso porcentaje de eviscera-ciones en pacientes con laparotomías múltiples (7%).

d) Para las relaparotomías (cinco en promedio) nos brindó un fácil acceso a la cavidad abdominal y en contados segundos se podía ingresar a la misma, evitando él uso de "Zippers" (cierres para

relaparotomías) que además de costosos no tienen buenos resultados.[9]

e) Finalmente, la cicatriz operatoria con relación al porcentaje de relaparotomías fue bastante aceptable para los pacientes con esta patología.

Todos los pacientes son relaparotomizados entre el séptimo y décimo día para realizarles una necrosectomía más extensa con limpieza del lecho pancreático y recambio de tubos de irrigación y aspiración.[8,10,11,12,13,14]

RESULTADOS

Sesenta pacientes fueron operados en un periodo de 4 años por los cirujanos de la Unidad de PAG del Hospital Nacional Edgardo Rebagliati Martins, Lima-Perú, utilizando la técnica descrita.

Todos los pacientes incluidos en este trabajo presentaron necrosis pancreática extensa, la mayoría de estos pacientes se encontraban en muy mal estado general con falla orgánica, por lo que tuvieron que ser manejados en la Unidad de Terapia Intensiva (Figura 2).

Las complicaciones más frecuentes debido al acto quirúrgico fueron: fístulas pancreáticas, hemorragia intraabdominal e infección de herida operatoria, teniendo un porcentaje muy bajo de fístulas estercoráceas y entero cutáneas en relación con otros autores (Figura 3).

El tipo de cierre utilizado nos permitió realizar múltiples reintervenciones con un bajo porcentaje de evisceraciones e infecciones de herida operatoria.[1,4,7,12]

La mortalidad fue de 25% (15 pacientes), 7 de los cuales fallecen por candidiasis sistémica.

DISCUSIÓN

La PAG es una enfermedad de difícil manejo con una alta tasa de morbilidad y mortalidad, en los últimos años se ha llegado a unificar la terminología y se han aclarado conceptos básicos para el mejor manejo de esta enfermedad, uno de estos es el tratamiento, el cual debe de ser de tipo conservador, existiendo indicaciones precisas para efectuar una intervención quirúrgica.

Es muy importante el momento en el cual se abandona el tratamiento conservador para pasar a un tratamiento quirúrgico, debiéndose tratar de intervenir a los pacientes durante la fase tardía de la enfermedad.

En la mayoría de nuestros pacientes se retrasó el tratamiento quirúrgico durante el mayor tiempo posible, quedando bien establecido que el tratamiento de la PAG es de tipo conservador y el tratamiento quirúrgico tiene indicaciones precisas.

Estamos utilizando un abordaje, con una incisión de lumbotomía en aquellos pacientes que presentan necrosis retroperitoneal que se encuentren fuera de la celda pancreática (área perirrenal y pélvica) las cuales en algunos casos no tienen acceso por vía abdominal debido a las múltiples reoperaciones, pudiendo así llegar fácilmente y abordar la zona de necrosis que seria de muy difícil abordaje por vía abdominal.[15,16]

Mención especial merece el concepto de que además de la extensión de la necrosis es importante la localización de la misma, lo que también tiene valor pronóstico.[17] La necrosis de la cabeza del páncreas es de peor pronostico que la necrosis del cuerpo y de la cola.[18] Trabajo que reportaremos próximamente.

BIBLIOGRAFÍA

1. Bosscha K, Hulstaertl PF, Hennipman A: Fulminant acute Pancreatitis and infected necrosis: results of open managment of the abdomen and “planned” reoperations. J Am Coll Surg, 1998; 187: 255-62.

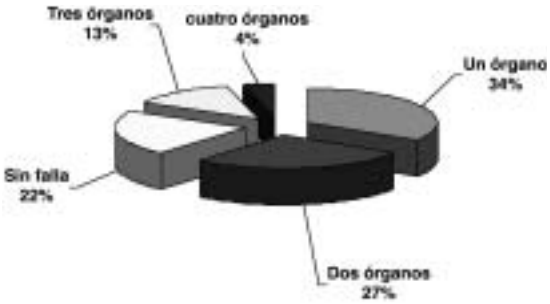

Figura 2. Porcentaje de pacientes operados que presentaron falla orgánica. Hospital Nacional Edgardo Rebagliati Martins. Octubre 1997 - enero 2002 (n = 60).

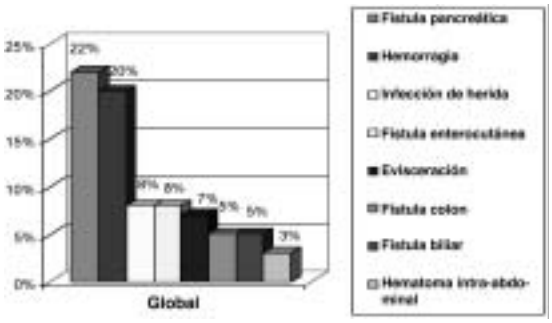

Figura 3. Complicaciones postquirúrgicas EN PAG. Hospital Nacional Edgardo Rebagliati Martins. Octubre 1997 - Enero 2002.

2. HG Beger Isenmann R: Surgical management of necrotizing pancreatitis. Surg Clin North Am 1999; 79(4): 783-800.
3. Aparicio JR, Girona E, Quillez C, Belda G, Martínez J, Pérez-Mateo M. Opciones Terapéuticas en la Pancreatitis Aguda. Rev Soc Valencia Pat Diag 1998; 17: 332-37.
4. Beger HG, Buchler M, Bittner R: Necrosectomy and postoperative lavage in necrotizing pancreatitis; Hepatogastroenterology 1991; 38: 129-33.
5. Branum G, Galloway J: Pancreatic necrosis, Result of necrosectomy, packing and ultimate closure over drains. Annals of Surgery 1998; 227: 870-7.
6. Fernández del Castillo C, Rattner D, W, Makary M: Debridement and close packing for the treatment of necrotizing pancreatitis Annals of Surgery 1998; 228: 676-84.
7. Santoyo J, Caparros R, Bondia J. Suarez MA: Tratamiento quirurgico en 100 casos consecutivos de pancreatitis aguda grave. Cirugia Española 1997; 61: 262-68.
8. Fugger R, Franz Shulz M: Rogy Open approach in pancreatic and infected pancreatic necrosis, laparostomies and preplaned revisions. World J Surg 1991; 15: 520-1.
9. Cuesta MA, Doblas L: Castañeda Sequential abdominal reexploration with zipper technique. World J Surg 1991; 15: 74-80.
10. Rau B, Uhl W, Buchler MW, Beger HG: Surgical treatment of infected necrosis. World J Surg 1997; 21: 155-61.
11. Paye F, Frileux P, Lehman P: Reoperation for severe pancreatitis A 10 year experience in a tertiary care center Arch Surg 1999; 134: 316-20.
12. Barreda C L, Targarona JR: Tratamiento quirurgico de la necrosis pancreatica en la pancreatitis aguda grave Enfermedades del aparato digestivo 2000; 3: 10-6.
13. Miller BJ, Alan Anderson R: Strong Necrotizing pancreatits operating for life. World J Surg 1994; 18: 910-1.
14. 2nd Meeting Of Mediterranean Societies of Pancreatology. Santorini, Greece 2001; 8-10.
15. Fagniez PL, Rotman N, Kracht M: Direct retroperitoneal approach to necrosis in severe acute pancreatitis. Br J Surg 1989; 76: 264-7.
16. Villazon A, Villazon O, Terrazas F, Rana R: Retroperitoneal drainage in the management of the septic phase of severe acute pancreatitis. World J Surg 1991; 15: 103-8.
17. Kemoppainier E, Jainicio J, Haapien L, *et al:* Early localization of necrosis by contrast enhanced computer tomography can predict outcome in seve acute pancreatitis. Br J Surg 1996; 83: 924-29.
18. WyncollD, The management of severe acute necrotizing pancreatitis: an evidence based review of the literature. Intensive Care Med 1999 25: 146-56.