Rev. Chilena de Cirugía. Vol 56 - Nº 6, Diciembre 2004; págs. 528-538

TRABAJOS CIENTÍFICOS

Piggyback con anastomosis cavo suprahepáticas término-terminal: Una técnica segura en implantación de aloinjerto en trasplante hepático ortotópico

Dr. FRANCO INNOCENTI C

Servicio de Cirugía, Unidad de Trasplante, Clínica Alemana de Santiago

TRABAJO DE INGRESO

RESUMEN

Con el progreso del manejo perioperatorio y la experiencia acumulada por los equipos, el trasplante hepático se ha convertido en una terapia consolidada y exitosa en muchos centros en el mundo. Además de franquear en el tiempo numerosas barreras de tipo técnico, su progreso ha sido potenciado por los avances en inmunosupresión. Se presenta nuestra técnica de elección con preservación de vena cava del receptor (Técnica "piggyback"). Objetivo: Evaluar los resultados con esta técnica y un manejo perioperatorio basado en protocolos clínicos en un centro de trasplante. Métodos: Se incluyen los pacientes cuyo injerto hepático fue implantado por el autor entre los años 2001 y 2003 ambos inclusive. Los datos son recolectados en forma prospectiva. La selección de pacientes, la cirugía del donante y receptor, manejo postoperatorio y seguimiento se realizan según protocolos previamente diseñados. Resultados: Se realizaron 31 trasplantes hepáticos en 30 pacientes cuya edad estaba en el rango 10 meses y 65 años. 16% de ellos son urgencias. La estadía postoperatoria es de 12 días y disminuye a 9 días si se excluyen las urgencias y los pacientes pediátricos. La sobrevida actuarial de los pacientes e injertos es de 97 y 90% a 3 años respectivamente. Los resultados son comparables con los mejores reportados en la literatura médica. *Agradecimientos:* Equipo de trasplante de Clínica Alemana, sin quienes la presentación de este trabajo no habría sido posible.

PALABRAS CLAVES: ***Piggyback, trasplante hepático***

SUMMARY

With clinical improvements, better perioperative care and the significant experience accumulated by the transplant teams , transplantation of the liver is today successfully performed in many centers worldwide. Having conquered many of the technical barriers, liver transplantation has also witnessed a revolution fed by biology and chemistry of immunosupression. Our technique of choice, with recipient vena cava sparing (piggyback technique) and its outcome is presented. Aim: To evaluate the results of the piggyback technique and protocols-guided perioperative management in a selected cohort of patients in a single transplant center. Methods:Patients whose liver allograft was implanted by the author between 2001 and 2003 were

included and data were collected prospectively.Recipient selection, donor and recipient surgery, as well as postoperative management and follow up were based on previously designed protocols. *Results:* 31 liver transplants were performed in 30 patients with ages between 10 months and 65 years old. 16% were emergencies. Overall length of stay was 12 days, which is 9 days if pediatric patients and emergencies are excluded. Patient and graft survival rates are 97% and 90% at three years post transplant, respectively. Results are similar to the best results reported in the literature. *Acknowledgements:* Transplant Unit, Clinica Alemana de Santiago, which made this experience possible.

KEY WORDS: ***Piggyback technic, liver transplantation***

INTRODUCCIÓN

Desde el primer trasplante hepático en 1963,[1] esta operación ha conquistado numerosas barreras inmunológicas, técnicas, de manejo perioperatorio y prevención de complicaciones. Esto ha progresado de la mano de los avances biológicos, farmacológicos y terapéuticos y la experiencia que han adquirido los grupos en todo el mundo para transformar el trasplante hepático de un experimento a una terapia establecida.[2] La técnica ha evolucionado en distintas formas que han sido seleccionadas por el paso del tiempo.[3-11] Entre ellas, la técnica de *"piggyback"* con anastomosis cavo-suprahepáticas término-terminal, que se presenta en este trabajo, es nuestra técnica de elección.

OBJETIVO

Analizar los resultados de la técnica de preservación de vena cava del receptor (técnica de Piggyback) y un protocolo de manejo perioperatorio en aquellos pacientes cuyo injerto es implantado por el autor.

MATERIAL Y MÉTODO

Se recolectaron prospectivamente datos de los trasplantes hepáticos cuyo implante fue realizado por el autor en nuestra institución en el período 2001-2003 utilizando la técnica de Piggyback con anastomosis de vena cava suprahepática del aloinjerto a un ostium común formado por el muñón de las venas suprahepáticas media e izquierda del receptor, preservando la vena cava de éste.

Los pacientes debían reunir criterios de inclusión en lista de espera.

Pacientes crónicos: Child Pugh >7 puntos, factibilidad técnica, ausencia de: hipertensión pulmonar severa, sepsis no controlada y malignidad extrahepática.

Pacientes agudos: Criterios de King´s College (12) y ausencia de sepsis no controlada. Se aceptaron donantes ABO idénticos o compatibles no idénticos. Se definió enfermedad hepática terminal como Child >10 y urgencia como pacientes agudos que cumplieran criterios de enlistamiento o disfunción de injerto por trombosis arterial temprana, no función primaria, crónicos gravemente descompensados(*) o síndrome de desvanecimiento de conductos biliares *(Vanishing bile ducts syndrome).*[13] Se definió complicaciones precoces como aquellas ocurridas hasta 30 días post trasplante y tardías después de este período. No se consideró rechazo agudo como complicación postoperatoria por ser prácticamente inherente al trasplante, con alta incidencia, siendo analizado separadamente.

Se estandarizaron las etapas del trasplante:

1. *Cirugía del donante:* Incisión cruzada xifopúbica prolongada hacia los flancos. Disección vascular *in situ* y control de pedículos. Se deja *vessel loop* con doble vuelta para clampear al traccionar arterias mesentérica superior y esplénica. Se liga la arteria mesentérica inferior para impedir el paso de la solución de preservación al colon descendente y recto. Se secciona el colédoco distal. Se abre la vesícula biliar, lavando la vía biliar con solución fisiológica. Se canula la aorta abdominal distal con clampeo de aorta infradiafragmática e inicio de perfusión con 2 litros de solución de preservación de Wisconsin (Viaspan, DuPont Pharma, Willmington, Delaware, USA) al tiempo que se drena por la vena cava inferior supradiafragmática hacia el tórax. Se inicia la isquemia fría. Simultáneamente, se secciona parcialmente la vena porta, que se canula y completa la infusión de la misma solución con 3 litros más por vía intraportal, enfriando la cavidad abdominal con abundante hielo estéril. Se secciona la vena porta. Se completa luego la disección de tronco celíaco, tomando un parche aórtico que incluye tronco celíaco, muñón de la arteria esplénica y arterias hepáticas. Se ha explorado la arteria mesentérica superior desde su raíz y el *porta hepatis* para pesquisar un reemplazo total de arteria derecha o hepática accesoria. Lo mismo

(*)Aceptado por normas hasta el año 2002.

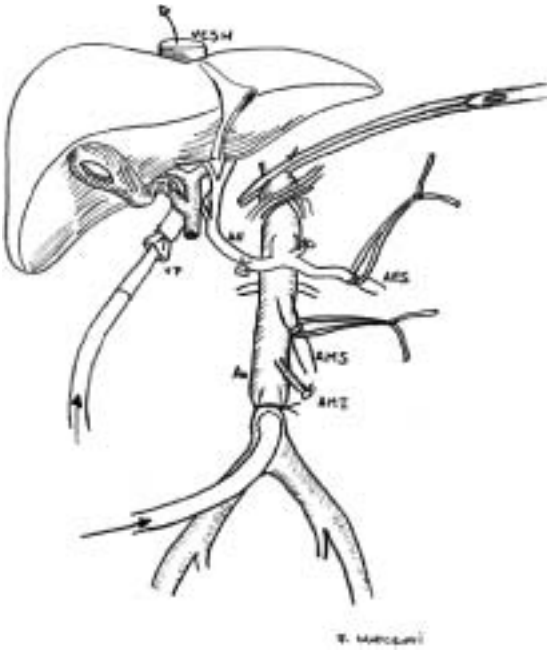

Figura 1. Procuramiento Hepático: Doble perfusión por vía aórtica y portal, con interrupción del flujo en arteria aorta supracelíaca, arterias mesentérica superior e inferior y arteria esplénica. Drenaje por vena cava inferior supradiafragmática hacia el tórax. VCSH: Vena cava suprahepática; VP: Vena porta; AH: arteria hepática; AES: Arteria esplénica; Ao: Aorta; AMS: Arteria mesentérica superior; AMI: Arteria mesentérica inferior.

en la membrana gastrohepática, para pesquisar un reemplazo o arteria hepática accesoria izquierda (Figura 1).

Posteriormente, se extrae el hígado, se toma biopsia y es empacado en triple bolsa estéril con solución de Wisconsin para su preservación y transporte en receptáculo idealmente a cuatro grados *celsius.* Se mantiene comunicación telefónica con el pabellón del receptor para que el regreso coincida aproximadamente con el término de la hepatectomía del receptor.

2. *Hepatectomía del receptor:* Incisión subcostal bilateral 4 traveses de dedo bajo reborde costal, prolongada hacia el xifoides. Se utiliza el retractor hepático de Stieber *(Automatedmed products,* Estados Unidos y Suiza).

Luego se diseca *porta hepatis,* individualizando vía biliar y arteria hepática, seccionando entre ligaduras lo más próximo posible a la placa hiliar y mantener una longitud que facilite la implantación. Se preserva la vena porta en este tiempo, para diferir lo más posible la congestión esplácnica y edema visceral, que puede dificultar la operación y aumentar la hemorragia intraoperatoria. Se secciona la membrana gastrohepática y el ligamento triangular izquierdo.

Se continúa con la sección del ligamento triangular derecho, movilizando el hígado. Se eleva segmento I, al cénit y se ligan en sentido caudocefálico las ramas venosas de este segmento a la vena cava. Se diseca la vena porta seccionando y ligando ambas ramas por separado. Se completa la movilización hepática hasta que dependa de la vena cava sólo por sus suprahepáticas. Se coloca clamp de *Klintmalm* y la hepatectomía se finaliza. Si las venas suprahepáticas media e izquierda son normales, se cierra el muñón de la vena suprahepática derecha con prolene 5/0.

3. *Implantación:* Colocación del injerto en la mesa operatoria. Fin de tiempo de isquemia fría e inicio de isquemia caliente. Cierre del cabo inferior de vena cava del injerto con prolene 4/0, dejando la sutura no anudada para drenaje de solución de preservación y postreperfusión. Se regulariza el muñón de las venas suprahepáticas del receptor, para formar un ostium común que incluye venas suprahepáticas media e izquierda. Se recorta la vena cava suprahepática del injerto.

Se practica anastomosis término-terminal cavo-suprahepáticas con prolene 3/0 continuo (4/0 en niños). Simultáneamente, se perfunde por cánula portal del injerto con albúmina fría para desplazar y “lavar” la solución de preservación, con elevado contenido de potasio (Figura 2).

Se continúa con anastomosis término-terminal porto-portal entre injerto y receptor, con prolene 5 ó 6/0 continuo, dejando “factor de crecimiento” a ambos lados de la anastomosis. Se retira el *clamp* portal y se reperfunde el injerto drenando aproximadamente 200 cc de sangre por el cabo inferior de vena cava del injerto, completando “lavado” de solución de preservación y burbujas de aire remanente. Se anuda. Fin de tiempos de isquemia caliente y total. Se diseca arteria hepática propia hasta emergencia de gastroduodenal, que se liga para movilizar arteria hepática. Se secciona arteria hepática común en su segmento más distal, aprovechando el ensanchamiento en el sitio de emergencia de arteria gastroduodenal que se anastomosa a la arteria hepática común o al tronco celíaco del injerto, en forma término-terminal continua con prolene 7/0 bajo magnificación. Si la arteria del receptor no es satisfactoria en términos de diámetro y flujo, se diseca la aorta infrarrenal paralela al Treiz hasta el sitio de emergencia de arteria mesentérica inferior. Se efectúa un puente utilizando vasos del donante (Ilíacos, generalmente) desde la aorta infrarrenal a la arte-

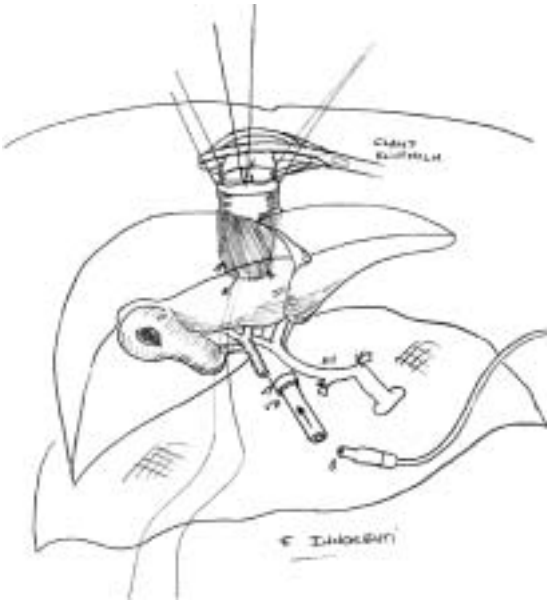

Figura 2. Anastomosis entre la vena suprahepática del injerto y el ostium común de venas suprahepáticas media e izquierda, a prolene 3/0 con punto intermedio para traccionar y mejor presentar el borde posterior de la anastomosis. Venas suprahepáticas clampadas con Klintmalm. Se perfunde con solución de albúmina fría al 5% intraportal para lavar la solución de preservación, que drena por el cabo inferior de la vena suprahepática del injerto (en gris), cuya línea anastomótica no ha sido anudada aún. VP: Vena porta; AH: arteria hepática

ria hepática del injerto, vía transmesocólica y retrogástrica (Figuras 3 y 4).

Se colecistectomiza el injerto, preservando un segmento largo de conducto cístico. A través de

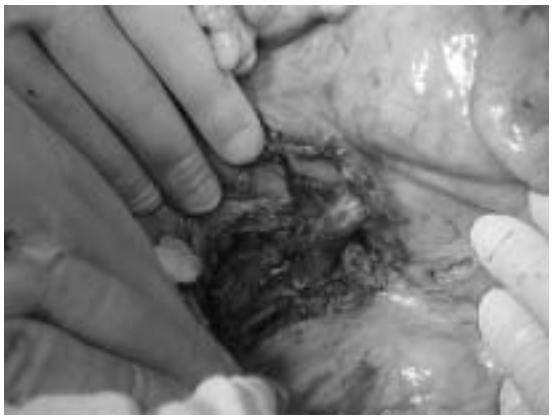

Figura 3. Segmento inframesocólico de puente arterial aorto-hepático. Se anastomosa la base del puente a la arteria aorta en algún punto cuyo límite superior es la arteria renal y cuyo límite inferior es la arteria mesentérica inferior.

Figura 4. Segmento supramesocolónico de puente arterial aorto-hepático, utilizando injerto ilíaco interpuesto de donante cadáver.

éste se introduce un catéter ureteral Bard, número 5, que se insinúa por el cabo distal del colédoco del injerto. Se asegura con ligadura reabsorbible al borde del cístico y con una ligadura elástica estéril para colapsar el conducto al retirar catéter o si extracción o luxación accidental (Figuras 5 y 6).

Se completa la anastomosis colédoco-coledociana término-terminal con PDS continuo 5/0 (Figura 7). Se prueba hermeticidad anastomótica inyectando solución fisiológica a presión por el catéter transcístico. En niños pequeños o retrasplantes se prefiere ascender una Y de Roux, efectuando anastomosis bilioentérica término-lateral con colocación de catéter de alimentación numero 5 transentérico hasta la vía biliar para tener acceso colangiográfico, que se completa con sutura invaginante tipo Witzel.

Figura 5. Colocación de catéter transcístico antes de completar anastomosis colédoco-coledociana.

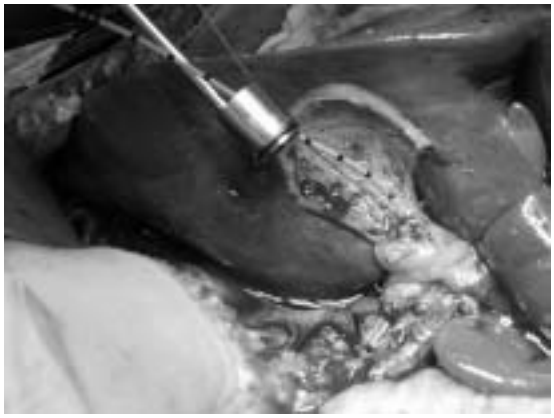

Figura 6. Se asegura el catéter transcístico con una ligadura elástica.

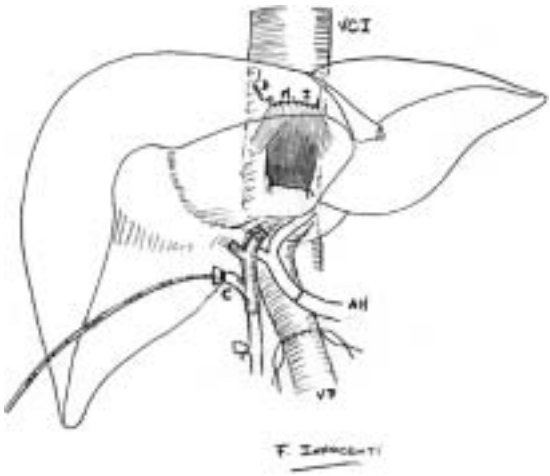

Figura 7. La vena cava del injerto está en gris. Anastomosada a ostium común de venas suprahepáticas media e izquierda por cefálico, cerrada por caudal, permite la preservación de la vena cava del receptor. Se observa anastomosis biliar término-terminal con catéter transcístico, anastomosis arterial y portal término-terminal, con "factor de crecimiento"a ambos lados de la anastomosis de la vena porta. VCI: Vena cava del receptor; D. Vena suprahepática derecha; M: Vena suprahepática media; I: Vena suprahepática izquierda; AH: Arteria hepática; Vp: Vena porta; C: Conducto cístico del injerto.

El catéter para acceso colangiográfico se exterioriza por flanco derecho, por debajo de la incisión. Se completa la cirugía colocando entre 1 y 4 drenes según estado de coagulación del paciente, dificultad de disección y hemorragia del campo operatorio. El cierre de laparotomía se efectúa en dos planos con sutura de Vycril 1 continuo y corchetes a piel.

4. *Manejo y seguimiento:* Postoperatorio inmediato: Manejo en Unidad de Cuidados Intensivos, a la que si es posible llegan extubados desde pabellón.

Se inicia inmunosupresión con esteroides, 2g intraoperatorio y se continúa con dosis decreciente desde 50 mg cada 12h a 20 mg cada 12h al séptimo día, con intención de retiro a los cuatro meses, excepto en etiología autoinmune, caso en el que se mantienen por al menos un año.

Cuando la vía oral es utilizable y la función renal estable, se inicia inhibidor de calcineurina: ciclosporina en adultos y tacrolimus en niños. Para ciclosporina microemulsión (Neoral, Novartis Pharma, Suiza), el nivel objetivo es 200 a 350 ng/ml el primer mes y luego 150 a 200 ng/ml hasta el año post-trasplante, luego del cual es alrededor de 100 ng/ml. Para Tacrolimus (Fk 506) (Prograf, Fujisawa, Japón) el nivel objetivo es entre 15 y 20 ng/ml el primer mes, luego 10 a 15 ng/ml y entre 5 y 10 ng /ml después del año. Además, se asocia micofenolato mofetilo (Cellcept, Roche, USA) en dosis de 1g c/12h hasta los 2 meses si no hay rechazo agudo y hasta los 4 meses post trasplante si aparece rechazo.

La profilaxis infecciosa se realiza con descontaminación selectiva desde el ingreso del paciente hasta 21 días post trasplante con norfloxacino y nistatina orales. Se administra aciclovir por 3 semanas para profilaxis a virus herpes. Se inicia cotrimoxazol desde el día 14, 3 veces por semana hasta los 6 meses post trasplante para profilaxis de *Pneumocystis carinii.*

Se realiza colangiograma por catéter protocolar 5 días post trasplante, previo al cierre del catéter y a los 21 días en forma ambulatoria, previo a su retiro. Se controla con ultrasonografía y doppler en días 1, 3 y 5 post trasplante o más frecuente si preocupa. Se realiza una biopsia protocolar al séptimo día post trasplante, previo al alta.

El diagnóstico de rechazo agudo es histológico y se trata con 3 g de solumedrol divididos en 3 días consecutivos.

Los pacientes son controlados ambulatoriamente con bioquímica, niveles de fármacos y antigenemia-citomegalovirus cada 2 ó 3 semanas hasta 3 meses. Luego, control mensual hasta 6 meses y subsecuentemente cada 2 meses, para ser más alejados en la medida que aumenta el tiempo de seguimiento.

RESULTADOS

La implantación del aloinjerto hepático fue realizada por el autor en 31 trasplantes sobre 30 pa-

cientes trasplantados en el período estudiado. El seguimiento promedio fue de 20,7±10 meses (6-45). En 17 de estos 31 trasplantes (55%), el procuramiento hepático fue también efectuado por el autor en la forma descrita.

Demografía

La edad promedio del donante fue 32.6±12 años (2-50).

De los receptores, 27/30 correspondieron a adultos (90%) y 19/30 (63%) fueron mujeres. La edad promedio del receptor fue 45±15 años (10 meses-65 años) y de 49±8 años si se excluyen los pacientes pediátricos.

Las indicaciones más frecuentes en adultos fueron hepatitits autoinmune, cirrosis biliar primaria y hepatitis C (n=5, 16.2% cada una) (Figura 8).

Del total de pacientes, 5 (16,2%) fueron clasificados como urgencia nacional siendo para éstas el tiempo de espera promedio de 12.6±10.1 días.

El Child promedio en adultos crónicos (n=26/31) fue 9.28±2.1 (6-13). En 8 de los 26 pacientes crónicos el puntaje fue >10, con promedio 11,9±0,64 (11-13) El tiempo de espera para pacientes crónicos (n=26/31) fue 201±117 días.

Técnica

La técnica utilizada es descrita en material y método siendo 1/31(3.2%) combinado de hígado-riñón. En 3/31(9.7%) se utilizó puente arterial desde aorta infrarrenal a arteria hepática del injerto y en 3/31(9.7%) se utilizó hepaticoyeyunostomía en Y de Roux. En los que se practicó anastomosis terminal colédoco-coledociana (28/31) se dejó catéter transcístico para acceso colangiográfico.

Los tiempos de isquemia caliente, fría y total fueron 44 ± 17 (25-120), 294 ± 100 (150-612) y 339 ± 106(190-660) minutos respectivamente.

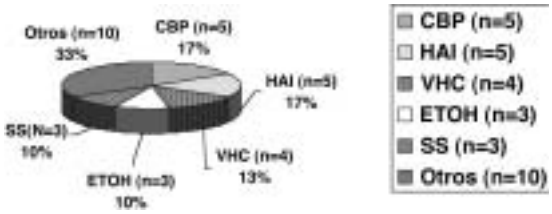

Figura 8. Indicaciones de trasplante hepático. Cirrosis Biliar Primaria y etiología autoinmune son las más frecuentes. CBP: Cirrosis biliar primaria; HAI:hepatitis autoinmune; VHC: Hepatitis por virus C; ETOH: Etiología alcohólica; SDSP: Síndrome de sobreposición.

COMPLICACIONES

En un 9,7% (3/31) se presentaron complicaciones biliares precoces, siendo en los 3 casos estenosis anastomótica, una asociada a fuga pequeña. Otro paciente presentó fibrosis esfinteriana como complicación alejada.

Las complicaciones vasculares estuvieron presentes en 6,5%(2/31), todos precoces: una paciente con trombosis parcial de vena porta que requirió trombectomía abierta y una con un aneurisma de la arteria hepática y compromiso progresivo de flujo distal, que se corrigió con un puente aorto-hepático utilizando injerto ilíaco refrigerado. No hubo trombosis de arteria hepática en esta serie.

Las complicaciones infecciosas precoces ocurrieron en 3/31 (9,7%) trasplantes, siendo todas bacterianas (infección urinaria 2, hematoma infectado 1).

Las complicaciones infecciosas tardías se presentaron en 9/31(29%) casos, siendo infección por citomegalovirus en 5/31 (16,1%) la más frecuente (Figura 9).

El 25% de los pacientes (8/31) requirió de reintervención de algún tipo, siendo estenosis biliar (2/31) y hemoperitoneo postoperatorio (2/31) las indicaciones más frecuentes.

Manejo postoperatorio

La estadía postoperatoria global es 12,5±10 días (5-48). En adultos, si se excluye las urgencias, la estadía es 9.6±4.5 días (5-45). La estadía en niños es 15.3±6.4 días (8-20).

El esquema inmunosupresor fue descrito en método, agregándose en 10 pacientes como parte

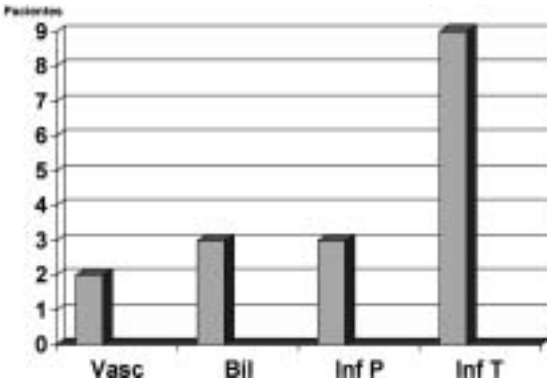

Figura 9. Complicaciones postoperatorias. Las más frecuentes son las infecciosas tardías. Vasc: Complicaciones vasculares; Bil: Complicaciones biliares; Inf P: Complicaciones infecciosas precoces; Inf T: Complicaciones infecciosas tardías.

de un protocolo, *daclizumab,* sin diferencias en cuanto a incidencia y severidad del rechazo respecto del grupo estándar. La incidencia de rechazo agudo fue de 8/31(25,8%) durante el primer mes para aumentar a 12/31(38,7%) si se considera el primer año post trasplante.

Un paciente fue cambiado de inmunosupresor por deterioro de función renal desde ciclosporina microemulsión a rapamicina.

Sobrevida

La sobrevida actuarial de los pacientes es 97%(29/30) a uno y tres años post cirugía. La sobrevida actuarial de los injertos es de 90%(28/31) a uno y tres años, con 1/31 retrasplante por el autor y otro en mismo paciente, posterior (Figura 10). En el grupo de enfermedad hepática Terminal (CTP 11 o más) la sobrevida de pacientes e injerto es de 100% a 1 y 3 años.

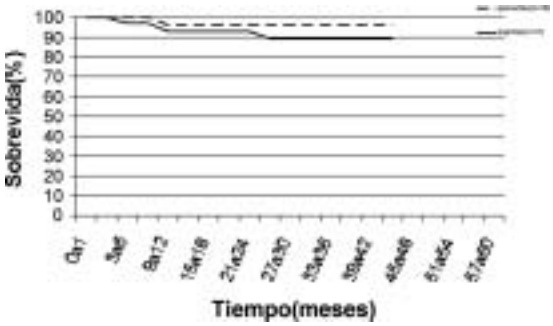

Figura 10. Sobrevida actuarial en trasplante hepático. Hay 97% de sobrevida de pacientes y 90% de sobrevida de injertos a tres años post trasplante.

DISCUSIÓN

Desde el primer trasplante hepático,[1] hemos asistido a una evolución multifactorial para transformarlo en terapia establecida. El aspecto técnico ha sido uno de los protagonistas de esta evolución, inicialmente con interposición de vena cava del donante y uso de *by-pass* veno-venoso para dar lugar a técnicas alternativas, con preservación de vena cava del receptor, con o sin uso de by-pass. Nuestro programa, como muchos en el mundo, ha evolucionado para hacer del *piggyback* sin uso de *by-pass,* nuestra técnica de elección desde fines del año 2000.[4-11]

En países desarrollados, las principales indicaciones de trasplante hepático son cirrosis a virus C, alcohol y enfermedades colestáticas, que es concordante con la serie presentada.[14]

Nuestros pacientes fueron trasplantados en un estadio avanzado de enfermedad, como refleja el puntaje promedio en la escala de *Child-Pugh,* 9,3 puntos. Un tercio de los pacientes crónicos padecen de enfermedad hepática terminal, con *Child-Pugh score* >10. Un paciente tiene puntaje <7, siendo la indicación colangitis y pancreatitis recurrente por Caroli difuso.

El manejo perioperatorio se basó en nuestra experiencia y la de centros importantes para nuestra formación.[13,15-18]

El aumento del número de trasplantes por año asociado a la experiencia acumulada han permitido mejorar progresivamente los resultados del trasplante hepático en nuestro país.[11,19,20] En este contexto, esta serie se compara favorablemente por la baja tasa de complicaciones técnicas y excelente sobrevida. Nuestros tiempos de isquemia fueron respetuosos de los márgenes de menor riesgo de complicaciones biliares, vasculares y de no función primaria del injerto asociados a isquemia prolongada.[21,22] No hubo trombosis temprana de arteria hepática en esta serie. Las complicaciones vasculares fueron de 6.5%, correspondiendo a 2 pacientes. Una paciente sufrió cambios al doppler en control ambulatorio, 20 días post trasplante. El estudio angiográfico demostró un aneurisma de la arteria hepática del receptor, presumiblemente en el sitio de colocación del clamp. Se decidió efectuar un puente aorto-hepático con injerto ilíaco de un donante cadáver. Evoluciona sin complicaciones, con 2 años de seguimiento. Otra paciente tuvo trombosis portal que se sospecha por imágenes, aunque doppler y angio tomografía axial revelaban buen flujo portal intrainjerto. Se somete a laparotomía y trombectomía portal, disecando porta retropancreática hasta unión con vena esplénica superior, en donde se practica la nueva anastomosis. Evolución satisfactoria a 8 meses. Internacionalmente, se reporta alrededor de un 5-8% de trombosis arterial y un 2-3% de trombosis portal.[23,24]

Las complicaciones biliares precoces fueron 9,7% (3 pacientes). En los tres casos se trató de estenosis anastomóticas, uno de los cuales se asoció con una fuga pequeña. Un paciente se manejó con dilatación endoscópica y colocación de stent. Dos fueron reoperadas por ser precoces (5º día postoperatorio). Otro paciente desarrolla fibrosis esfinteriana después de lo 6 meses. Nuestras complicaciones biliares fueron concordantes con el 10-30% reportado en la literatura.[23,25]

Las complicaciones infecciosas precoces correspondieron a 2 infecciones urinarias y un hematoma infectado en herida operatoria, siendo las tar-

días esencialmente de origen viral, con tasas esperables.[26]

En postoperatorio, las estadía global fue de 12,5 días, siendo 15 días para niños, 23 días para las urgencias y 9 días para adultos crónicos. Esto se explica probablemente por la gravedad de los pacientes en urgencia y un mayor grado de invasividad (Monitor intracraneano, ventilación mecánica, etcétera) requiriendo mayor tiempo de manejo y observación. Los niños además presentan el desafío de que muchas veces son los padres los que tienen la última palabra en tomar decisiones y deben sentirse cómodos con el cuidado y administración de medicamentos en forma ambulatoria.

El esquema inmunosupresor y el seguimiento con imágenes e histología se realizó de acuerdo a protocolos elaborados en base a la información y escuela de nuestro grupo.[11,12,14-17] Diez de los pacientes de la serie además recibieron bloqueadores de receptor de interleukina 2 (Daclizumab, Zenapax, Roche), como parte de un protocolo de investigación que no arrojó diferencias en incidencia y severidad de rechazo.[27]

Una misma paciente perdió 2 injertos en la serie al mes del primer y a 2 años del segundo trasplante, ambos por razones inmunológicas. El único paciente fallecido fue por una arritmia durante quimioterapia para enfermedad linfoproliferativa post trasplante, en ese momento sin evidencia de enfermedad residual.

Finalmente, la sobrevida de esta serie es comparable a la mejor reportada a nivel internacional.[28,29]

Estos resultados apoyan la tesis de que el trasplante hepático con esta técnica en nuestro país, asociado a un manejo protocolizado y a la experiencia del grupo tiene una alta tasa de éxito, con alta sobrevida y baja tasa de complicaciones.

Agradecimientos: A nuestros pacientes y al equipo de trasplante de Clínica Alemana, que hicieron posible la experiencia presentada.

BIBLIOGRAFÍA

1. Starzl T, Marchioro T, Von Kaulla *et al:* Homotransplantation of the liver in humans. Surg Gynecol Obstet 1963; 117: 659-76.
2. NIH consensus development conference statement on liver transplantation. Hepatology 1984; 4:107S.
3. Belzer F. Clinical organ preservavtion with UW solution. Transplantation 1989; 47: 1007-8.
4. Shaw B, Martin D, Kang Y *et al:* Venous bypass in clinical liver transplantation. Ann Surg 1984; 200: 524-34.
5. Lerut J, Tzakis A, Bron K *et al:* Complications of venous reconstruction in human orthotopic liver transplantation. Ann Surg 1987; 205: 404-14.
6. Tzakis A, Todo S, Starzl T: Orthotopic liver transplantation with preservation of the inferior vena cava. Ann Surg 1989; 210: 649-52.
7. Belghiti J, Panis I, Sauvanet *et al.* A new technique of side to side caval anastomosis during orthotopic liver transplantation without inferior vena caval occlusion. Surg Gyn Obstet 1992; 175: 271-2.
8. Lerut J, Molle G, Donataccio M et al. Cavocaval liver transplantation without venovenous bypass and without temporary portocaval shunting: the ideal technique for adult liver grafting? Transpl Int 1997; 10: 171-9
9. Chari R, Gan T, Robertson K *et al:* Venovenous bypass in adult orthotopic liver transplantation : Routine or selective use ? J Am Coll Surg 1998; 186: 683-90.
10. Hesse U, Berrevoet F, Troisi R *et al:* Hepato-venous reconstruction in orthotopic liver transplantation with preservation of the recipient´s inferior vena cava and veno-venous bypass. Langenbeck´s Arch Surg 2000; 385: 350-6.
11. Hepp J, Ríos H, Suárez *et al:* Liver transplantation in adults: A caseload from Clínica Alemana de Santiago, Chile. Rev Med Chil 2002; 130: 779-86.
12. Bismuth H, Samuel D, Castaing D *et al:* Liver transplantation in Europe for patients with acute liver failure. Sem in Liver Dis 1996; 16: 415-25.
13. Wiesner R: Advances in diagnosis, prevention and management of hepatic allograft rejection. 17th A. O. Beckman Conference. Clin Chem 1994; 40/11: 2174-185.
14. The Organ Procurement and Transplantation Network: Organ transplant by diagnosis, national data, United States of America, at http://www.optn.org/latestData/step2asp.(accessed December 18, 2003).
15. Wiesner R, Porayko M, Wahlstrom H *et al:* Early cellular rejection treated with high-dose intravenous corticosteroid therapy is associated with a decrease in the incidence of steroid-resistant rejection and graft failure from rejection. Transplant Proc 1993; 25: 1791
16. Williams J, Peters T, Vera S *et al:* Biopsy-directed immunosupression following hepatic transplantation in man. Transplantation 1985; 39: 589-96.
17. Gorensek M, Carey W, Washington J *et al:* Selective bowel decontamination with quinolones and nystatin reduces gram-negative and fungal infections in orthotopic liver transplant recipients. Cleve Clin J Med 1993; 139-44.
18. Wiesner R, Demetris A, Belle S *et al:* Acute allograft rejection: incidence, risk factors and impact on outcome. Hepatology 1998; 28: 638-45.
19. Buckel E, Uribe M, Brahm J *et al:* Outcomes of orthotopic liver transplantation in Chile. Transplant Proc 2003; 35: 2509-10.
20. Martínez J: Trabajo ingreso: Implantación con técnica de piggyback y anastomosis cavo-cava latero-lateral en trasplante hepático ortotópico: Experiencia

inicial en un centro universitario chileno. Rev Chil Cir 2004; 56: 317-29.
21. Innocenti F, Yasutomi M, Hughes C *et al:* Warm Ischemia Time is an Important factor for the Development of Nonanastomotic Biliary Strictures. Transplantation 1999; 67: S57.
22. Krom R, Sánchez-Urdazpal L: The biliary tree-the Achilles tendon in liver preservation? Transplantation 1992; 53: 1167.
23. Urbani L, Catalano G, Brancofiore G *et al:* Surgical complications after liver transplantation. Minerva Chir 2003; 58: 675-92.
24. Marroquin C, Tuttle-Newhall J, Collins B *et al:* Emergencies after liver transplantation. Semin Gastr Dis 2003; 14: 101-10.
25. Lerut J, Gordon R, Iwatsuki S *et al:* Biliary tract complications in human orthotopic liver transplantation. Transplantation 1987; 43: 47-51.
26. Sampathkumar P, Paya C. Management of cytomegalovirus infection after liver transplantation. Liver Transpl 2000; 6: 144-56.
27. Innocenti F, Humeres R, Zamboni M *et al:* IL-2 receptor blockers in liver transplantation : initial experience with daclizumab in Chile. Transplant Proc 2003; 35: 2520-1.
28. European Liver Transplant Registry. Results, liver transplantation according to the age of recipient. http://www.eltr.org/resultl.htm#. (Accessed December 18th, 2003).
29. The Organ Procurement and Transplantation Network. Liver transplant results by center, United States of America, at http://www.optn.org/latestData/organDatasource/center. (Accessed December 18, 2003).

INFORME

En primer lugar quisiera agradecer al Directorio de la Sociedad de Cirujanos de Chile por haberme concedido el honor de comentar el excelente trabajo del Dr. Franco Innocenti Castro, titulado: "*Piggyback* con anastomosis cavo-suprahepáticas término-terminal: Una técnica segura en implantación de aloinjerto en trasplante hepático ortotópico". Este trabajo versa sobre aspectos técnicos, resultados y deja entrever la experiencia vivida en uno de los Centros de trasplante hepático de nuestro país.

Como lo señalara SS el Papa, Juan Pablo II en el Congreso Mundial de Trasplante celebrado en Roma el año 2000, y lo recordara en este auditorio el Dr. Horacio Ríos R., en su informe del trabajo de Ingreso a esta Sociedad del Dr. José Manuel Palacios J.: "Los trasplantes son una gran conquista de la ciencia al servicio del hombre y son muchos los que sobreviven gracias a un trasplante". Los trasplantes de órganos, áreas de la medicina y particularmente de la cirugía de alta complejidad y actualidad mediática, constituyen la culminación de años de investigación básica y clínica de esforzados y visionarios pioneros a partir de los inicios del Siglo XX. Para su ejecución se parte de la extrema generosidad humana de la donación de órganos, ocurrida muchas veces en momentos dolorosos de la muerte inesperada de un familiar cercano; luego requiere del concurso de una correcta y extensa formación quirúrgica, que incluye elementos de cirugía vascular, de cirugía abdominal, microcirugía, etc. y finalmente necesita del desarrollo de una medicina especializada en el manejo del paciente crítico, de la terapia inmunosupresora y de la prevención y tratamiento de las infecciones.

El Trasplante hepático ortotópico, representa el difícil camino de esta área de la Cirugía desde sus inicios en Denver, Colorado en 1963, cuando T.E. Starzl, realizó el primer trasplante hepático en el hombre, en un niño que falleció en pabellón.[1] Desde entonces hasta ahora, en que el trasplante de hígado se ha desarrollado exponencialmente, han pasado sólo 40 años y nuestro país ya se hace partícipe de este enorme desafío desde 1985 y particularmente en los últimos 10 años. En esta perspectiva el trabajo del Dr. Innocenti, es muy significativo y alentador; luego de una destacada trayectoria y completa formación médica y quirúrgica, se integra a un equipo de reconocida trayectoria con quienes logra excelentes resultados. Este trabajo es una muestra de cómo el trabajo protocolizado, de la mano de una destacada técnica quirúrgica, obtiene resultados sobresalientes.

Es un trabajo técnico, con gran contribución personal, que muestra las ventajas de la técnica de trasplante hepático con preservación de la vena cava inferior (VCI) del receptor, ahorrando la utilización del bypass veno-venoso y sus complicaciones. Sin desmerecer que en algunas situaciones la técnica clásica de trasplante con resección de la VCI del receptor y uso de la bomba extracorpórea con bypass veno-venoso, es aún un arma útil en el arsenal del cirujano de trasplante, la implantación presentada por el Dr. Innocenti, es una de las técnicas más utilizadas actualmente en los distintos centros de trasplantes del mundo. Si bien se ha

descrito una mayor incidencia de dificultad de vaciamiento venoso con esta técnica, los resultados del Dr. Innocenti sin esta complicación, no avalan esos reportes, que son probablemente más iniciales.[2] De hecho, una variación a esta técnica con anastomosis cava-cava presentada en este auditorio por el autor del presente comentario, nació como corrección de un caso concreto de Budd-Chiari ocurrido con la técnica de anastomosis a las venas suprahepáticas aquí presentadas.[3]

Quisiera destacar la baja incidencia de complicaciones quirúrgicas en la serie presentada, sin trombosis arterial y particularmente la baja frecuencia de complicaciones biliares. Dos aspectos quisiera señalar aquí a este respecto: la tutorización transcística con fijación mediante ligadura elástica, permite tener las ventajas de un tutor transanastomótico que baja la presión intracoledociana de una anastomosis fina, junto con la posibilidad de evaluarla mediante una simple colangiografía a través del catéter. Esto, asociado a la ventaja de un retiro relativamente precoz del mismo, evita las molestias de la presencia de un catéter por tiempos prolongados. Recordemos que en los primeros meses, los pacientes están bajo efecto esteroidal, que impide la formación de un adecuado trayecto fibroso, existiendo el riesgo conocido de ocasionar un biliperitoneo en el momento del retiro del tutor, tradicionalmente una sonda de Kher. El segundo aspecto a comentar, es que al utilizar el período de 30 días para la consignación de las complicaciones precoces, probablemente se omiten algunas complicaciones biliares (no necesariamente quirúrgicas), que aparecen posteriormente, particularmente las estenosis. El período de 3 meses post-traplante, me parece que representa mejor el espectro de morbilidad asociada a esta intervención quirúrgica.

Otro comentario se refiere a los diferentes esquemas inmunosupresores. Existen casi tantos esquemas como centros de trasplantes, sin embargo, hay 2 tendencias hoy en día más claras. La inducción intraoperatoria con esteroides en grandes dosis, en esta serie con 2000 mg de metilprednisolona, tiene un abanico de posibilidades que van desde la ausencia total de esteroides intraoperatorio (Centro de Trasplante Hepático del Queen Elizabeth Hospital, Birmingham, Reino Unido), pasando por pequeñas dosis de hidrocortisona (Cliniques Universitaries Saint-Luc, Universidad de Lovaina, Bélgica y algunos centros alemanes), hasta los 1000 mg que se utilizan en la mayor parte de los centros, incluidos el nuestro. La utilidad de estos esquemas, van más de la mano de contrarrestar los efectos del daño de isquemia-reperfusión, que de la inducción de inmunosupresión. Cuando se transplantan pacientes muy deteriorados, o con enfermedad ósea avanzada asociada a las enfermedades hepáticas colestásicas crónicas, puede tener una ventaja el utilizar dosis menores de esteroides intraoperatorio. El segundo aspecto que quisiera señalar, es que el esquema inmunosupresor aquí presentado por el Dr. Innocenti, busca en el mediano plazo la menor inmunosupresión posible compatible con una buena función del injerto, suspendiendo los esteroides a partir del cuarto mes, salvo algunas excepciones. Actualmente se intenta llevar a monoterapia inmunosupresora al año de trasplante, lo que en nuestro país tiene un alcance económico muy importante.

Finalmente quisiera aprovechar esta tribuna para referirme al tema del financiamiento de esta terapia en nuestro país. Pese a que entre 4000 y 5000 chilenos adultos fallecen de enfermedades hepáticas crónicas al año,[4] constituyendo la primera causa de muerte en varones entre 45 y 60 años, el programa nacional de trasplante con financiamiento del Fondo Nacional de Salud, sólo financia alrededor de 30 trasplantes hepáticos por año. Por otra parte, la insuficiencia hepática crónica, no está entre las llamadas enfermedades AUGE, del proyecto de reforma de salud en curso.

Paradójicamente, la lista de espera nacional sigue incrementándose, superando los 100 pacientes en espera actualmente, pudiendo llegar, si el acceso a financiamiento creciera, a doblarse o triplicarse en los próximo años. Los resultados presentados por el doctor Innocenti y de otros centros de trasplante hepático en Chile, avalarían claramente un cambio en el enfrentamiento de cobertura de esta terapia por parte de nuestra autoridades económicas y de salud. Al menos 2/3 de los adultos trasplantados de hígado, estarán en condiciones de trabajar al año post-trasplante, devolviendo la inversión que el país inicialmente gasta en ellos, destacando además que nuestros costos están muy por debajo de los costos internacionales de esta terapia.

Señor Presidente:

El Dr. Innocenti, cirujano digestivo y de trasplantes de 35 años, cursó sus estudios de Medicina en Concepción, egresando en 1993 como el mejor alumno de su promoción y de todas las Universidad Chilenas; realizó su residencia de Cirugía General en la misma Universidad entre 1994 y 1997, con estadías complementarias en distintos Servicios de Cirugía General y de Cirugía Cardiotorácica en California, y en la Clínica Mayo, en Minnesota,

USA, para finalmente realizar un fellow de Cirugía de trasplantes de la American Society of Transplant Surgeons en la propia Clínica Mayo entre 1997 y 2000. A su regreso a nuestro país se integró al Equipo de Trasplante Hepático de la Clínica Alemana de Santiago y al Servicio de Cirugía del Hospital Alberto Hurtado, trasladándose y volviendo actualmente a su región de Concepción, para hacerse cargo del Servicio de Cirugía de la Clínica Sanatoria Alemán en calidad de Jefe de Servicio, donde seguramente será un gran impulso para el desarrollo de la cirugía y de los trasplantes. Tiene numerosas presentaciones en Congresos Médicos de la Especialidad, tanto nacionales como extranjeros, con importantes contribuciones publicadas en Chile y en prestigiadas revistas extranjeras. En resumen señor Presidente, el Dr. Franco Innocenti Castro, autor del destacado trabajo aquí presentado, tiene los méritos personales y profesionales que me hacen recomendarlo encarecidamente para integrarse como Miembro Titular de nuestra Sociedad de Cirujanos de Chile. Su pertenencia, sin duda alguna contribuirá a engrandecer nuestra sociedad.

Gracias.

Dr. Jorge Martínez C.
MSCCH

Santiago, junio de 2004.