Rev. Chilena de Cirugía. Vol 56 - Nº 6, Diciembre 2004; págs. 523-527

TÉCNICAS DIAGNÓSTICAS

Monitoreo de presión intracraneana: indicaciones y técnica

Dr. NELSON BARRIENTOS D.

Servicio de Neurología-Neurocirugía, Hospital del Trabajador, Santiago

RESUMEN

La comprensión de la fisiopatología de la hipertensión intracraneal está basada en la doctrina de Monro-Kellie y con los estudios de Lundberg se inició la aplicación clínica del monitoreo de la presión intracraneana (PIC). El único recurso existente y seguro para confirmar o excluir una hipertensión intracraneal es el monitoreo de PIC, que puede efectuarse mediante diversos métodos y en diferentes compartimentos, con sus respectivas ventajas y desventajas. Las complicaciones son infrecuentes en estos procedimientos. La indicación más frecuente, en general, es en el monitoreo multimodal del traumatismo craneoencefálico.

PALABRAS CLAVES: ***Monitoreo presión intracraneal, presión intracraneal***

INTRODUCCIÓN

La relación entre, sangre y líquido cefalorraquídeo (LCR) al interior del cráneo rígido, es la característica esencial en la fisiopatología de la hipertensión intracraneal.

El contenido del cráneo está formado por tejido cerebral (80%), normalmente constante en volumen y fluidos correspondientes a LCR (10%) y sangre (10%). La presión intracraneal (PIC) es de alrededor de 7-15 mmHg en adultos, considerándose como normal hasta 20 mmHg y sobre este valor se inician las acciones terapéuticas. Existen variaciones fisiológicas que aumentan la PIC, como ocurre con el aumento de la presión intratorácica al toser, estornudar y con las maniobras de Valsalva. Existen algunas variaciones también durante el sueño.

Los postulados de Monro (1783) y de Kellie (1824)[4] explicaban la hipertensión intracraneal como la relación entre un continente rígido y su contenido (cerebro y sangre), posteriormente Burrow (1846) incorpora el LCR como otro componente y desde entonces se conoce como doctrina de Monro-Kellie, refiriéndose básicamente a que si hay un aumento de volumen dentro del cráneo que no logra ser compensado, aumenta la presión intracraneal.

Las primeras mediciones de la presión del LCR, fueron efectuadas por medio de la punción lumbar, Quincke (1897) y se usaron como una medición indirecta de la presión intracraneal.

Los pioneros en el desarrollo del monitoreo[8] de la PIC fueron Guillaume y Janny (1951) y Lundberg (1960), estableciendo que la presión del LCR dentro de la cavidad intracraneal es la expresión de la PIC. La presión del LCR tiene un carácter pulsátil, con dos diferentes frecuencias, una sincrónica con las ondas de pulso arterial y otra con la respiración.

Lundberg identificó diferentes tipos de ondas[6] en relación a situaciones fisiopatológicas. Las de mayor significación fueron las ondas A, plateau que son clínicamente las más importantes porque indican peligrosamente una disminución de la compliance intracraneal, observándose frecuentemente en pacientes con lesión expansiva o hidrocefálica,

es un fenómeno hemodinámico asociado con vasodilatación, disminuyendo la presión de perfusión cerebral (PPC). Las ondas B se observan en pacientes con respiración periódica y están directamente en relación a cambios en la pCO_2 y las ondas C son menos importantes y se manifiestan con cambios en la presión arterial. Por otro lado, las curvas de la PIC tienen una morfología especial, que corresponden a 3 fases. El segmento P1, onda de percusión, representa la presión sistólica, el segmento P2 refleja la distensibilidad cerebral (compliance) y el segmento P3, onda dicrota, está en relación con la presión diastólica (Figura 1).

Tipo de monitoreo de PIC

El transductor ideal debe ser preciso en sus mediciones, seguro para el paciente, simple en su uso y en lo posible ser de bajo costo económico. En general pueden dividirse en equipos acoplados a fluidos y aquellos que no usan líquidos como transmisión de señal de presión.

Los sistemas intraventriculares acoplados a fluidos o con transductor en la punta y los sistemas intraparenquimatosos son los más usados y fiables en el monitoreo de PIC. Al usar sistemas intraparenquimatosos, el sensor debe colocarse siempre en el lado de mayor lesión, debido a la existencia de gradientes de presión interhemisféricas, que puedan subestimar la PIC o sobreestimar PPC, en pacientes con desplazamiento significativo de la línea media.[12]

Existen en la actualidad una gran variedad de sistemas de monitoreo de PIC,[7,8] destacándose el catéter intraventricular o drenaje ventricular externo, el tornillo subaracnoideo, el monitoreo epidural y los monitoreos intraparenquimatosos. Cada uno de ellos presenta características especiales de funcionamiento, ventajas y desventajas. The Association for the Advancement of Medical Instrumentation ha desarrollado la American Nacional Standard for intracranial Pressure Monitoring, en asociación con comités de neurocirujanos con el propósito de asegurar un razonable nivel de seguridad y efectividad de los equipos para su uso en el monitoreo de la PIC, los que deben cumplir con las siguientes especificaciones: rango de presión de 0 a 100 mmHg, precisión de ±2 mmHg, en un rango de 0 a 20 mmHg y máximo error de 10% en rango de 20 a 100 mmHg.

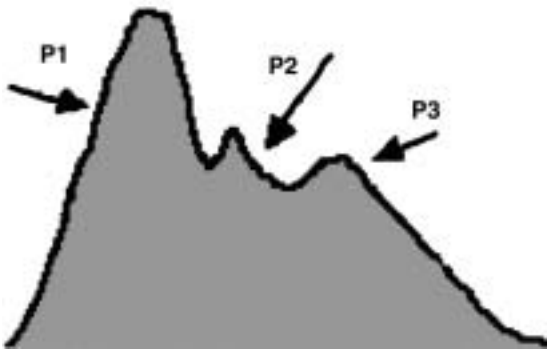

Figura 1. Curvas de la PIC.

El drenaje ventricular externo (DVE), históricamente se ha usado como referencia standard para comparar la precisión del monitoreo de PIC en otros compartimentos. Es considerado el "gold standard" en las mediciones de la PIC y se puede drenar LCR en un evento de hipertensión intracraneal. Presenta potenciales riesgos de desplazamiento del catéter, infección, hemorragia y obstrucción.

La infección es la complicación más frecuente[1] y el riesgo de ventriculitis-meningitis es de 0-22%, con una tasa promedio de 10% y la preocupación fundamental es la detección precoz. Sin embargo, en la literatura no existe una claridad para la definición de infección del LCR[6-15] y se sugiere tomar muestra de LCR diariamente y cultivar 3 veces por semana,[9] dando importancia al aumento en la celularidad.

Se discute si colocado en pabellón quirúrgico tiene menor tasa de infección que colocado en la UTI, pero con la tunelización del catéter, con salida a más de 5 cm de la incisión disminuyeron categóricamente las infecciones. La profilaxis con antibióticos es otra situación[6] controversial y hay quienes lo usan preoperatorio y otros lo mantienen durante todo el tiempo de permanencia del catéter, a pesar del peligro de que se desarrolle una infección con gérmenes seleccionados y multirresistentes. Se sugiere cambiar el catéter cada 5 días, pero el por el estudio de Coob, citado por Lozier[6] sería recomendable mantenerlo por el tiempo que sea necesario, porque los cambios no previenen las infecciones y pueden producir iatrogenia.

En los pacientes con hemorragia intraventricular, se puede obstruir el catéter y tienen un alto riesgo de infección, puesto que la sangre y sus derivados son un excelente medio de cultivo para el desarrollo de gérmenes y en estos casos el catéter debe permanecer por largo tiempo para controlar el desarrollo de una hidrocefalia obstructiva.

Una dificultad de éste procedimiento es la existencia de ventrículos pequeños, como sucede en un swelling cerebral, o en un edema difuso y en aquellas situaciones en que existen un gran desplazamiento de la línea media por un efecto de masa.

La colocación de éste sistema de monitoreo se efectúa en pabellón, bajo una meticulosa técnica aséptica y con un riguroso aseo de la piel. La incisión se sitúa delante de sutura coronal y a 3 cm de la línea media. La trepanación se centra en la línea medio-pupilar, se abre la duramadre y se efectúa una pequeña coagulación pial y cortical. Se introduce el catéter en dirección al ventrículo lateral y cuando el LCR fluye libremente, se puede comprobar su posición con radioscopia en pabellón y se debe cuidar de que no drene LCR en forma excesiva. A continuación se tuneliza el catéter hasta sacarlo a unos 5 cm de la incisión, luego se fija y se une a la bolsa de drenaje, conectándose el sistema a un transductor y monitor para medir la PIC, dejándolo a la altura deseada de manejo de PIC y calibrado en 0 a nivel del agujero de Monro. Debe calibrarse cada vez que cambia la posición de la cabeza del paciente o sale de la unidad a algún examen.

El *captor subdural,* con columna de LCR, es otra forma de monitoreo de PIC, pero es menos confiable que el catéter ventricular y que los sistemas intraparenquimatosos, su instalación es fácil, al igual que la calibración, se conecta a monitores multimodales de intensivo y sí requiere de un pabellón para su instalación, lo que aumenta su bajo costo de base y pierde precisión con los días, en mayor porcentaje que otros sistemas. Puede obstruirse la columna de transmisión líquida por coágulos o detritus y requieren de la inyección de pequeños volúmenes de suero para la limpieza, lo que aumenta el riesgo de infecciones.

Los *monitoreos intraparenquimatosos,* se refiere básicamente a equipos como la fibra óptica de Camino, el microsensor de Codman y el catéter de Spiegelberg y cada uno de ellos tiene principios propios en su funcionamiento.[3-14]

a) La *fibra óptica* de la empresa Camino, que puede ser utilizada intraventricular, subdural e intraparenquimatosa, ésta última, es la variedad más usada. La presión es medida en la punta de un catéter de pequeño calibre, de fibra óptica, con un diafragma flexible. La luz es reflejada en el diafragma y los cambios en la intensidad lumínica son interpretados en términos de presión. Una de las ventajas de éste método es que no necesita pabellón para su instalación, se coloca en la misma unidad de intensivo y es altamente confiable en su precisión. Las desventajas son el costo, requiere de monitor propio, debe calibrarse antes de su colocación y después ya no puede recalibrarse. Con la nueva tecnología la fibra ya no se fractura y tiene la opción de medir la temperatura cerebral. El monitor mantiene memoria de los registros, que permiten establecer tendencias y se puede desconectar para traslado del paciente a exámenes y luego volver a conectar sin necesidad de calibrar. El monitor debe permanecer siempre conectado a la red de energía, para que las baterías de emergencia no se descarguen. Existe una discreta pérdida de sensibilidad[10] con los días de uso de la fibra, pero que en la práctica clínica no reviste gran importancia[8] (Figura 2).

Su instalación es fácil, se efectúa una pequeña incisión frontal anterior en el lado de mayor lesión y con kit del equipo se hace un minitrépano, se perfora la duramadre con un trocar de punción lumbar, se conecta la fibra al monitor y se calibra a 0, se introduce la fibra 15 a 20 mm en la sustancia blanca, se fija el sistema y se espera la estabilización. El monitor permite observar la morfología de la curva y la expresión numérica digital. Las hemorragias focales infecciones son complicaciones muy frecuentes.

b) El *microsensor de Codman,* es un sensor de presión, sólido, montado en un pequeño estuche de titanio en la punta de un tubo flexible, que lo protege de posibles fracturas por acodamiento, y el transductor posee un microchip, de silicio. Puede ser acoplado a cualquier monitor que posea un canal invasivo. Entre sus desventajas está su costo y que no puede recalibrarse una vez insertado. La técnica de colocación es similar a la fibra óptica y la PIC se puede medir en los distintos compartimentos[8] (Figura 3).

c) El *monitor de Spiegelberg* difiere de los anteriores en que tiene su transductor de presión en el monitor y el catéter tiene en su punta un balón que se llena de aire y el sistema asegura que la presión de aire al interior del reservorio es equivalente a la presión a su alrededor, sea intraparenquimatosa, subdural o intraventricular.[5] Es el único de los sistemas actuales de monitoreo de PIC que tiene la capacidad de autocalibrarse cada 1 hora, lo que aseguraría una mayor estabilidad en la información de la PIC.

Indicaciones de monitoreo de presión intracránea

La monitorización de la PIC facilita un manejo más racional y selectivo de los pacientes con pre-

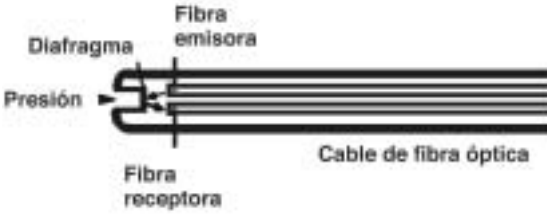

Figura 2. Fibra óptica.

sión intracraneal aumentada, evita actuaciones terapéuticas innecesarias y define en forma individual el momento más adecuado para las determinaciones terapéuticas, médicas o quirúrgicas y además permite controlar la efectividad de las acciones tomadas.[11]

El uso más frecuente y mejor estudiado del monitoreo de PIC está relacionado con el traumatismo craneoencefálico, pero su uso está difundido también a otras patologías que pueden cursar con hipertensión intracraneal, como hemorragias intracraneales espontáneas (aneurismmas, MAV, hipertensivas), lesiones vasculares oclusivas (hipertensión maligna por infarto masivo de la arteria cerebral media), oclusiones venosas, tumores, pseudotumor, hidrocefalia, luego de la remoción quirúrgica de colecciones, síndrome de Reye, insuficiencia hepática aguda y otras causas.

En relación al TEC y siguiendo las recomendaciones de las Guidelines for the Managemnt of Severe Head Injury, publicadas por la Brain Trauma Fundation,[2] el monitoreo de PIC debe efectuarse en los pacientes con TEC severo, que se define como la persistencia de un puntaje en la Escala de Coma de Glasgow (GCS), postreanimación de 8 o menos y con una tomografía cerebral (TAC) alterada, con presencia de hematoma, contusiones, swelling, edema, desviaciones de la línea media compresión de las cisternas basales. También se recomienda el monitoreo en la presencia de un TEC grave con un TAC normal si presenta 2 de las siguientes situaciones al ingreso: edad mayor de 40 años, posturas anormales motoras uni o bilaterales o presión arterial sistólica menor de 90 mmHg.

Existe una extensa documentación por experiencia clínica, que indica que la disminución de una PIC elevada reduce el riesgo de herniación y mejora adecuadamente la PPC, maximizando las posibilidades de recuperación.

Las contraindicaciones son relativas y no debe efectuarse monitoreo si es posible efectuar un seguimiento clínico. Debe descartarse una coagulopatía, incluyendo la coagulación intravascular diseminada, situación frecuente en un TEC grave.

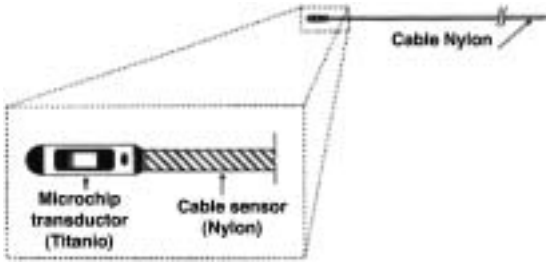

Figura 3. Microsensor Codman.

COMENTARIOS

Desde los trabajos clásicos de Lundberg, quedaron sentadas las bases de la utilidad y ventajas del monitoreo de la PIC y el desarrollo de los monitores y sensores ha sido progresivo y en la actualidad existe la necesidad de contar con sensores compatibles con resonancia magnética de campo alto, para efectuar estudios funcionales.

Conociendo los valores de la PIC y de la presión arterial media (PAM), nos permite evaluar la PPP, que es uno de los estímulos para la autorregulación cerebral (PPC= PAM - PIC). El manejo moderno de un TEC grave requiere de un monitoreo multimodal,[13] en que el índice más importante a medir es la PIC, que es el punto de partida para tomar decisiones terapéuticas, constatar los efectos que ellas producen y elegir nuevas acciones. En el estudio del Traumatic Coma Data Bank (TCDB) americano y otras comunicaciones han demostrado, más allá de cualquier duda razonable que la mortalidad y morbilidad de un TEC grave está asociada a una PIC elevada en la fase aguda del traumatismo.

BIBLIOGRAFÍA

1. Bader M, Littlejohns L, Palmer S: Ventriculostomy and intracranial pressure monitoring: in search of a 0% infection rate. Heart Lung 1995; 24: 166-72.
2. Bullock R, Chesnut RM: Guidelines for the management of severe head injury. The Brain Trauma Foundation, Inc, 1995.
3. Butron OM: Monitoreo de presión intracraneana en niños. Rev Chil Neurocirug 2002; 19: 35-40.
4. Lang EW, Chesnut RM: Intracranial pressure and cerebral perfusión pressure in severe head injury. New Horiz 1995; 3: 40-09.
5. Lang JM, Beck J, Zimmermann M, Raabe: Clinical evaluation of intraparenchymal Spiegelberg pressure sensor. Neurosurgery 2003; 52: 1455-59.
6. Lozier A, Sciacca R, Romagnoli M: Ventriculostomy-related infections: a critical review of the literature. Neurosurgery 2002; 51: 170-82.
7. Marquardt G: Intracranial pressure monitoring and prognosis in traumatic brain injury, in Advances in the diagnosis treatment of traumatic brain injury. Kli & Go 1998; S5: 21.
8. North B: Intracranial pressure monitoring, in Head injury edited. P. Reilly and R. Bullock, 1997; 209-16.
9. Pfisterer W, Mühlbauer M, Czech: Early diagnosis of external ventricular drainage infection: results of prospective study. J Neurol Neurosurg Psychiatry 2003; 74: 929-32.

10. Piper I, Barnes A, Smith D, Dunn L: The Camino intracranial pressure sensor: Is it optimal technology? An internal audit with a review of current intracranial pressure monitoring technologies. Neurosurgery 2001; 49: 1158-65.
11. Sahhuquillo J, Biestro A, Mena MP et al: Medidas de primer nivel en el tratamiento de la hipertensión intracraneal en el paciente con un traumatismo craneoencefálico grave. Propuesta y justificación de un protocolo. Neurocirugía 2002; 13: 78.
12. Sahuquillo J, Poca MA, Pedraza S, Munar X: Actualizaciones en la fisiopatología y monitorización de los traumatismos craneoencefálicos graves. Neurocirugía 1997; 8: 260-83.
13. Stocchetti N, Rossi S, Longhi I, Rotelli S: The role of intensive care management of severe head injury in the new millennium. Eur J Anaesthesiol Suppl 2000; 17: 2.
14. Valdivia F, Saito G, Podestá A, Meza S: Evaluación del sistema de fibra óptica para el monitoreo de la presión intracerebral. Rev Chil Neurocirug 1993; 7: 34-39.
15. Wong G, Poon W, Wai S: Failure of regular external ventricular drain exchange to reduce cerebrospinal fluid infection: result of a randomized controlled trial. J Neurol Neurosurg Psychiatry 2002; 73: 759-61.