Rev. Chilena de Cirugía. Vol 56 - Nº 5, Octubre 2004; págs. 490-494

CASOS CLÍNICOS

Fístula colovaginal secundaria a enfermedad diverticular complicada

Drs. ALEJANDRO BARRERA E, NICOLÁS MÁRQUEZ A, MARTÍN NICOLA S, SANDRA PINCHEIRA G, GUILLERMO BANNURA C

Servicio y Departamento de Cirugía, Hospital Clínico San Borja Arriarán, Campus Centro, Facultad de Medicina, Universidad de Chile

RESUMEN

La fístula colovaginal es de ocurrencia excepcional en la práctica clínica, sin embargo, cuando se presenta, la enfermedad diverticular es una de las etiologías más frecuentes. Se presentan tres casos de fístula colovaginal que complican una enfermedad diverticular tratados por los autores. Todas las pacientes tenían el antecedente de una histerectomía por vía abdominal, y la primera manifestación clínica de la fístula fue la pérdida de gases y deposiciones por la vagina. Solo en una de ellas existía el antecedente de una diverticulitis. Los estudios preoperatorios incluyeron un enema baritado, que demostró la fístula en todos los casos, una colonoscopia en solo una, que fue incompleta por estenosis del sigmoides distal a la fístula y tomografía computada de abdomen en otro paciente que demostró una diverticulitis aguda. Las tres pacientes fueron sometidas a una sigmoidectomíaa con anastomosis mecánica a nivel del promontorio con buena evolución postoperatoria. Se plantea que la existencia de una fístula colovaginal, sobre todo si existe el antecedente de una histerectomía debe hacer plantear entre otras alternativas, la etiología diverticular. La sigmoidectomía es el tratamiento de elección evitando reparaciones por vía vaginal, que no tratan el origen de la fístula.

PALABRAS CLAVES: ***Enfermedad diverticular complicada, fístula colo vaginal***

SUMMARY

Colovaginal fistula is a rare complication of colonic diverticular disease, which is its main cause. Three patients, with previous abdominal hysterectomy, with a colovaginal fistula are presented. Vaginal discharge of gas and feces was the first clinical manifestation of the fistula. Preoperative barium enema demonstrated the fistula in the three cases and colonoscopy only in one. CT scan was performed in one patient that showed only an acute diverticulitis. A sigmoidectomy, the treatment of election for this fistulae, was performed in the three patients with good results.

KEY WORDS: ***Complicated diverticular disease, colovaginal fistula***

INTRODUCCIÓN

La incidencia de la enfermedad diverticular del colon (EDC) muestra un aumento importante en los países occidentales, lo que puede originarse en distintas causas, entre ellas el estrés, la dieta pobre en fibras y la hiperelastosis de la capa longitudinal del colon.[1,2,3] Esta afecta preferentemente el colon sigmoides y durante su evolución puede presentar distintas complicaciones, una de las cuales es la

aparición de fístulas a distintos órganos o tejidos.[1,3,4] Una de las localizaciones poco frecuentes de estas fístulas es hacia el aparato genital femenino, en especial la vagina.[5]

Debido a lo infrecuente de esta forma de presentación de la enfermedad diverticular complicada es que nos parece de interés presentar nuestra experiencia en el diagnóstico y tratamiento de este cuadro clínico.

MATERIAL Y MÉTODO

Se realiza una revisión retrospectiva desde enero de 1998 hasta diciembre de 2002. Durante ese período se intervinieron tres pacientes portadoras de una fístula colovaginal de origen diverticular.

Caso Nº 1: Mujer de 73 años con antecedentes de una histerectomía por cáncer endometrial hace 14 años, además de una hernia umbilical. Su historia se inicia tres meses antes caracterizada por la pérdida de mucosidades sanguinolentas y deposiciones por la vagina. No presenta el antecedente de hospitalización por crisis de diverticulitis. El examen físico segmentario es normal, y al tacto rectal no se pesquisan hallazgos patológicos. El estudio de laboratorio es normal, la ecotomografía abdominal muestra una colelitiasis asintomática sin otros hallazgos patológicos y el enema baritado mostró una estenosis sigmoidea moderada, con múltiples imágenes diverticulares y una dudosa imagen de fístula colovaginal (Figura 1). Se opera encontrándose un plastrón sigmoideo de origen diverticular con una fístula evidente del sigmoides a la cúpula vaginal. Se realizó una sigmoidectomía con anastomosis mecánica y colporrafia, con buena evolución postoperatoria. El alta se produjo al décimo día postoperatorio. La anatomía patológica confirmó el diagnóstico de una enfermedad diverticular complicada. Actualmente completa 53 meses de seguimiento, permaneciendo asintomática.

Caso Nº 2: Mujer de 86 años, con antecedente de una histerectomía por vía abdominal a los 40 años por miomatosis uterina. Además fue colecistectomizada, apendicectomizada e intervenida por una hernia incisional. Relata una historia de un año previo a su ingreso caracterizada por secreción vaginal de mal olor que no cede con el tratamiento habitual indicado por su ginecólogo. Luego de seis meses nota que se agrega eliminación de gases y deposiciones por vía vaginal, lo que se asocia a intenso compromiso del estado general y una baja de peso no cuantificada. Al interrogatorio dirigido no se pesquisa el antecedente de un episodio de diverticulitis evidente. El examen físico general no presenta alteraciones significativas. El tacto rectal es normal. El tacto vaginal revela deposiciones en la vagina y la presencia de una lesión tipo granulomatosa en la cúpula vaginal. La especuloscopia mostró un orificio fistuloso en la cúpula vaginal por donde escurren deposiciones. El estudio de laboratorio resultó normal, destacando unas proteínas totales de 6,7 g/dl y albúmina de 3,9 g/dl. El enema baritado mostró una estenosis sigmoidea con difícil paso del medio de contraste hacia proximal, múltiples imágenes diverticulares con relieve mucoso conservado y dos imágenes fistulosas, una hacia la cúpula vaginal y una segunda hacia el colon sigmoides proximal (Figura 2). Se interviene quirúrgicamente a través de una laparotomía transversa infraumbilical, encontrándose un sigmoides fijo a la excavación pelviana con una fístula de sigmoides a la cúpula vaginal. Se realiza una sigmoidectomía con anastomosis mecánica y colporrafia. En el postoperatorio inmediato evoluciona con una depresión respiratoria secundaria al uso de opioides por vía peridural, que responde rápidamente al uso de naloxona y un íleo postoperatorio prolongado que regresa con tratamiento médico y medidas de sostén al sexto día. Se da de alta al décimo día postoperatorio. La anatomía patológica reveló una enfermedad diverticular complicada con diverticulitis abcedada. Mantiene controles hasta la actualidad permaneciendo asintomática, con un seguimiento de 12 meses.

Caso Nº 3: Mujer de 80 años, diabética, hipertensa e hipotiroidea en tratamiento, antecedentes quirúrgicos de histerectomía por miomas y apendicectomía. Dos meses previo a su ingreso fue hospitalizada en el Servicio de Urgencia por presentar un cuadro clínico de dolor en fosa ilíaca izquierda, compromiso del estado general, constipación y baja de peso de 20 kilos en el último año.

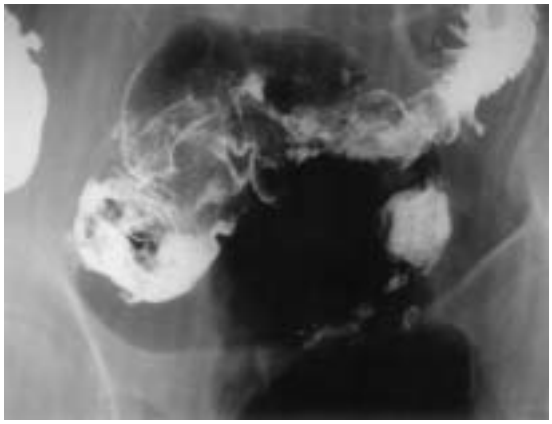

Figura 1. Estenosis diverticular, llene de la vagina con bario, imagen dudosa de fístula.

Figura 2. Fístula colovaginal diverticular.

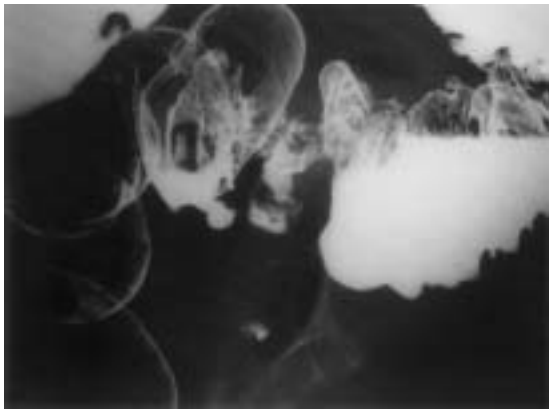

Figura 4. Estenosis diverticular.

Durante dicha hospitalización se realiza una colonoscopia que muestra una estenosis en sigmoides alto, sin poder establecer claramente su etiología. Se da de alta a los diez días y concurre a control a nuestro hospital, donde se observa una paciente con intenso compromiso del estado general, enflaquecida y con una masa palpable en la fosa ilíaca izquierda, además refiere eliminación diaria de secreción mucosa turbia y ocasional de gases por la vagina. Por su estado general deteriorado se decide hospitalizarla para completar su estudio. Los exámenes de laboratorio son normales, destacando unas proteínas totales de 6,7 g/dl y una albúmina de 3,7 g/dl. Los estudios de imágenes incluyeron una ecotomografía abdominal que mostró ausencia de líquido libre en el abdomen, un asa sigmoidea engrosada y fija en la fosa ilíaca izquierda, sin otros hallazgos significativos, un enema baritado que mostró una estenosis sigmoidea con múltiples divertículos (Figura 4) y una imagen dudosa de fístula hacia la vagina y una tomografía computada de abdomen y pelvis que consigna un compromiso peridiverticular agudo del sigmoides (Figura 5). Una nueva colonoscopia mostró una estenosis sigmoidea con mucosa sana hasta donde se pudo observar. Se decide su intervención quirúrgica con el diagnóstico de enfermedad diverticular complicada y probable fístula colovaginal, encontrándose un plastrón sigmoideo con un absceso entre el sigmoides, la vejiga y la cúpula vaginal sin una fístula macroscópica. Se realizó una sigmoidectomía con anastomosis mecánica y peritonización de la cavidad pélvica con buena evolución postoperatoria. El alta se produjo al duodécimo día postoperatorio y cabe consignar que desde el postoperatorio inmediato la paciente refiere desaparición de la sintomatología genital. La anatomía patológica mostró una enfermedad diverticular complicada con perforación, peridiverticulitis aguda y crónica. La paciente se mantiene asintomática a los seis meses de su cirugía.

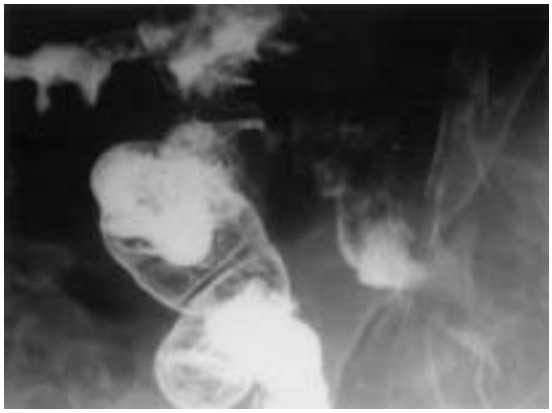

Figura 3. Fístula colocolónica y colovaginal.

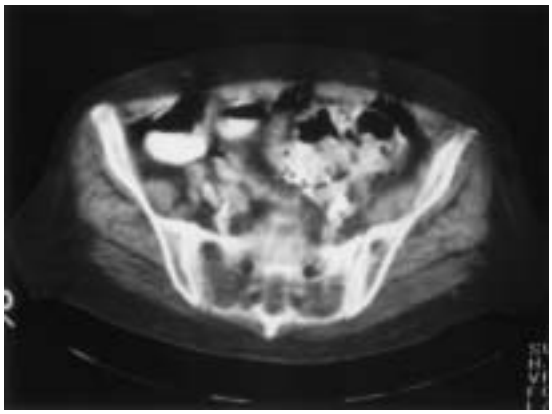

Figura 5. Peridiverticulitis aguda.

DISCUSIÓN

La enfermedad diverticular es una patología emergente en el mundo occidental, por lo que será cada vez más frecuente que nos enfrentemos a tratar pacientes que la padezcan.[1,3]

De las indicaciones de cirugía electiva se desprende que un porcentaje importante de estas lo constituyen las perforaciones diverticulares, incluidas las fístulas como una manifestación tardía de estas.[3,6,7] La incidencia de estas fístulas diverticulares varía en la literatura entre el 12 y el 20%.[3,8,9] De estas las más frecuentes son las fístulas colovesicales con porcentajes que van entre el 48 y el 100% de las distintas series.[3,4,9] La presencia de una fístula cologenital es de ocurrencia excepcional, encontrándose solo una serie en que su incidencia supera el 40% de los pacientes.[9] Desde 1929 hasta 1994 se reportaron 161 casos de fístula cologenital, correspondiendo el 80% de ellas a fístulas colovaginales.[5] En el 50% de estas existía el antecedente de una histerectomía previa a la aparición de la sintomatología atribuida a la fístula, como ocurrió en nuestras tres pacientes y en el 35% se desconocía el estado del útero. Solo en el 15% restante las pacientes no fueron sometidas a una histerectomía previa a la aparición de los síntomas. La ausencia de útero podría facilitar la aparición de este tipo de fístulas, ya que el sigmoides se apoya directamente sobre la cúpula vaginal, lo que en presencia de una perforación diverticular en dicha zona predispondría al drenaje espontáneo de una colección a través de la vagina.

Las manifestaciones clínicas más comunes corresponden a la pérdida de secreción genital, en ocasiones de deposiciones francas, acompañado del pasaje de gases por la vagina. La historia de diverticulitis no es común entre estas pacientes[5] como fue en nuestra serie, en que dos de ellas no tenían este antecedente. Si en el examen físico se comprueba la ausencia de útero, el examen vaginal puede revelar la presencia evidente de la fístula, ubicada en el ápex de la cúpula vaginal, a diferencia de la recto vaginal, ubicada en posición más baja, en el tabique del mismo nombre. Ocasionalmente esta es tan pequeña, que no se aprecia macroscópicamente, siendo evidente solo una zona de tejido de granulación en la zona correspondiente. No es frecuente encontrar una masa palpable en relación al sigmoides, siendo esto de ocurrencia más habitual en el caso de fístulas colotubarias o colo ováricas.

La presencia de útero no evita esta complicación, pero las características clínicas son algo distintas. La ubicación de la fístula habitualmente es en el fondo de saco vaginal posterior, generalmente se asocian a un cuadro diverticular agudo y el antecedente de diverticulitis es muy frecuente.[5]

Si bien la presencia de divertículos es fácilmente diagnosticada por el enema baritado, la presencia de una fístula de origen diverticular se ve dificultada por su tamaño, habitualmente pequeño, y por la presión que se debe ejercer para lograr el pasaje de bario a través de su trayecto.[10] En nuestra serie en una paciente el diagnóstico fue certero por el enema baritado, y en dos de ellas fue dudoso. Algunos autores han propuesto el vaginograma con contraste hidrosoluble para establecer el diagnóstico.[11,12] Los estudios con colorantes como el azul de metileno pueden ser utilizados ingeridos por vía oral, sin embargo, si bien pueden demostrar la salida del colorante por la vagina, no determinan el segmento del tubo digestivo comprometido.[13] Los estudios endoscópicos en general no son adecuados para el diagnóstico de este tipo de fístulas, aunque combinados con vaginoscopia pueden llegar a ser útiles, sin embargo, su realización resulta engorrosa.[14]

Con respecto al tratamiento, es claro que en los casos en que la enfermedad diverticular está complicada con una fístula el tratamiento es quirúrgico.[3-5] Existe consenso en la literatura que el tratamiento de elección corresponde a la resección del sigmoides hasta el promontorio por distal y hacia proximal en un colon de pared no inflamada, sin importar la existencia de divertículos en ella.[3,15] seguido de una anastomosis primaria. Esta resección incluye el segmento donde se encuentra la fístula, lo que permite su tratamiento definitivo. Otras alternativas de reparación, como los abordajes por vía vaginal, al no remover el foco de origen de la fístula están destinados al fracaso.[16]

BIBLIOGRAFÍA

1. Parks TG: Natural history of the diverticular disease of the colon: a review of 521 cases. Br Med J 1969; 4: 639-45.
2. Contreras J, Bannura G: Enfermedad diverticular de colon. Gastr Latinoam 1993; 4: 59-75.
3. Uribe S, Bannura G, Contreras J, Portalier P, Sabat J: Cirugía resectiva electiva de la enfermedad diverticular del colon. Rev Chil Cir 1996; 48: 179-83.
4. Jensen C, Garrido R, Bocic G, Abedrapo M, Cuneo A, Cáceres M: Enfermedad diverticular fistulizada. Rev Chil Cir 2002; 54: 10-4.
5. Tancer ML, Veridiano NP: Genital fistulas secondary to diverticular disease of the colon: a review. Obstet Gynecol Surg 1996; 51: 67-73.
6. Bottinelli A, López F, Rahmer A, Zúñiga A: Enfermedad diverticular del colon, indicaciones y resultados

del tratamiento quirúrgico electivo. Rev Méd Chile 1990; 118: 1206-10.
7. Breen RE, Corman ML, Robertson WG, Prager ED: Are we really operating on diverticulitis. Dis Colon Rectum 1986.
8. Auguste LJ, Wise L: Surgical management of perforated diverticulitis. Am J Surg 1981; 141: 122-7.
9. Vasilevsky CA, Belliveau P, Trudel JL, Stein BL, Gordon PH: Fistulas complicating diverticulitis. Int J Colorect Dis 1998; 13: 57-60.
10. Rowe RJ, Sullivan ES: Fistulas of the sigmoid flexure. Dis Colon Rectum 1961; 4: 41-9.
11. Coe FO: Vaginography. Am J Radiol 1963; 90: 721-2.
12. Lambie RW, Rubin S, Dann SD: Demostration of fistulas by vanonography. Am J Radiol 1963; 90: 717-20.
13. Huettner K, Finkler NJ, Welch WR: Colouterine fistula complicating diverticulitis charcoal challenge test aids in diagnosis. Obstet Gynecol 1992; 80: 550-2.
14. Adams DB, Perry TG: Tandem colovaginoscopy in the diagnosis of colovaginal fistula. Dis Colon Rectum 1988; 31: 353-4.
15. Mayo WJ: Adquired diverticulitis of the large intestine. Surg Gynecol Obstet 1950; 5: 8-15.
16. Livengood CH: Colovaginal fistula. Report of a case with failure of transvaginal repair. J Reprod Med 1996; 4: 291-3.