Rev. Chilena de Cirugía. Vol 56 - Nº 5, Octubre 2004; págs. 486-489

CASOS CLÍNICOS

Aneurisma aislado gigante de arteria ilíaca común

Drs. JUAN MARÍN P, RICARDO OLGUÍN L, PATRICIO LEÓN Z, HELMUTH SCHWEIZER H

Servicio de Cirugía, Hospital Militar de Santiago

RESUMEN

Introducción: Los aneurismas solitarios de la arteria ilíaca son poco frecuentes, además de ser difíciles de detectar por su localización en la pelvis, lo cual se asocia a una alta mortalidad cuando se complican de ruptura. En la literatura extranjera existen casuísticas más bien pequeñas que han sido reunidas en un período largo de tiempo. En nuestro medio sólo hay un reporte en la literatura nacional, motivo por el cual presentamos un caso clínico de un aneurisma aislado gigante de arteria ilíaca. Material y Método: Se presenta el caso de un paciente hombre de 84 años, sin antecedentes de patologías preexistentes, quien consulta por masa pulsátil en fosa ilíaca derecha asintomática, demostrándose por ecografía la presencia de aneurismas ilíacos bilaterales, mayor a derecha. Tomografía computada confirma el diagnóstico y las dimensiones, llamando la atención que el aneurisma ilíaco derecho mide cerca de 10 cm de diámetro, sin sintomatología ni amenaza de ruptura. Se somete a cirugía reconstructiva arterial, realizándose reemplazo aortobiilíaco con prótesis bifurcada de Dacrón a través de un abordaje transperitoneal. Resultado: Cirugía bien tolerada con un postoperatorio sin incidentes, controlándose al cuarto mes de operado, encontrándose el paciente asintomático. Discusión: Los aneurismas solitarios de la arteria ilíaca son poco frecuentes. Afectan al adulto mayor principalmente a hombres. La etiología es de tipo degenerativa, pero también se han descrito de tipo micóticos y congénitos o secundarios a Síndrome de Marfán, Ehlers-Danlos, arteritis de Takayasu, Necrosis quística de la media, disección espontánea y secundarios a trauma. El segmento más afectado es la arteria ilíaca común. La Tomografía Computarizada es el método de elección para confirmar el diagnóstico, su dimensiones y la localización, la angiografía se emplea en el caso de sospechar enfermedad oclusiva arterial asociada y cuando se plantea su tratamiento vía endovascular. Pueden originar síntomas de compresión de órganos vecinos y fistulizarse al intestino u otras estructuras. Sin embargo, la mayor complicación es la ruptura que lleva asociada una alta mortalidad. De allí que los mejores resultados de tratamiento se obtienen cuando se operan en forma electiva aquellos con un diámetro mayor de 3 cm. El tratamiento de elección sigue siendo el reemplazo protésico del segmento afectado mediante cirugía vascular convencional. La terapia endovascular es una atractiva alternativa de tratamiento pero aún sus resultados no son comparables a la cirugía tradicional. Como conclusión, los aneurismas de la arteria ilíaca deben ser operados en forma electiva una vez diagnosticados, siempre que su diámetro exceda de 3 cm, mediante cirugía convencional de reemplazo protésico.

PALABRAS CLAVES: ***Aneurisma ilíaco***

SUMMARY

Introduction: Solitary iliac artery aneurysms are rare, as well as being difficult to diagnose due to their intrapelvic location which deems them with a high mortality rate when they rupture. On revision of the current national literature there is only one previous case report, therefore in this study we report another case study of a solitary giant iliac artery aneurysm. Material and method: The study involves an 84 year old male with

no associated morbidity, who consulted due to a pulsating, asymptomatic mass in the right iliac fossa. An ultrasound and CT-scan were performed, the former indicating the presence of bilateral iliac aneurysms, which the latter confirmed and precised its dimensions, measuring on the right side a suprising 10 cm in diameter, with no symptoms or risk of rupture. The patient underwent surgical repair performing an anterior transperitoneal approach and using an aorto-iliac prosthetic Dacron graft. Results: A well tolerated intervention with no complications reported during the postoperative period. The patient was found to be unsymptomatic at 4 months. Discussion: Solitary iliac artery aneurysms are rare and primarily affect elderly males. The main etiology is of the degenerative type but also described are mycotic, congenital or secundary to: Marfans Syndrome, Ehlers-Danlos Syndrome, Takayasu's Arteritis, quistic adventicial disease and trauma. The segment most frecuently affected is the common iliac artery. The CT-scan is the best method for confirming diagnosis, dimensions and exact location. An angiography should be performed in case of associated occlusive arterial disease or when and endovascular approach is proposed. It can produce symptoms due to compression of adjacent organs and an intestinal or other type of fistula. However, the most important complication is the rupture which conveys a high mortality rate. Thence the best results are obtained when those aneurysms larger than 3 cm undergo elective surgery. The traditional surgical approach interposing a prosthetic graft, is still currently the treatment of choice. The endovascular approach is a very attractive alternative but its results are still not comparable to conventional surgery. Conclusion: We conclude that iliac artery aneurysms wich excede 3 cm in diameter, once diagnosed, should undergo elective conventional surgery, by means of a prosthetic graft.

KEY WORDS: ***Iliac artery aneurysms***

INTRODUCCIÓN

El aneurisma solitario de la arteria ilíaca es definido como un aumento de no menos del doble del diámetro de la arteria ilíaca, sin coexistencia de aneurismas de otra localización. Son poco frecuentes y difíciles de diagnosticar por su localización en la pelvis. Sin embargo, se asocian a una alta mortalidad cuando se rompen. En la literatura extranjera las series son más bien pequeñas en grandes períodos de tiempo.[1,2] En nuestro medio, sólo hay un caso publicado en la literatura nacional,[3] motivo por el cual se reporta este caso clínico.

CASO CLÍNICO

Hombre de 84 años, oriundo de Iquique, sin antecedentes mórbidos de importancia, que en enero de 2003 es referido a nuestro Hospital por aparición de una gran masa pulsátil en fosa ilíaca derecha, asintomática, que nota desde hace un año. Se solicita TAC de abdomen y pelvis que revela una severa dilatación de ambas arterias ilíacas primitivas, fundamentalmente la derecha. Esta última alcanza un diámetro cercano a los 10 cm y presenta grandes trombos murales que ocupan gran parte de su lumen; la izquierda mide 5 cm de diámetro mayor y también está parcialmente trombosada. En ambas, lo mismo que en la aorta, se identifican gruesas calcificaciones parietales (Figura 1). No se consideró efectuar estudio angiográfico dado que en el examen físico, a nivel de extremidades, los pulsos estaban todos presentes y normales. Un ecocardiograma bidimensional preoperatorio no revela zonas de hipokinesia, pero sí hipertrofia de ventrículo izquierdo sugerente de hipertensión arterial, con función sistólica conservada. Ecocardiograma de stress con Dobutamina normal. Perfil hematológico y bioquímico normal.

Se opera el 17 de marzo de 2003 (Figuras 2, 3 y 4) con un abordaje transperitoneal a través de

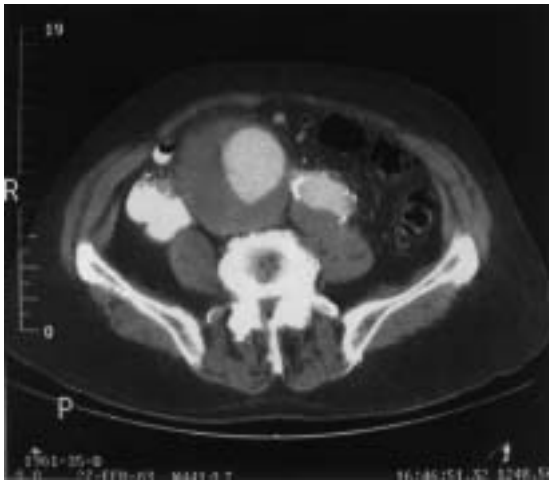

Figura 1. TAC de abdomen y pelvis que revela aneurismas de ilíaca común derecha de 10 cm de diámetro e ilíaca común izquierda de 5 cm de diámetro, asociados a calcificaciones de la pared arterial y gruesos trombos intramurales.

laparotomía media supra e infraumbilical, encontrándose ambos aneurismas descritos a expensas de las arterias ilíacas comunes. Se efectúa cirugía de reemplazo aortobiilíaco con prótesis bifurcada de Dacrón de 16x8 mm. Anastomosis proximal término-terminal entre aorta y prótesis y anastomosis distales término-terminales sobre la bifurcación de ambas ilíacas, incluyendo ambas ramas, cubriéndose la prótesis con el saco aneurismático.

Buena evolución postoperatoria, sin complicaciones. Control al cuarto mes de operado en buenas condiciones y asintomático.

DISCUSIÓN

Un aneurisma aislado de la arteria ilíaca se define como un aumento que supera al doble del diámetro de una arteria ilíaca sin coexistencia de aneurisma en otra ubicación.[4] Estos aneurismas son bastante raros si se los compara con los aneurismas de otras localizaciones. En autopsias su prevalencia se ha estimado entre un 0,008% a 0,03%.[5] El segmento más afectado es la ilíaca común seguida de la hipogástrica y los menos frecuentes afectan a la ilíaca externa. Se presentan más frecuentemente en hombres de avanzada edad, siendo generalmente de etiología degenerativa o no específica. La ateroesclerosis puede ser simplemente sincrónica más que un factor causal. Son raros los casos de aneurismas micóticos a este nivel, siendo los microorganismos más reportados actualmente *Klebsiella, Salmonella* y *Staphylococcus aureus*.[6] Aún menos comunes son los aneurismas congénitos o secundarios a síndrome de Marfán, Enfermedad de Kawasaki, Ehlers-Danlos, arteritis de Takayasu, necrosis quística de la media, disección espontánea o secundarios a trauma, o incluso de tipo iatrogénicos.[7] La presentación clínica puede ser variada desde asintomática, descubriéndose en forma accidental en un examen de imagenología de abdomen y pelvis, o producir síntomas de compresión de órganos vecinos, como el uréter por ejemplo, constituir una catástrofe cuando se fistulizan a intestino o cuando se rompen.[8,9] También se pueden fistulizar a la vena ilíaca o debutar como una isquemia aguda de la extremidad cuando se trombosan. En la actualidad, la mayoría de estos aneurismas se pesquisan en exámenes de imágenes abdominales por controles de rutina o durante el estudio de otras patologías (Ecotomografía - Tomografía Computarizada), ya que por su ubicación en la pelvis no son fáciles de palpar. A pesar de su rareza, son clínicamente más sintomáticos que los aneurismas de la aorta abdominal y tienen un alto riesgo de ruptura y se asocian

Figura 2. Aspecto preoperatorio del abdomen: Asimetría con prominencia del aumento de volulmen en la fosa ilíaca derecha.

Figura 3. Aspecto intraoperatorio del aneurisma de arteria ilíaca derecha.

Figura 4. Aspecto intraoperatorio del aneurisma ilíaco derecho.

a un alto riesgo de mortalidad, que fluctúa entre 33 y 50%, aunque no siempre su ruptura se relacione con el tamaño. Hoy en día la morbimortalidad por cirugía electiva de reemplazo protésico es más bien baja, dándose cifras entre 7 a 11%. De allí que se recomienda operar éstos en cuanto son diagnosticados si su tamaño sobrepasa los tres centímetros de diámetro.

Otra alternativa de tratamiento es la endoprótesis vascular, terapias cuyos resultados hasta el momento son inferiores a la cirugía convencional, de allí que éstas debieran ser reservadas para los pacientes de alto riesgo quirúrgico.[10,11]

Finalmente, como conclusión, creemos que estos aneurismas deben ser operados en forma electiva cuando tienen un diámetro que sobrepasa los tres centímetros y la mejor opción es la terapia con reemplazo protésico mediante la cirugía convencional, ya que ésta ha demostrado buenos resultados a largo plazo.

BIBLIOGRAFÍA

1. McCready RA, Pairolero PC, Gilmore JC *et al:* Isolated iliac artery aneurysms. Surgery 1983; 93: 688-6.
2. Richardson JW, Greenfield LJ: Natural history and management of iliac aneurysms. J Vasc Surg 1988; 8: 165-71.
3. Chavez A, Díaz P, Silva J: Aneurisma ilíaco aislado bilateral. Rev Chil Cir 2002; 54: 85-87.
4. Cronenwett J, Krupski W, Rutherford R: Abdominal and iliac aneurysms. En: Rutherford R. Vascular Surgery. 5th ed. WB Saunders & Co 2000; 1273-74.
5. Brunkwall J, Hauksson H, Bengtsson H, Bergqvist D, Takolander R, Berentz SE: Solitary aneurysms of the iliac arterial system: an estimate of their frecuency of occurrence. J Vasc Surg 1989; 10: 381-84.
6. Labardini MM, Dow RW: Primary mycotic aneurysm of the right common iliac artery. Arch Surg 1968; 96: 373-77.
7. Lellin A, Waizbard EA, Starvorovsky M: Vascular injury. Vasc Surg 1980; 14: 135-44.
8. Kaynan A, Rosemberg V, Szuchmacher P: Ureteral obstruction secondary to iliac aneurysm. Mt Sinai J Med 1978; 45: 334-41.
9. Krupsky WC, Selzman CH, Flridia R *et al:* Contemporary management of isolated iliac aneurysms. J Vasc Surg 1998; 28: 1-11.
10. O'Brien CJ, Rankin RN: Percutaneos management of large-neck pseudoaneurysms with arterial stent placement and coil embolization. Vasc Inerv Radiol 1994; 5: 443-48.
11. Cardon JM *et al:* Endovascular repair of iliac artery aneurysm with endoprosystem I: A multicentic French study. J Cardiovasc Surg 1996; 37: 45-50.