Rev. Chilena de Cirugía. Vol 56 - Nº 5, Octubre 2004; págs. 475-480

TRABAJOS CIENTÍFICOS

Colgajo sural en úlceras venosas crónicas de piernas

Drs. PAULO CASTILLO D, RODRIGO SAGUES C, CLAUDIO URREA R, JORGE BARDISA M, ALEX LÓPEZ S

Cirugía General, Hospital Regional Punta Arenas, Dr. Lautaro Navarro Avaria

RESUMEN

Las úlceras venosas de las piernas son una patología frecuente, constituyendo un verdadero problema de salud pública. Tradicionalmente en nuestro medio los pacientes han sido manejados conservadoramente con curaciones de las úlceras y compresión elástica de las extremidades inferiores. Sin embargo, esta conducta implica controles por largos periodos de tiempo, causando un deterioro en la calidad de vida del enfermo y una significativa carga económica. En algunos pacientes hemos empleado injertos de piel, no obstante los resultados han sido decepcionantes debido a la alta recidiva. Por estos motivos presentamos la experiencia preliminar del Hospital Regional de Punta Arenas, con el manejo quirúrgico de estas úlceras. Realizamos la resección de la úlcera y de tejido lipodermatoesclerótico, ligadura de las venas perforantes insuficientes y cobertura inmediata con un colgajo sural a pedículo distal. Hemos manejado 4 pacientes portadores de úlceras venosas crónicas de las piernas con este enfrentamiento, presentándose como una alternativa válida de tratamiento. Se discuten algunos aspectos relacionados al tipo de cirugía, evolución, complicaciones y resultados.

PALABRAS CLAVES: ***Ulcera venosa, colgajo sural***

SUMMARY

Lower extremities venous ulcers are a common disease and an important public health problem. To date, patients have been treated in a conservative manner with wound dressing and elastic bandages. This kind of treatment means a long period of follow up, with a deleterious effect on quality of life and high costs. Skin grafts have been used with poor results due to a high recurrence rate of ulcers. The preliminary results of surgical treatment of these ulcers in 4 patients, as an alternative to medical treatment are presented. The technique included a resection of the ulcer with the underlying sclerosed tissue, ligation of the incompetent perforator veins and the immediate coverage with a sural flap with a distal pedicle. The surgical technique, complications and results are discussed.

KEY WORDS: ***Chronic venous ulcer, sural flap***

INTRODUCCIÓN

Las úlceras venosas de las extremidades inferiores constituyen un problema clínico frecuente, afectando a entre 1 y 2% de la población occidental.[1] Esta patología causa discapacidad importante en las personas que la padecen, con una consiguiente pérdida de trabajo y productividad, así

como grandes costos para el paciente y los diferentes sistemas de salud. En su patogénesis las alteraciones iniciales ocurren en la macrocirculación venosa, principalmente por reflujo y ocasionalmente por obstrucción. Estas alteraciones causan hipertensión venosa, que se transmite desde el sistema venoso profundo al superficial, a través de venas perforantes insuficientes. La hipertensión venosa afecta secundariamente la microcirculación, causando depósitos de fibrina pericapilar y activando citoquinas y proteasas que promueven la inflamación. Esto determina la aparición de lipodermatoesclerosis, consistente en un tejido fibroso, con escasa celularidad e irrigación y a la consiguiente ulceración.[2] El empleo de compresión elástica en las extremidades inferiores permite reducir la hipertensión venosa, sin embargo esta debe mantenerse indefinidamente. En pacientes con ulceración y lipodermatoesclerosis el tratamiento conservador es decepcionante, ya que la recidiva supera el 65%.[3] Consideramos que en estos enfermos se debe resecar la úlcera, ligar las venas perforantes insuficientes y eliminar tejido lipodermatoesclerótico, reemplazándolo por un colgajo. Hemos empleado el colgajo sural en isla a pedículo distal (Figura 1).[4-9] En este trabajo describiremos la técnica quirúrgica que utilizamos en la actualidad, así como presentamos nuestros resultados preliminares.

MATERIAL Y MÉTODOS

Se revisó retrospectivamente los pacientes portadores de úlceras venosas tratados quirúrgicamente en el Servicio de Cirugía del Hospital Regional de Punta Arenas entre abril y octubre del 2003, correspondiendo a 4 enfermos con úlceras activas y lipodermatoesclerosis (Tabla 1). Corresponden a 4 hombres, con una edad promedio de 65 años (52-81). El tiempo promedio de evolución de las úlceras fue de 4,8 años[2-10] y su localización correspondió a la región maleolar medial y cara medial de la pierna. El tamaño de las úlceras fluctuó entre 3,5 x 3,5 y 6 x 6,5 cm, sin embargo, el área con lipodermatoesclerosis era significativamente más extensa. Como patología asociada destaca diabetes mellitus no insulinodependiente (caso 1) y tabaquismo crónico (caso 2). Ningún enfermo tenía historia de trombosis venosa profunda. Todos los pacientes

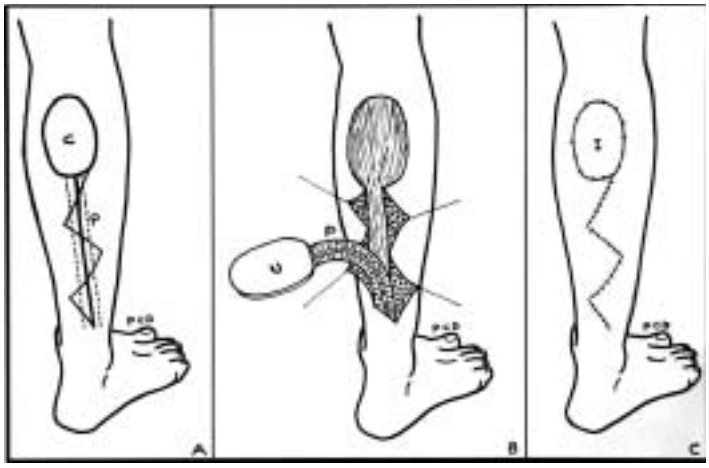

Figura 1. Diseño colgajo sural en isla a pedículo distal . A) Diseño colgajo sural. Línea zigzag incisión cutánea para disección del pedículo. Líneas continua y de puntos corresponden al pedículo. B) Colgajo sural elevado en condición de transponerse por túnel subcutáneo a área receptora. C) Cierre área dadora con injerto dermoepidérmico y cierre primario incisión cutánea.
C : Isla de piel del colgajo sural
P : Pedículo del colgajo sural
I : Injerto dermoepidérmico

Tabla 1

RESUMEN DE LOS CASOS CLÍNICOS (4 PACIENTES)

Caso	*Edad*	*Tiempo Evolución (años)*	*Tamaño úlcera (cm)*	*Tamaño colgajo (cm)*	*Patología asociada*	*Complicaciones*
1	52	5	3,5 x 5	8 x 11,5	Diabetes	Pérdida cutánea*
2	74	3	6 x 6,5	7 x 8	Tabaquismo	–
3	81	10	3.5 x 3,5	7.5 x 10	–	–
4	54	4	5 x 6,5	7 x 8,5	–	Pérdida cutánea*

*A nivel del túnel subcutáneo, no del colgajo.

presentaban úlceras infectadas y se los trató con curaciones locales antes de someterlos al procedimiento quirúrgico. Los pacientes fueron intervenidos con anestesia espinal en decúbito ventral, incluyéndose la totalidad de la extremidad en el campo quirúrgico. Se resecó la úlcera y la mayor extensión posible de tejido lipodermatoesclerótico, hasta un plano subfascial, ligándose bajo visión directa las venas perforantes insuficientes, correspondiendo a las de Cockett. El defecto primario fue reparado con un colgajo sural en isla con pedículo distal, el cual fue diseñado de acuerdo a las necesidades individuales de cada paciente (Figura 2). El colgajo fue transpuesto a través de un túnel subcutáneo hasta el lecho receptor. El área dadora del colgajo en el dorso de la pantorrilla se cubrió con injerto dermoepidérmico tomado del muslo ipsilateral. Los pacientes permanecieron en reposo estricto, hasta descubrirse el injerto entre el 4 y 5 día, iniciando deambulación progresiva con venda elástica a partir del séptimo día.

RESULTADOS

El tiempo quirúrgico promedio fue de 2 horas. La resección de la úlcera y del tejido lipodermatoesclerotico hasta un plano subfascial, permitió en todos nuestros enfermos ligar bajo visión directa gruesas venas perforantes insuficientes corrigiéndose el factor hemodinámico causal. En ningún caso hubo sufrimiento o pérdida del colgajo sural y en todos los enfermos fue posible reparar el defecto, dando una cobertura cutánea de buena calidad y estéticamente aceptable (Figura 3). El resultado estético no fue tan favorable a nivel del área dadora del colgajo en el dorso de la pantorrilla, ya a que a este nivel un injerto de piel es simpre evidente. Como complicaciones menores, en 2 pacientes, hubo perdida parcial de piel del túnel subcutáneo, cicatrizando por segunda intención. No hubo complicaciones mayores o infección de las heridas. El tiempo de seguimiento de nuestros pacientes fluctúa entre 5 y 10 meses y todos se encuentran asintomáticos y sin evidencia de recidiva de sus úlceras. Todos los enfermos han manifestado un alto grado de satisfacción con el procedimiento y sus resultados.

DISCUSIÓN

La extensión y el tiempo de evolución de las úlceras venosas son los principales factores que determinan la respuesta al manejo conservador. Las úlceras pequeñas y de corta evolución pueden cicatrizar con curaciones y con compresión elástica, la cual debe mantenerse indefinidamente para contrarrestar la hipertensión venosa 10. Sin embargo, el tratamiento conservador es poco satisfactorio en úlceras recurrentes asociadas a extensa lipodermatoesclerosis. En nuestro medio ha sido frecuen-

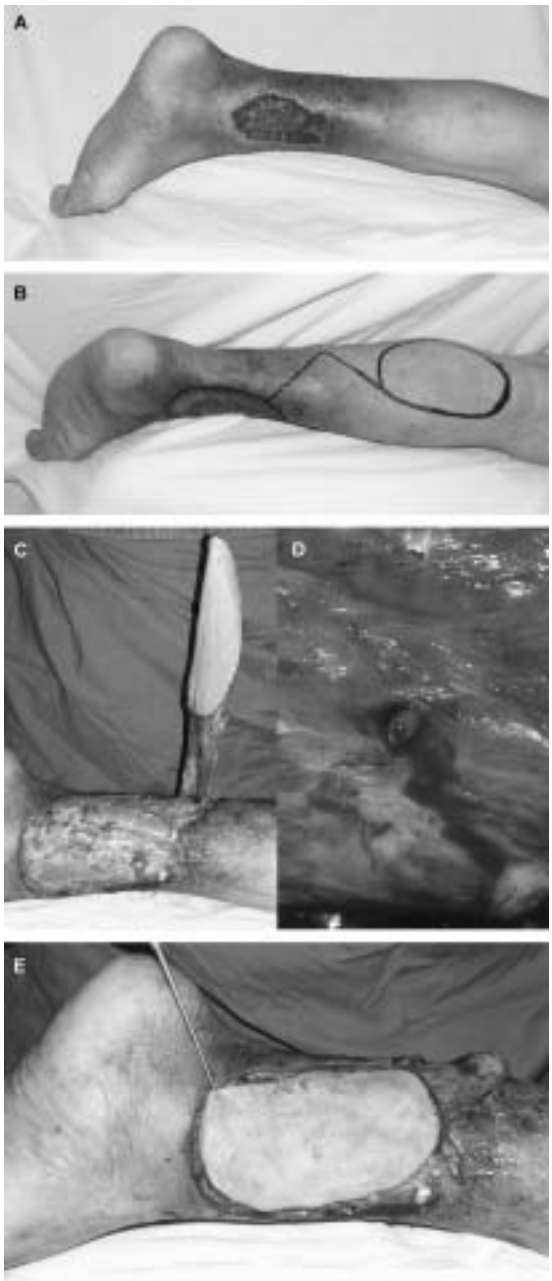

Figura 2. A) Ulcera venosa crónica y lipodermatoesclerosis. B) Diseño del colgajo sural. C) Resección subaponeurótica de la ulcera y tejido lipodermatoesclerótico y elevación colgajo. D) Vena perforante de Cockett insuficiente. E) Colgajo sural transpuesto

Figura 3. Pre y postoperatorio casos 1 a 4.

te el empleo de injertos de piel en este tipo de úlceras, correspondiendo un tratamiento sintomático, ya que no resuelve el factor hemodinámico etiológico, asociándose a recurrencias de 49%, en un período de tan sólo 4 meses.[11]

En un intento por corregir el factor hemodinámico causal, en 1938 Linton describió una operación consistente en la ligadura de las venas perforantes insuficientes, para reducir el reflujo sanguíneo desde las venas profundas de la pantorrilla al sistema venoso superficial y evitar la hipertensión venosa.[12] Actualmente esta técnica esta prácticamente abandonada, por las frecuentes complicaciones de las heridas y las largas estadías hospitalarias. En 1985, Hauer introdujo la técnica de ligadura endoscópica subfascial de las venas perforantes (SEPS).[13] Aunque esta técnica ha representado un gran avance en el manejo de muchos pacientes, hasta un 11% de las úlceras no cicatrizan después de este tipo de cirugía y la recurrencia es de hasta 28%.[14] Además en pacientes portadores de úlceras de varios años de evolución, como entre nuestros enfermos, el procedimiento endoscópico, resulta técnicamente complejo, ya que el proceso inflamatorio crónico y la fibrosis, dificultan la disección del plano subfascial.

Consideramos que en pacientes portadores de úlceras crónicas y lipodermato-esclerosis, además de ligarse las venas perforantes insuficientes, también debe resecarse la úlcera y la mayor parte del tejido lipodermatoesclerótico patológico y dar cobertura tisular con un colgajo. Este no sólo da una cobertura cutánea de buena calidad y resistente a los traumas, sino que además aporta microcirculación sana al lecho receptor. Esto asociado a la ligadura directa de las venas perforantes insuficientes, permite corregir las alteraciones macro y microcirculatorias. Existen grupos que han empleado colgajos libres,[15] sin embargo, en nuestros pacientes el colgajo sural pediculado, nos ha permitido aportar la suficiente cantidad de tejido para dar cobertura al lecho receptor. Otras ventajas del colgajo sural es su fácil elevación y su pedículo neurovascular constante, por lo que no se requiere de un estudio vascular previo, habiéndolo incluso realizado sin complicaciones en un paciente diabético y en

otro fumador. Además por contar con un pedículo distal es ideal para reparar defectos en la región maleolar medial y en el tercio distal de la pierna. Un aspecto fundamental para obtener buenos resultados es la cuidadosa planificación y diseño del colgajo, de tal manera que su transposición se realice libre de tensión. Por tratarse de un colgajo neurocutáneo garantiza una buena irrigación al lecho receptor. Como desventaja tiene el sacrificio del nervio sural, que produce anestesia en la cara lateral del pie, que sin embargo no representa una pérdida funcional significativa para los pacientes. El área dadora del colgajo sural en el dorso de la pantorrilla tiene un regular resultado estético. El empleo de sustitutos dérmicos como el Integra® permitiría obtener un mejor resultado estético que con el injerto dermoepidérmico, sin embargo, por su elevado costo está fuera del alcance de nuestros pacientes.

Aunque nuestra casuística aun es limitada y el tiempo de observación corto, con nuestro enfrentamiento realizamos un tratamiento etiológico integral, por lo que esperamos mantener nuestros resultados a largo plazo.

BIBLIOGRAFÍA

1. Nelzen O, Bergqvist D, Linghagen A: The prevalence of chronic lower-limb ulceration has been underestimated: results of a validated population questionnaire. Br J Surg 1996; 83: 255-58.
2. Herouy Y, Trefzer D, Hellstern MO, Stark GB, Vanscheidt W, Schopf E, Norgauer J: Plasminogen activation in venous leg ulcers. Br J Dermatol 2000; 143: 930-36.
3. Callam MJ, Harper DR, Dale JJ, *et al:* Chronic ulcer of the leg: clinical history: BMJ 1987; 7: 473-478.
4. Hasegawa M, Torii S, Katoh H, Esaki S: The distally based superficial sural artery flap. Plast. Reconstr. Surg 1994; 93: 1012-20.
5. Masquelet AC, Romana MC, Wolf G: Skin islands flaps supplied by the vascular axis of the sensitive superficial nerves: Anatomic study and clinical experience in the leg. Plast Reconstr Surg 1992; 89: 1115-22.
6. Masquelet AC, Gilbert A: Flaps in Limb Reconstruction. Philadelphia: Lippincott-Raven, 1995; 24-7.
7. Cavadas PC, Bonanad E: Reverse-flow sural island flap in the varicose leg. Plast. Reconstr. Surg 1996; 98: 901-02.
8. Torii S, Namiki Y, Mori R: Reverse-flow island flap: Clinical report and venous drainage. Plast Reconstr Surg 1987; 79: 600-09.
9. Abad B, Domenech Miro E, Laredo Ortiz C, Tafalla Navarro M, Marquez Mendoza M: Postphlebitic ulcer treated by means of neurocutaneous distally based sural flap. Plast Reconstr Surg 1998; 102: 276-78.
10. Phillips TJ, Machado F, Trout R, Porter J, Olin J, Falanga V: Prognostic indicators in venous ulcers. J Am Acad Dermatol 2000; 43: 627-30.
11. Turczynski R, Tarpila E: Treatment of leg ulcers with split skin grafts: early and late results. Scand J Plast Reconstr Surg Hand Surg 1999; 33: 301-05.
12. Linton RR: The communicating veins of the lower and the operative technique for their ligation. Ann Surg 1938; 107: 582-93.
13. Hauer G: The endoscopic subfascial division of the perforating veins. Preliminary report. VASA 1985; 14: 59-61.
14. Gloviczki P: Subfascial endoscopic perforator vein surgery: indications and results. Vasc Med 1999; 4: 173-80.
15. Kumins NH, Weinzweig N, Schuler JJ: Free tissue transfer provides durable treatment for large nonhealing venous ulcers. J Vasc Surg 2000; 32: 848-54.

COMENTARIO DEL COMITÉ EDITORIAL

Parece útil la publicación de trabajos como éste que, aparte de original, está claramente presentado y bien documentado. Ante la intención que realmente contribuya a lograr una acabada comprensión del problema por parte del lector ajeno a los avances de la cirugía venosa y le sea de utilidad al enfrentar casos similares, no parece adecuado el que se haya omitido toda consideración acerca del rol crucial que ahora se atribuye a la presencia de una insuficiencia venosa superficial, tanto primaria como secundaria, asociada a la insuficiencia de las venas perforantes en la génesis de las úlceras venosas de larga data como las que se muestran.

Su presencia se estima como tan relevante que se le atribuye alguna responsabilidad hasta en cerca del 50% de las úlceras, hecho que no ha sido considerado por los autores quienes atribuyen la patología hipertensión venosa distal del miembro de sus pacientes y sus consecuencias, a la insuficiencia de algunas perforantes localizadas bajo el área lipodistrófica, las que manejan quirúrgicamente en muy buena forma, tras responsabilizarlas en forma exclusiva de la activación de los diversos fenómenos etiopatogénicos (que de igual manera reseñan en forma actualizada) ya que son los que en último término conducen a la aparición y progresión de la lipodistrofia subyacente a la úlcera. Además, no mencionan el más de un centenar de perforantes valvuladas restantes del miembro inferior que normalmente transportan sangre desde la

piel hacia las venas profundas, así como el hecho que la secuela tardía y común en la mayoría de los síndromes postflebíticos o post-trombóticos, como los presentados, es la insuficiencia por retracción o destrucción valvular en varias de ellas, y no solamente de las tres descritas originalmente por Cockett en la cara póstero-interna de la pierna, únicas que se mencionan en el texto. En cuanto a la etiología, sólo destacan que ninguno tuvo antecedentes de trombosis venosa, sin mencionar que hasta el 25% de los s. postflebíticos demostrados cursan con trombosis previa ignorada o inadvertida, sin considerar tampoco que existe además una insuficiencia primaria de las venas perforantes, cuya incidencia parece no despreciable, y en las que nunca podrá demostrarse trombosis previa.

Tanto la presencia de insuficiencia venosa superficial asociada, como de otras perforantes insuficientes, ubicadas algunas en áreas bastante lejanas y sin lipodistrofia actual, así como su magnitud y localización sólo puede ser demostrada en forma cabal realizando un estudio venoso preoperatorio no invasivo acabado que incluya doppler y pletismografía o mediante un estudio con ecodoppler realizado por personal entrenado y con el paciente en decúbito y erecto. En forma más invasiva la morfología venosa podrá estudiarse realizando una flebografía ascendente o descendente, que revelará la localización de las principales perforantes incompetentes y la magnitud de un eventual reflujo superficial. Ambos estudios, considerados ahora indispensables para un manejo adecuado de cualquier úlcera venosa ni siquiera son mencionados en el texto y, en el tratamiento, sólo se explayan en las alternativas convencionales realizando la ligadura de las perforantes localizadas bajo la úlcera, más el ingenioso colgajo propuesto por los autores, sin considerar una eventual insuficiencia superficial ni de otras perforantes, las que por no haber sido estudiadas se ignoran, confiando que el método descrito cicatrizará las úlceras y reducirá las recidivas, frecuentes y por lo general tardías.

Actualmente la tendencia en el manejo de la enfermedad venosa subyacente a las úlceras se orienta a corregir en forma completa tanto la hipertensión venosa superficial, cuando existe, además de la insuficiencia de las perforantes, la que por lo general se realiza a través de miniincisiones separadas realizadas sobre cada una de éstas y, en aquellos casos con lipodistrofia importante o muy extensa como algunos de los presentados, realizándola en forma endoscópica y subaponeurótica. Con ésta conducta la mayoría de las úlceras cicatrizan en forma espontánea sin necesidad de recurrir a ningún tipo de injerto, libre o sural, salvo en casos excepcionales. Cabe recordar que la antigua y extensa resección mal denominada cutáneo-aponeurótica del área lipodistrófica acompañada de ligadura de las perforantes subyacentes y seguida de injerto es una técnica completamente abandonada por ser insostenible desde un punto de vista fisiopatológico ya que, como todos los colgajos –incluyendo el propuesto- que resecan y reemplazan parte de la aponeurosis, tiene el inconveniente de interferir con el buen funcionamiento posterior de la bomba muscular de la pantorrilla, cuyo desempeño se estima indispensable para reducir la presión venosa ambulatoria del miembro y evitar la presencia de edema residual que puede conducir a recidivas.

Por las consideraciones anteriores, aunque la presentación de una técnica como la propuesta merece ser divulgada por tratarse de una alternativa nueva e ingeniosa, e incluso destacable por su excelente presentación, no parece que pueda ser considerada por ahora como una panacea en manos de la cirugía plástica para tratar éstas úlceras venosas sino como un recurso extremo factible de tener en cuenta para ciertos casos realmente excepcionales.

Dr. R. Poblete S.