Rev. Chilena de Cirugía. Vol 56 - Nº 5, Octubre 2004; págs. 449-452

TRABAJOS CIENTÍFICOS

Interposición de asa tipo Henley-Longmire en gastrectomía total. Experiencia en Hospital San Camilo de San Felipe

Drs. EDUARDO VALENZUELA L, RENÉ MARTÍNEZ B, ALLAN SHARP P, CECILIA NAQUIRA, JUAN PABLO ROBLERO C

Servicio de Cirugía, Hospital San Camilo, San Felipe

RESUMEN

Presentamos nuestra experiencia en cirugía radical de cáncer gástrico en que realizamos la técnica quirúrgica de interposición de asa tipo Henley-Longmire para la reconstitución del tránsito intestinal. Se revisaron las fichas de 102 pacientes que en nuestro hospital fueron sometidos a esta cirugía entre enero de 1975 y junio del año 2003. La edad promedio de los enfermos fue de 65 años y el 73% fueron hombres. El 86,3% tenía un cáncer avanzado y un 13,7% incipiente. 12,7% de los enfermos presentaron alguna complicación y un 4,9% falleció. La sobrevida fue de 80%, 35% y 25% al año, 5 y 10 años respectivamente. Consideramos que la interposición de asa tipo Henley-Longmire es una buena alternativa en la reconstrucción del tránsito intestinal, después de una gastrectomía total, que no tiene mayor incidencia de complicaciones ni mortalidad que otras técnicas habitualmente utilizadas y que los pacientes logran una buena calidad de vida.

PALABRAS CLAVES: ***Gastrectomía total, asa de Henley-Longmire***

SUMMARY

Experience with Henley-Longmire loop in gastrectomy for gastric cancer in 102 patients is presented. Mean age of the patients was 65 years old and 73% were male. Advanced cancer was found in 86.3% of the patients and early cancer in 13.7%. Operative complication rate was 12.7% and mortality 4.9%. Survival rate was 80%, 35% and 25% at one, 5 and 10 years respectively. The Henley-Longmire loop is considered a good technique to restore the continuity of the digestive tract after total gastrectomy. It does nost have more complications or mortality than other techniques, with good quality of life for the patients.

KEY WORDS: ***Total gastrectomy, Henley-Longmire loop***

INTRODUCCION

A pesar de observarse un descenso sostenido en las tasas de mortalidad, el cáncer gástrico continúa siendo una de las principales causas de muerte por tumores malignos en Chile.

La cirugía es el tratamiento de elección para el cáncer gástrico y cuando la lesión compromete tercio superior, medio o todo el estómago, debe realizarse una gastrectomía total.

Se han empleado diversas técnicas quirúrgicas para la reconstitución del tránsito intestinal

después de una gastrectomía total. En nuestro país la más difundida es el asa en Y de Roux,[1] así como también, el asa de Tomoda.[2]

Nosotros hemos utilizado desde 1975 la interposición de asa de Henley-Longmire (H-L), descrita por los autores en 1952.[3,4] Consiste en la interposición de un asa de yeyuno entre esófago y duodeno, siendo usada en nuestro país en la década del 60 por el Profesor Dr. Ignacio González Ginouvés.

El objetivo de este trabajo es presentar nuestra experiencia en cirugía radical de cáncer gástrico en que se realizó gastrectomía total con interposición de asa tipo Henley-Longmire.

MATERIAL Y MÉTODO

Se analizaron retrospectivamente las fichas de 102 pacientes que en nuestro hospital fueron sometidos a gastrectomía total por adenocarcinoma gástrico entre enero de 1975 y junio de año 2003, en los cuales se utilizó interposición de asa H-L.

Técnica quirúrgica empleada

En nuestro servicio la gastrectomía total incluye segmento distal de esófago, epiplón mayor y menor y disección ganglionar hasta segunda barrera; no extirpamos bazo ni cola de páncreas, salvo compromiso macroscópico o daño iatrogénico. Tampoco extirpamos la vesícula sí no hay colelitiasis.

Consiste en aislar un asa de yeyuno de unos 35 cm, seccionando el intestino delgado a unos 40 cm del ángulo de Treitz y reconstituyendo el tránsito yeyunal con anastomosis termino terminal. El asa aislada es fundamental que mantenga un arco vascular completo para una adecuada irrigación. Se cierra el cabo proximal y se pasa, a través de una brecha en el mesocolon, a la derecha de los vasos cólico medios, al espacio supramesocólico, para quedar en posición isoperistáltica (Figura 1). La anastomosis esófago yeyunal se realiza término lateral en un plano con puntos separados de seda 3/0 suspendiendo el asa con puntos de lino a la membrana frenoesofágica y a la parte alta de la inserción hepática del epiplón menor seccionado. Esta es la única diferencia respecto a la técnica original descrita por Henley,[3] quien realizaba anastomosis esófago yeyunal término terminal.

Se deja pasada sonda nasoyeyunal hasta la parte media del asa interpuesta. La anastomosis yeyuno duodenal se realiza en dos planos término terminal seroseroso con lino 100 a puntos separados y total con Dexon 3/0 sutura corrida. De esta manera el asa interpuesta queda sin tensión y bien irrigada. Finalmente, colocamos un drenaje tubular siliconado subfrénico izquierdo cercano a la anastomosis, sacado por contrabertura en flanco izquierdo y conectado a trampa de agua, y un segundo drenaje simple subhepático derecho, los cuales son retirados entre el tercer y sexto días postoperatorios; primero el subhepático y luego el subfrénico izquierdo.

No hemos utilizado suturas mecánicas.

Los datos de sobrevida fueron incorporados a una tabla actuarial según el método de Kaplan-Meier.

RESULTADOS

Durante este periodo se operaron 314 pacientes por adenocarcinoma gástrico, realizándose cirugía resectiva en 217, lo que constituye un 69% de resecabilidad (Figura 2).

De estas 217 cirugias, 102 fueron gastrectomías totales con interposición de asa H-L (47% de las cirugias resectivas) (Figura 3).

En 11 pacientes de estos 102 enfermos sometidos a GT- HL se realizó esplenectomía (10,8%), en 5 colecistectomía (4,9%) y en 2 pancreatectomía distal (1,9%).

La edad promedio de nuestros enfermos fue de 65 años (37-85 años), el 73% fueron hombres y el 27% mujeres. El 86,3% tenía un cáncer avanzado y 13,7% incipiente.

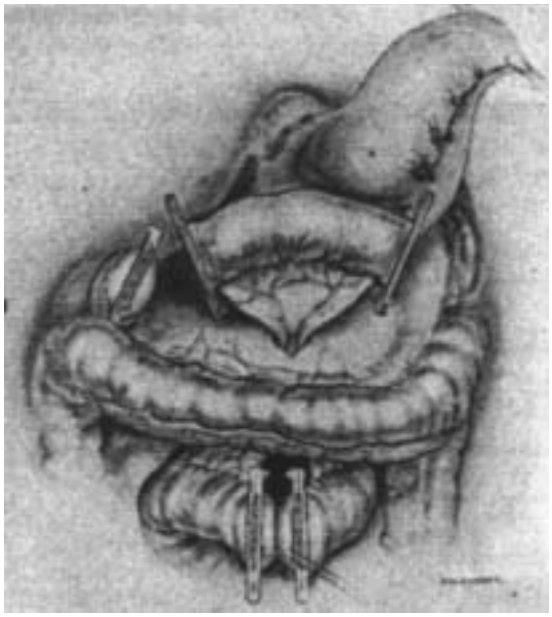

Figura 1. Esquema de interposición de asa de Henley-Longmire.

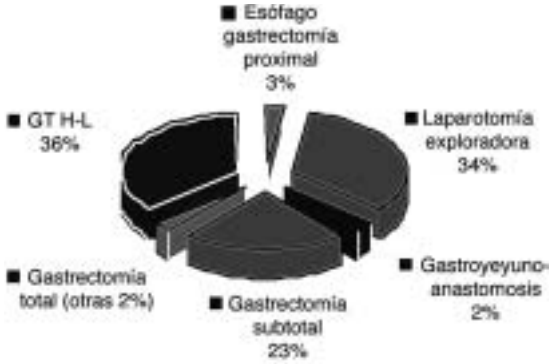

Figura 2. Cirugías realizada en adenocarcinoma gástrico en Hospital San Camilo entre años 1975-2003.

El promedio de días que transcurrió entre el diagnóstico endoscópico y la cirugía fue de 23,6 días.

Las características morfológicas e histológicas del tumor se encuentran detalladas en Tablas 1, 2 y 3.

El tiempo quirúrgico promedio fue de 4:15 horas.

Entre el 2º y 4º día se retiró la sonda nasoyeyunal y se inició ingesta líquida vía oral sin efectuar control radiológico previo de las anastomosis; en algunos casos se administró por vía oral azul de metileno ante duda de existencia de fístula. El postoperatorio fue de 12+-5 días.

No realizamos yeyunostomía y sólo en los últimos años se ha dado apoyo con nutrición parenteral.

Trece pacientes presentaron complicaciones (12,7%). Seis casos presentaron complicaciones supuradas intrabdominales secundarias con toda seguridad a dehiscencia de sutura esófago yeyunal: 3 abscesos subfrénicos y 3 peritonitis difusas. Además, se presentaron 2 neumonías, una falla cardiovascular, 1 presencia de cuerpo extraño, que se reoperó, y 2 infecciones de herida operatoria.

Cinco pacientes fallecieron (4,9%) que correspondieron a los 3 pacientes con peritonitis, 1 por neumonía y 1 por falla cardiovascular.

Dos pacientes presentaron complicaciones alejadas del asa: una diverticulización yeyunal proximal y un retardo del vaciamiento por asa interpuesta larga. Ambos se reoperaron, realizándose una yeyuno yeyuno anastomosis.

Figura 3. Cirugías resectivas realizadas en adenocarcinoma gástrico en Hospital San Camilo entre años 1975-2003.

Tabla 1

MORFOLOGÍA DE CÁNCER GÁSTRICO SOMETIDOS A GT H-L

Cáncer avanzado (n: 88)		*Cáncer incipiente (n:14)*	
Borrmann I	2%	I	4%
Borrmann II	14%	II	37%
Borrmann III	66%	III	59%
Borrmann IV	18%		

Tabla 2

LOCALIZACIÓN DE ADENOCARCINOMA GÁSTRICO SOMETIDOS A GT H-L

1/3 superior	63%
1/3 medio	16%
1/3 inferior	2%
2/3	15%
3/3	4%

Tabla 3

HISTOLOGÍA DE ADENOCARCINOMA GÁSTRICO SOMETIDOS A GT-HL

Intestinal	74%
Difuso	26%

La sobrevida observada al año fue de un 80%, de 35% a 5 años y 27% a 10 años. En los tumores incipientes la sobrevida fue de 50% a 10 años (Figura 4).

DISCUSIÓN

La técnica de interposición de asa de H-L es una buena alternativa en la reconstrucción del tránsito intestinal en gastrectomía total, de similar complejidad a otras técnicas habitualmente en uso. Consideramos que presenta la ventaja de preser-

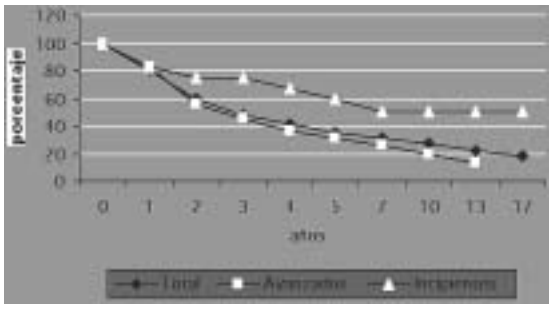

Figura 4. Curva de sobrevida de Kaplan-Meier en pacientes sometidos a interposición de asa Henley-Longmire.

var un tránsito intestinal mas fisiológico al mantener el arco duodenal, además al colocar el asa isoperistáltica disminuye el reflujo alcalino a esófago.

No tiene mayores índices de complicaciones, en especial de fístulas de anastomosis esófago yeyunal, ni de mortalidad en relación a otras técnicas empleadas en la reconstrucción del transito en gastrectomías totales.[1,2]

Esta técnica es poco utilizada a pesar de que fue descrita por Henley y Longmire en el año 1952.[3,4] En otros centros no se realiza por considerarla muy engorrosa, con mayor número de suturas intestinales. No nos parece que esto sea así porque la anastomosis esófago yeyunal y el cierre del muñón proximal son similares que lo realizado en la técnica con Y de Roux. La yeyuno duodeno anastomosis es equivalente al cierre del muñón duodenal y la anastomosis yeyuno yeyunal es equivalente a la anastomosis en el pie del asa de la Y de Roux. Si bien es cierto que implica un mayor tiempo operatorio, este no es muy superior al que requieren otras técnicas,[5] por lo que creemos que nuestros resultados justifican su utilización.

La frecuencia de complicaciones (12,7%), especialmente la dehiscencia de sutura no difiere, incluso es menor, de lo comunicado con otras técnicas y por otros autores.[6,7,8]

Pensamos que posiblemente, se debe a la poca tensión en la línea de sutura al quedar libre la anastomosis entre esófago y duodeno y solo suspendida en un segundo plano anterior a la membrana frenoesofágica, junto a una buena irrigación del asa al conservar un arco vascular completo (Figura 1) y al usar suturas a punto separado. En ningún caso se presentó dehiscencia de la sutura yeyuno duodenal ni yeyuno yeyunal. Cabe señalar, que no usamos drenajes colocados a ambos lados de la línea de sutura como ha sido descrito en otras comunicaciones[7] y sólo usamos un tubo siliconado en el subfrénico izquierdo conectado a trampa de agua, con lo cual creemos que hemos disminuido el riesgo de contaminación externa.

Otro punto a destacar es la reiniciación precoz de la alimentación oral, entre 4° y 5° día, sí no hay indicios de falla de anastomosis, siendo dado de alta con dieta papilla en promedio al 12º día, a diferencia de lo expuesto por otros autores, que inician alimentación sólo al 8° día.[9]

También, cabe destacar que la mortalidad en esta serie, de 4,9%, es similar[8] e incluso menor que la registrada por otros grupos,[6,7] y que la sobrevida a largo plazo, de 35% a 5 años y 27% a 10 años es excelente, semejante a los mejores datos de otras series nacionales.[10]

Por último, tenemos que agregar que en el postoperatorio tardío hemos apreciado que los pacientes logran una buena calidad de vida, con buena tolerancia alimentaria, aunque en cantidades algo más reducidas por vez. No refieren síntomas de reflujo y sólo ocasionalmente presentan diarreas.

BIBLIOGRAFÍA

1. Roux PPE: Chirurgie Gastrointestinale. Rev Chir 1893; 13: 402.
2. Tomoda M: De la gastrectomie totale. Ann Chir 1959; 13: 571.
3. Henley FA: Gastrectomy with replacement. A preliminary communication Br J Surg 1952; 40: 118-28.
4. Longmire WP: Construction of a subtitute gastric reservoir following total gastrectomy. Ann Surg 1952; 135: 637-45.
5. Csendes A: Comparación de la anastomosis esofagoyeyunal mecánica vs manual para gastrectomia total en pacientes con cáncer gástrico. Rev Chil Cir 1994; 46: 59-65.
6. Hernandez F: Gastrectomia total en cáncer gástrico. Resultados inmediatos. Rev Chil Cir 1999; 51: 259-64.
7. Burmeister R: Analisis prospectivo de las fístulas esofagoyeyunales. Rev Chil Cir 1995; 47: 141-44.
8. Venturelli A: Esofagoyeyunoanastomosis con sutura continua en gastrectomia total por cáncer gástrico. Rev Chil Cir 1996; 48: 348-51.
9. Alvarez R: Tratamiento quirúrgico del cáncer del tercio proximal del estómago y cardias. Rev Chil Cir 1999; 51: 405-12.
10. Cenitagoya G: Cáncer gástrico: sobrevida real a 5 años. Rev Chil Cir 1997; 49: 62632.