Rev. Chilena de Cirugía. Vol 56 - Nº 5, Octubre 2004; págs. 440-442

TRABAJOS CIENTÍFICOS

Esplenectomía laparoscópica. Experiencia del Hospital Regional de Coyhaique

Dr. CLAUDIO VALLEJOS O

Servicio de Cirugía, Hospital Regional Coyhaique

RESUMEN

La esplenectomía laparoscópica (EL) es en la actualidad en muchos centros del mundo el estándar de oro para la esplenectomía electiva, principalmente en casos de púrpura trombocitopénico idiopático PTI. En nuestro país hay escasas comunicaciones. El objetivo de este trabajo es comunicar la experiencia de esta técnica en el Hospital Regional de Coyhaique, donde a todos los pacientes con indicación de esplenectomía electiva se les considera candidatos potenciales para EL. Desde 1996 a la fecha se han realizado 12 esplenectomías en nuestro hospital, de estas 11 fueron EL, 9 casos por PTI, 2 casos por Anemia hemolítica, la edad varió de 4 a 72 años, 6 hombres y 5 mujeres, el tiempo quirúrgico promedio fue de 164 minutos. En cuatro casos se resecaron bazos accesorios, en un paciente se realizó además colecistectomía. Un paciente se convirtió a cirugía abierta por hemorragia. En todos los casos se utilizó material estándar de colecistectomía laparoscópica. No se observaron complicaciones postoperatorias y todos los pacientes se encontraban en condición de alta antes del tercer día postoperatorio. La esplenectomía laparoscópica en el Hospital Regional de Coyhaique continuará siendo la técnica de elección para la esplenectomía electiva. Las ventajas, resultados y evolución son similares a los descritos en la literatura.

PALABRAS CLAVES: ***Esplenectomía laparoscópica***

SUMMARY

Laparoscopic splenectomy is the gold standard for elective splenectomy, especially for patients with thrombocytopenic idiopatic purpure (ITP). This paper communicates the experience with laparoscopic splenectomy at the Hospital Regional of Coyhaique. where all patients under go elective splenectomy are candidates for the laparoscopic procedure. From 1996, from a total of 12 splenectomies, 11 have been laparoscopic. The age of the patients, 6 men and 5 women, ranged was from 4 to 72 years old. Eleven patients had thrombocytopenic idiopatic purpure and 2 hemolytic anemia. The average operative time was 164 min. accesory spleens were removed in 4 cases. There were no postoperative complications and all patients were discharged from the hospital at the third postoperative day. Laparoscopic procedure is the technique of choise for splenectomy in this hospital and the results are similar to those reported in the literature.

KEY WORDS: ***Laparoscopic splenectomy***

INTRODUCCIÓN

Desde que en 1910 Sutherland y Burghard, describieran la esplenectomía para el tratamiento de la esferocitosis hereditaria, y en 1916 Kaznelson para la terapia del Púrpura trombocitopénico idiopático, la esplenectomía forma parte de la terapia de varias enfermedades, principalmente hematológica.[1,2,3]

La remoción quirúrgica del bazo por vía laparoscópica se describe por primera vez en 1991 por Delaitre y Maignien,[1] al igual a lo observado con la colecistectomía y la cirugía del reflujo, esta sedujo y motivó a su practica en todos los centros. Las series nacionales son escasas desde que en 1997 se publicara el primer caso en nuestro medio.[4]

Considerando la evidencia internacional, el Hospital Regional de Coyhaique desde esa fecha incorporó la vía laparoscópica como abordaje de elección para la esplenectomía electiva.

El objetivo de esta comunicación es dar a conocer nuestra experiencia en Esplenectomía laparoscópica (EL) y comentar aspectos de esta práctica en Hospitales de la red Pública.

MATERIAL Y MÉTODO

Se revisan los antecedentes clínicos y quirúrgicos de todos los pacientes sometidos a esplenectomía electiva en el Hospital Regional de Coyhaique desde 1996 a marzo de 2003.

Candidato a EL fue todo paciente con indicación de esplenectomía electiva independiente de su edad y patología causal.

TÉCNICA QUIRÚRGICA

Basado en la literatura,[5,6,7] la técnica utilizada fue la siguiente:

Bajo anestesia general, se instaló SNG y sonda uretral. Se ubicó en decúbito lateral derecho en ángulo de 45 grados, brazo izquierdo sobre hombro, además trendelemburg invertido. Se dispuso el campo y material considerando posibilidad de conversión.

Se utilizaron tres trocares, 10 mm umbilical para óptica, 10 mm FII para trabajo, 5 mm subcostal izquierdo de apoyo; en dos pacientes se agregó un cuarto trocar de 5 mm en línea media entre xifoides y ombligo. El cirujano se ubica a la derecha del paciente.

Con lo anterior se logró una exposición clara de la cara inferior y medial del bazo. La exploración inicial deja al descubierto los bazos accesorios, estos según lo recomendado,[6,8] se removieron inmediatamente. Con el electrocauterio (hook) se procedió a la disección comenzando por ligamento espleno cólico, avance seccionando adherencias espleno renales y espleno diafragmáticas y clipaje de vasos segmentarios que se exponen progresivamente. Una vez el bazo libre, se introdujo bolsa de polietileno con la cual retiramos el espécimen previa trituración dentro de esta. En tres casos fue necesario ampliar orificio de FII por donde se extrajo finalmente. En un caso se procedió a realizar colecistectomía. Se posicionó en decúbito supino y anexó trocar en flanco derecho. Por tratarse de paciente pediátrico no fue necesario mayor cambio en otros puntos de inserción de trócares.

RESULTADOS

En el período de análisis hubo indicación de esplenectomía electiva para 12 pacientes de los cuales 11 se sometieron a EL. La edad varió de 4 a 72 años, la indicación quirúrgica fue por Púrpura Trombocitopénico Idiopático en 9 casos y anemia hemolítica en 2 (Tabla 1). El tiempo operatorio promedio fue de 164 minutos (90 a 240). Bazo accesorio se encontró y resecó en 4 pacientes, en un paciente se agregó colecistectomía. Transfusión de plaquetas se realizó en 2 pacientes y de sangre en 2. Un paciente se convirtió a cirugía abierta por hemorragia, no se observaron complicaciones postoperatorias (Tabla 2). Todos los pacientes se alimentaron antes de las 24 horas de postoperatorio y todos los casos se encontraban en condición de alta hospitalaria antes del tercer día postoperatorio. Al momento de control a los 30 días de ope-

Tabla 1

PACIENTES

Número de pacientes	11
Rango edad	4-72 años
Sexo:	
Masculino	6
Femenino	5
Indicación EL:	
PTI	9
Anemia hemolítica	2

Tabla 2

CIRUGÍA

Bazo accesorio	4
Transfusión plaquetas	2
Transfusión glóbulos rojos	2
Conversión	1
Cirugía agregada (colecistectomía)	1

rados el 100% de los pacientes presentaban sus exámenes hematológicos dentro de rangos normales y sin necesidad de apoyo terapéutico extra.

DISCUSIÓN

La EL es un procedimiento ya aceptado y reconocido en muchos centros como el estándar para la remoción electiva del bazo,[9,10,11] sin embargo, en el medio nacional solo se ha considerado como excepcional y así solo hay dos series pequeñas publicadas y ambas en centros de alta complejidad.[11,12]

Está ampliamente aceptado que la realización de EL requiere de algunas consideraciones que son básicas a saber:

a) Paciente sin contraindicación general para ser sometido a cirugía laparoscópica.

b) Indicación de esplenectomía definida por equipo multidisciplinario.

c) Cirujanos entrenados.

d) Recursos materiales adecuados.

Podemos comentar al respecto que:

El diagnóstico de enfermedades hematológicas y la eventual indicación de esplenectomía es posible de obtener al menos en todos los hospitales públicos que cuentan con Servicios de Medicina y Cirugía desarrollados. En estos centros se realiza colecistectomía laparoscópica en forma rutinaria y por un número elevado de cirujanos, por lo cual existen equipos quirúrgicos de gran destreza y conocimiento de los principios de la cirugía laparoscópica compatible con el requerimiento para la práctica de la EL. Si bien se ha descrito como importante el contar con recursos de última generación para este procedimiento (Bisturí armónico, endograpadoras, etc.) debemos decir que nuestra experiencia se realizó con los recursos que se dispone corrientemente para la colecistectomía, como se ha descrito también en la literatura.[10,13]

Nuestra experiencia es pequeña pero reafirma que en nuestro medio la EL es posible y los resultados en términos de morbimortalidad y ventajas están de acuerdo a lo observado en la literatura. Así la indicación de abordaje laparoscópico para remoción del bazo en nuestro Hospital continuará siendo de primera elección.

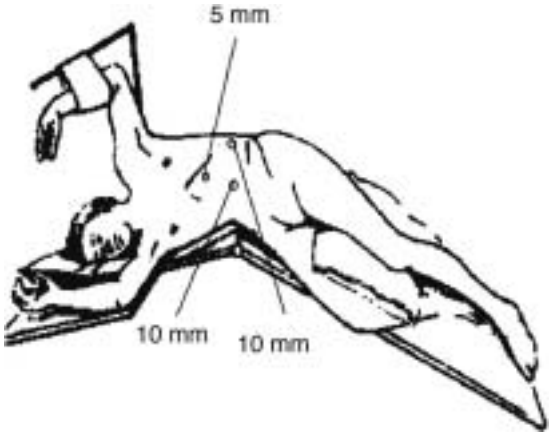

Figura 1. Posición del paciente.

BIBLIOGRAFÍA

1. Delaitre B, Mainien B: Splenectomy par voie Celioscopie. Une observation. Presse Med 1991; 44: 2263.
2. Díaz J, Eisensstat M, Chung R: A case controlled study of laparoscopic splenectomy. Am J Surg 1997; 348-50.
3. Hashimune M, Ohta M, Kishihara F, Kawanaka H, Tomikawa M et al: Laparoscopic Splenectomy for idiopátic Thrombocytopenic Purpura: Comparison of laparoscopic surgery and convencional open surgery. Surgical Laparosc Endosc 1999; 6: 129-35.
4. Vallejos C, Torres F, González G: Esplenectomía laparoscópica. Rev Chil Cir 1997; 49: 705-07.
5. Richardson W, Smith, Branum, Hunter J, Leaning Spleen: A new Approach to laparoscopic splenectomy. J Am Coll Surg 1997; 185: 412-15.
6. Targarona E, Balague C: Laparoscopic splenectomy: an envolving technique, comparison between anterior and lateral approaches. Surgical Endosc 1996; 10: 389-92.
7. Kuriansky J, Chaim M, Rosin D, Zamora O, Saavedra P, Shabtai M, Ayalon A: Posterolateral Approach, an Alternative Strategy in Laparoscopy Splenectomy. Surg Endoscopy 1998; 12: 898-900.
8. Gigot J, Jamar F, Ferrant A, Brees B, Lengele B, Pauwels S *et al:* Inadequate detection of accesory spleens and splenosis with laparoscopic splenectomy: A shortcoming of the laparoscopic approach in hematologic diseases. Surg Endosc 1998; 12: 101-06.
9. Saldinger F, Matthews J, Mowschenon P: Laparoscopic splenectomy. J Am Coll Surg 1996; 1: 459-61.
10. Vallejos C: Esplenectomía laparoscópica. Rev Chil Cir 2001; 53: 398-401.
11. Pérez G, Escalona A, López F, Pérez M, Crovari F, Boza C y cols: Esplenectomía laparoscópica en pacientes con púrpura trombocitopénico idiopático. Rev Chil Cir 2002; 54: 639-43.
12. Contreras P, Justiniano P, Venegas M, Alvarez A: Tratamiento laparoscópico de las enfermedades del bazo. Rev Chil Cir 2002; 54: 384-91.