

## CASOS CLÍNICOS

# Linfangioma de intestino delgado

Drs. IVÁN REYES M, GONZALO ROSSEL D, ANAMARÍA PACHECO F,  
XIMENA PARADA, MARÍA EUGENIA CASANOVA K

Servicio de Cirugía y Unidad de Anatomía Patológica, Servicio de Cirugía Hospital Militar.  
Hospital de Urgencia Asistencia Pública "Dr. Alejandro Del Río"

### RESUMEN

Los linfangiomas constituyen un grupo poco frecuente de tumores benignos de los vasos linfáticos, más comúnmente encontrados en la infancia. Se presenta el caso clínico de una paciente de 19 años de edad, sexo femenino, que consulta por cuadro de dolor abdominal en cuadrante inferior derecho. Se ingresa con diagnóstico de plastrón apendicular. Se decide intervención quirúrgica. Se realizó laparotomía de McBurney, y abierto peritoneo se observa líquido libre de aspecto lechoso sin mal olor. La exploración demuestra la presencia de una gran masa tumoral que compromete el mesenterio hasta su base en relación a la mitad distal del yeyuno y la mitad proximal del íleon. Se realiza una resección intestinal en bloque del mesenterio e intestino delgado, y luego se repara con anastomosis término-terminal. Egresada del Hospital 8 días después de la intervención en buenas condiciones.

PALABRAS CLAVES: **Tumores intestino delgado, linfangioma microquístico, tumor de vasos linfáticos**

### SUMMARY

Lymphangiomas are infrequent benign tumors. Most cases occur in children. We report the clinical case of a 19 year-old female who presented with right lower quadrant abdominal pain. The admission diagnosis was complicated acute appendicitis. At laparotomy, an odorless, milky fluid was found in the peritoneal cavity. A large mass involving the mesenterium in relation to the distal half of the jejunum and proximal half of the ileum, was found. En-block resection of the mesenterium and small intestine with end-to-end anastomosis were performed. She was discharged in good condition 8 days after surgery.

KEY WORDS: **Tumors of the small intestine, lymphangioma, tumors of the lymph vessels**

### INTRODUCCIÓN

Los linfangiomas constituyen un grupo poco frecuente de tumores benignos de los vasos linfáticos, más comúnmente encontrados en la infancia. Hasta hace poco se dudaba si en realidad estas lesiones constituían verdaderos tumores. Se pensaba que más bien se trataba de anomalías en el desarrollo del sistema linfático-venoso.

Su etiología es hasta ahora desconocida, pero existen varias teorías al respecto. Haremos una somera revisión del desarrollo del sistema linfático, lo que ocurre en etapas bien definidas:

1. En la primera etapa se produce el desarrollo de sacos linfáticos aislados, derivados del sistema venoso los que se conectan al conducto torácico.
2. En la segunda etapa se produce un crecimiento periférico que envuelve los sacos linfáticos,

organizaciones en verdaderos plexos los cuales confluyen hacia un lumen de salida, dando lugar a la formación de los linfonodos.

Barnett y Branch resumieron en cuatro grupos las teorías acerca del origen de los linfangiomas:

a) Retención: esta teoría intenta explicar que la base en la formación de linfangiomas es un problema de presión mecánica.

b) Trastornos en la función secretora endotelial de los vasos o trastornos de la permeabilidad endotelial.

c) Origen inflamatorio.

d) Origen embrionario.

Los autores de la revisión defienden esta última teoría admitiendo que lo básico para que se formen linfangiomas es un defecto embrionario es la organización del sistema linfático.

Varios otros investigadores opinan que los linfangiomas retroperitoneales aparecen por obstrucción de los canales linfáticos existentes, debido a un proceso inflamatorio fibrótico o a un hamartoma linfático. En general, la mayoría de los autores suscribe estas dos últimas teorías.

Otras etiologías invocadas incluyen falla en la fusión de las hojas del peritoneo o degeneración localizada de los linfonodos. Inclusive ha sido propuesto el trauma como posible de la aparición de linfangiomas.

## MATERIAL Y MÉTODO

Se analiza la ficha clínica de una paciente atendida en marzo de 2000 en el Servicio de Urgencia del Hospital de Urgencia Asistencia Pública.

## CASO CLÍNICO

Paciente de 19 años de edad, sexo femenino, sin antecedentes mórbidos que consulta con historia de 3 días de evolución de dolor abdominal en cuadrante inferior derecho. No refiere haber presentado ni náuseas ni vómitos. Consulta por la persistencia del dolor.

Al ingreso se encuentra una paciente pálida, con pulso de 105/min, regular, presión arterial (PA) 112/62, con temperatura axilar de 37° C y rectal de 38,3° C. Al examen físico se encuentra el abdomen sensible en hipogastrio, con una masa en fosa ilíaca derecha dolorosa a la palpación. Presenta, además, signos de irritación peritoneal, con ruidos intestinales disminuidos.

Se ingresa con diagnóstico de: plastrón apendicular. Exámenes de ingreso: Glicemia: 139 mg/dl, Nitrógeno ureico: 6 mg/dl, recuento de blancos: 14.400 mm<sup>3</sup>, hematocrito: 31,3%. Se comienza tra-

tamiento antibiótico con Quemicetina y Gentamicina.

A 5 horas de su ingreso la paciente se encuentra febril con 38° C de temperatura axilar, pulso de 100/min, y PA: 100/60. Se reevalúa nuevamente a las 18 h de evolución, persistiendo febril, y dado que se encuentra en 3<sup>er</sup> día de evolución de su cuadro se decide realizar una exploración quirúrgica.

Se realizó una laparotomía de McBurney, y abierto peritoneo se observa líquido libre de aspecto lechoso sin mal olor.\* La exploración demuestra la presencia de una gran masa tumoral que compromete el mesenterio hasta su base en relación a la mitad distal del yeyuno y la mitad proximal del íleon. El intestino no se observa comprometido en su borde antimesentérico. No se observan otras lesiones aparentes dentro de la cavidad peritoneal.

Se amplía la incisión y se realiza una resección intestinal en bloque del mesenterio e intestino delgado, y se repara con anastomosis término-terminal en dos planos continuos de Vicryl 3-0. Se concluye la cirugía con aseo peritoneal, y cierre.

La masa tumoral extraída es de aspecto abollonado que al incidirla deja escurrir líquido de aspecto lechoso. Incluye aproximadamente 50 cm de yeyuno distal y 50 cm de íleon proximal. El apéndice cecal se encontró sano por lo que se mantuvo *in situ*.

La paciente evoluciona sin complicaciones en el postoperatorio, normalizando signos vitales rápidamente. Egresó del Hospital 8 días después de la intervención en buenas condiciones.

## Informe anatomopatológico

El examen macroscópico de la pieza quirúrgica (Figura 1), está constituida por un segmento de intestino delgado de 90 cm de longitud que incluye meso de hasta 16 cm de ancho. Serosa lisa, opaca, rosado grisácea, con focos quísticos de hasta 0,9 cm de diámetro en el tercio medio del borde mesentérico. Mucosa de aspecto conservado, con focos soleventados, cribiformes, amarillentos de hasta 2 cm de eje mayor (Figura 2). Meso aumentado globalmente de volumen, amarillo-blancuado con focos hemorrágicos aislados en el borde intestinal. Al corte, fluye abundante líquido de apariencia lechosa. Superficie de corte, de aspecto esponjoso con cavidades quísticas que fluctúan entre 1 y 4 mm de diámetro (Figura 3).

\*Se tomó muestra para cultivo, la que a las 48 horas llega negativo.

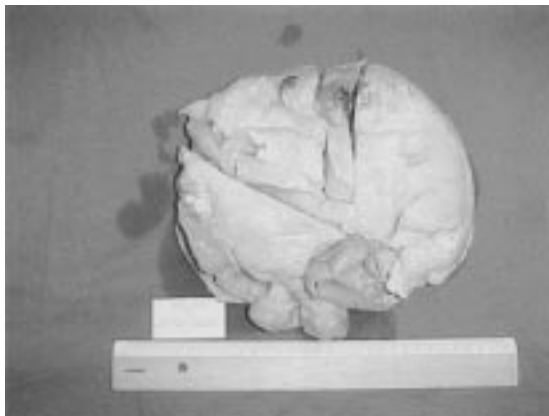


Figura 1. Otro ángulo de la pieza quirúrgica muestra el compromiso total de la pared intestinal.

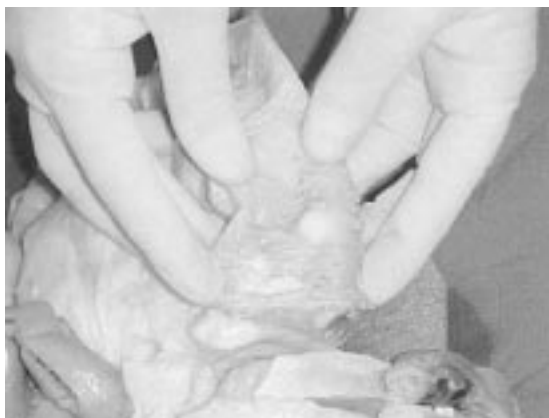

Figura 2. Mucosa rosada violácea con áreas soleventadas, amarillentas, cirriformes de hasta 2 cm de eje mayor, multifocales.



Figura 3. Corte transversal de la pieza quirúrgica que muestra el aspecto esponjoso del mesenterio y el compromiso focal de la pared intestinal.

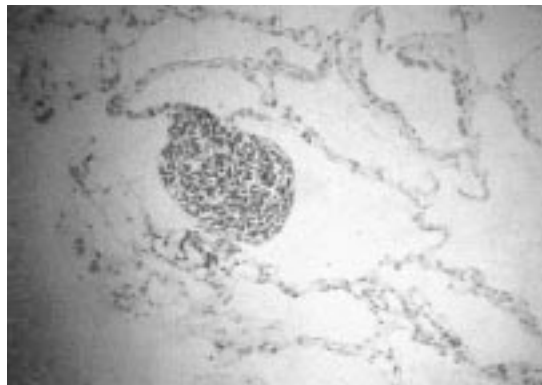


Figura 4. Linfangioma con agregado linfoide característico (H-E x400).

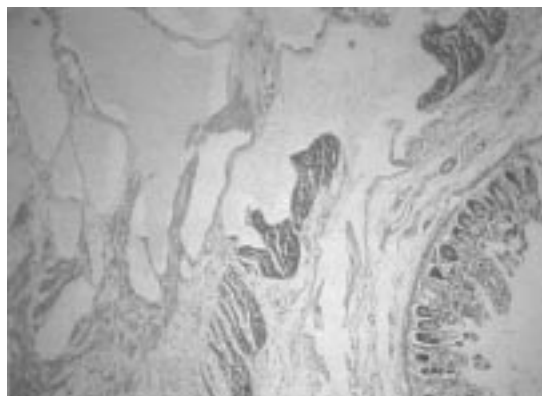


Figura 5. Compromiso transmural de la pared intestinal por linfangioma (H-E x40).

El examen microscópico muestra un mesenterio reemplazado por múltiples cavidades ligeramente irregulares, ocupadas en su mayoría por material eosinófilo, revestidas por endotelio aplanado y sostenidas por una matriz colágeno- adiposa laxa que compromete en algunos focos todo el espesor de la pared intestinal y que en otros se alterna con áreas hemorrágicas y exudado fibrino-leucocitario. En la periferia de las cavidades mayores se reconocen fibras musculares lisas pobremente desarrolladas y acúmulos linfoides. No se observan atipias celulares (Figura 4 y 5).

Tinción para mucusustancias neutras y ácidas (PAS-Alcian blue, pH: 2,5) negativas.

**Conclusión:** Linfangioma microquístico.\*\*

\*\*Se certificó el diagnóstico con inmunohistoquímica.

## DISCUSIÓN

La mayoría de los tumores de intestino delgado son benignos, presentan sintomatología en raras ocasiones. Constituyen habitualmente un hallazgo en exploraciones abdominales por otras causas o en autopsias.<sup>1,2</sup> Son generalmente asintomáticos, a menos que alcancen grandes dimensiones, como el caso que nos ocupa.

La clasificación establecida por Weguer en 1877 aún está vigente:

- a) Linfangiomas capilares o simples.
- b) Linfangiomas cavernosos.
- c) Linfangiomas quísticos.

Los linfangiomas simples se presentan como pequeños crecimientos de canales linfáticos tapizados por endotelio. Habitualmente localizados en forma superficial en la piel. Conservan un moderado número de canales linfáticos a través de los cuales se conectan con el sistema colector linfático adyacente.<sup>3,4</sup>

Hasta hace poco se dudaba si en realidad estas lesiones constituyen verdaderos tumores. Se pensaba que más bien se trata de anomalías en el desarrollo del sistema linfático-venoso.

El tipo cavernoso comprime las comunicaciones linfáticas produciendo aumentos de volumen de los órganos que afecta. Se localizan de preferencia en la cara (mejillas, lengua, tejidos de la cavidad bucal), cuello y retroperitoneo.

Este tipo de linfangioma se presenta como un tumor esponjoso, comprensible, con vasos linfáticos dilatados y un estroma linfoide.

Conserva también un moderado número de canales que lo conectan con el sistema linfático normal.

El tipo quístico de linfangioma, puede ser uni o multilocular. Se observan principalmente en el cuello, mama axilar, región sacra baja, abdomen y región inguinal.

Cuando se localizan en el mesenterio los linfangiomas quísticos a menudo contienen quilo por lo que se les denomina "Quilangiomas" o Quistes Quilosos.

El tumor se compone típicamente de uno o varios quistes, cuyos diámetros varían de 1 a 5 cm, a menudo comunicados unos a otros. Estos quistes pueden contener quilo seroso, hemático, purulento o un fluido de color achocolatado.

Estos tumores quísticos no se comunican con el sistema linfático normal adyacente.

Esta clasificación no es estricta para todos los tumores linfáticos; algunas lesiones presentan características histológicas mixtas o pueden evolucionar de una forma a otra en el tiempo.

## Frecuencia

En general los linfangiomas constituyen una patología propia de la infancia,<sup>5,6</sup> 40% se diagnostican en el primer año de vida y un 80% antes de los 5 años de edad.

La relación hombre/mujer es 3:1 según algunos autores,<sup>7</sup> en tanto para otros es 1:1.

Los linfangiomas más frecuentemente se localizan en el cuello (75%) donde se les denomina Higromas Quísticos. El resto se localiza principalmente en la región axilar (20%) en tanto que el restante 5% puede aparecer en varias partes del cuerpo: mediastino, pulmones, pared torácica, brazo, parotida, bazo, hígado, útero, recto, región inguinal y múltiples otras localizaciones.

Se puede observar un compromiso esquelético, formando parte de una linfangiomatosis generalizada.

Cuando se ubican en el bazo, en el estómago y en el omento los linfangiomas pueden asociarse a un páncreas intramural gástrico.

Menos del 1% de los linfangiomas se localizan en el retroperitoneo, afectando al mesenterio o al omento recibiendo el nombre de quistes mesentéricos u omentales respectivamente.

Las formas uniloculares de estos linfangiomas se localizan sólo en el mesenterio o en el omento, en cambio las variantes multiloculares se localizan en cualquier parte del intestino, mesenterio y muchos otros sitios del retroperitoneo.

## Sintomatología y diagnóstico

No existe un pattern clínico constante, algunas veces los síntomas se deben a la presencia de la masa quística abdominal y otras veces los síntomas se deben a las complicaciones.<sup>6</sup> Un cuadro abdominal agudo puede ser causado por torsión del quiste, por vólvulo de la porción intestinal comprometida más su mesenterio o por ruptura de una o más estructuras quísticas, con o sin infección secundaria y peritonitis.

En adultos, el dolor abdominal es uno de los hallazgos más constantes.<sup>8,9</sup>

La forma más frecuente de presentación clínica de los linfangiomas quísticos retroperitoneales es como masa palpable suave y de consistencia quística en el abdomen, la que usualmente crece lentamente.<sup>9</sup>

Algunos pacientes pueden cursar totalmente asintomáticos y en ellos el diagnóstico se hace accidentalmente durante el estudio de otras patologías o durante una intervención quirúrgica.

Como la mayoría de las masas retroperitoneales, ésta también permanece oculta hasta que ocurren síntomas por compresión o la masa se hace visible y/o palpable.<sup>1,2,5,8,9</sup>

Los síntomas por compresión dependen del crecimiento y la localización de la masa quística. En un 40% de los casos la presión sobre estructuras adyacentes puede causar obstrucción intestinal incompleta, desplazamiento de riñones y uréteres hacia la línea media, obstrucción ureteral y desplazamientos de la arteria cólica media.

De cuando en cuando estos quistes provocan síntomas agudos debido a compresión de estructuras adyacentes o a complicaciones como: hemorragia dentro del quiste, inflamación de la pared del quiste, infección perforación, torsión y ruptura. Estos pacientes presentan dolor abdominal, distensión, resistencia muscular, fiebre, leucocitosis, etcétera, cuadro indistinguible de otros procesos agudos abdominales, especialmente la apendicitis aguda (12% de las complicaciones agudas).<sup>9</sup>

El pronóstico de estos pacientes es excelente si la resección es completa,<sup>7</sup> pero pueden recidivar, si la escisión quirúrgica es incompleta, lo que ocurre con mayor frecuencia en los linfangiomas que comprometen la raíz del mesenterio.

Actualmente, la paciente se controla en Policlínico y se encuentra asintomática, cuyo último control fue en abril de 2001.

## BIBLIOGRAFÍA

1. Gill SS, Heuman DM, Mihas AA: Small intestinal neoplasms. *J Clin Gastroenterol* 2001; 33: 267-82.
2. North JH, Pack MS: Malignant tumors of the small intestine: a review of 144 cases. *Am Surg* 2000; 66: 46-51.
3. Fine KD, Stone MJ: Alpha-heavy chain disease, Mediterranean lymphoma, and immunoproliferative small intestinal disease: a review of clinicopathological features, pathogenesis, and differential diagnosis. *Am J Gastroenterol* 1999; 94: 1139-52.
4. Stephen MR, Farquharson MA, Sharp RA, Jackson R: Sequential malt lymphomas of the stomach, small intestine, and gall bladder. *J Clin Pathol* 1998; 51: 77-9.
5. Weiss RL, Kjeldsberg CR: Natural killer-like T-cell lymphoma in the small intestine of a child without evidence of enteropathy. *Am J Surg Pathol* 1997; 21: 964-9.
6. O'Riordan BG, Vilor M, Herrera L: Small bowel tumors: an overview. *Dig Dis* 1996; 14: 245-57.
7. DiSario JA, Burt RW, Vargas H, McWhorter WP: Small bowel cancer: epidemiological and clinical characteristics from a population-based registry. *Am J Gastroenterol* 1994; 89: 699-701.
8. Domizio P, Owen RA, Shepherd NA, Talbot IC, Norton AJ: Primary lymphoma of the small intestine. A clinicopathological study of 119 cases. *Am J Surg Pathol* 1993; 17: 429-42.
9. Bardají M, Puig A, Margarit J et al: Linfangioma quístico y abdomen agudo. *Cir Esp* 1999; 65: 77-9.
10. Díez J, Ruiz J, Pagés C: Linfangioma quístico mediastínico. *Arch Bronconeumología* 2000; 3: 165-6.