

## TÉCNICAS QUIRÚRGICAS

# Traqueostomía percutánea

*Dra. PAZ ALEJANDRA RODRÍGUEZ W*

*Servicio de Cirugía, Hospital del Trabajador de Santiago, Unidad de Emergencia,  
Hospital de Urgencia Asistencia Pública*

La vía aérea artificial de elección para iniciar la ventilación mecánica es la intubación traqueal translaríngea. La traqueostomía se reserva generalmente para aquellos pacientes que requieren soporte ventilatorio por períodos prolongados.

La traqueostomía convencional está asociada a diversas complicaciones<sup>1</sup> que incluyen hemorragia, neumotórax, enfisema subcutáneo, fístula traqueoesofágica, decanulación accidental, estenosis traqueal y muerte. La estenosis traqueal ocurre a tres niveles: subglótica, a nivel del *cuff* del tubo endotraqueal o a nivel del estoma. El daño traqueal a nivel del estoma se relaciona al tamaño del estoma, a los movimientos de la cánula a ese nivel y a infección local.

La traqueostomía percutánea es un procedimiento quirúrgico mínimamente invasivo. Fue descrita en 1969 por Tøye y Weinstein<sup>2</sup> y difundida por Ciaglia en 1985,<sup>3</sup> corresponde a una modificación de la técnica de Seldinger para la canulación vascular en la que una guía de alambre flexible es insertada en la tráquea a través de una aguja introducida percutáneamente. La tráquea es dilatada en forma progresiva a través de la guía de alambre creando una apertura del tamaño mínimo necesario para acomodar la cánula de traqueostomía.

Sus indicaciones son similares a las de la traqueostomía convencional y comprenden tres grandes categorías: obstrucción de la vía aérea alta (no de emergencia), ventilación mecánica prolongada y control de secreciones traqueobronquiales.

Las ventajas de esta técnica son: es sencilla de efectuar, de rápida ejecución, no requiere pabellón quirúrgico, se acompaña de menor morbilidad, baja frecuencia de estenosis y menor costo.<sup>4,5</sup>

La baja tasa de morbilidad de esta técnica sería atribuible a:<sup>2,4,6</sup>

– Es relativamente atraumática para los tejidos blandos pretraqueales, por el tamaño de la incisión y disección roma de los tejidos.

– Menor cantidad de tejido es expuesta a una potencial infección.

– Las dos condiciones previamente descritas determinan una menor probabilidad de lesionar vasos sanguíneos disminuyendo el riesgo de hemorragia. Si durante el procedimiento se presenta hemorragia desde vasos de pequeño calibre no es necesario detener la disección para controlarla debido a que el procedimiento es rápido y la sola introducción de la cánula cohibe el sangrado.

– La baja frecuencia de estenosis traqueal se relaciona con la preservación, con este procedimiento, del anillo cartilaginoso traqueal, a diferencia de la traqueostomía estándar que secciona o reseca un trozo de cartílago.

– A nivel subglótico la baja frecuencia de estenosis se relaciona al menor tamaño del estoma comparado con la traqueostomía convencional, a una disminución de la movilidad de la cánula a este nivel y a la baja frecuencia de infección local.

– Las secuelas cosméticas son menos frecuentes.

Las complicaciones propias de esta técnica son: inserción paratraqueal (1%) y fracaso en intubar la tráquea.

### TÉCNICA

Se han descrito diversas modificaciones para la realización de este procedimiento.<sup>2,3,7</sup> La técnica que se describe a continuación corresponde a nuestra experiencia con el set de Traqueostomía Percutánea Portex.

El Set contiene un bisturí, una bránula Nº 14,

una jeringa de 10 cc., una guía metálica, dilatador plástico, pinza dilatadora y cánula de traqueostomía N° 7 a 9, fenestrada lo que permite introducirla a la tráquea a través de la guía de alambre. (Figura 1)

El paciente es posicionado en decúbito dorsal, con el cuello en hiperextensión, de no existir contraindicación.

Anestesia local con lidocaína al 1 o 2 % a un cm aproximadamente bajo el cartílago cricoides.

Incisión transversa de la piel y tejido celular subcutáneo de 1,5 a 2 cm de acuerdo al tamaño de la cánula de traqueostomía.

Diseción roma de los tejidos blandos pretraqueales.

Mientras se palpa la tráquea con el dedo índice se desplaza el tubo endotraqueal, si corresponde, hasta la región subglótica y se identifican los primeros cartílagos traqueales.

Se punciona la tráquea en dirección caudal con una bránula N° 14 en el espacio entre el primer y segundo cartílago traqueal o segundo y tercero. (Figura 2)

Se aspira con una jeringa que contiene lidocaína al 2%, para asegurarnos la posición intratraqueal (aspiración de burbujas de aire y/o secreciones bronquiales) y se instila, de ser necesario, lidocaína al lumen traqueal. (Figura 3)

Se retira la aguja, dejando *in situ* la cánula plástica, y se introduce una guía de alambre flexible, por aproximadamente 10 cm, asegurándonos que se dirija hacia distal en la tráquea. (Figura 4)

Se retira entonces la cánula y la tráquea es dilatada en forma progresiva introduciendo a través de la guía de alambre, primero un dilatador plástico y luego una pinza dilatadora. (Figuras 5 y 6)

Por último, se enhebra la cánula de traqueostomía en la guía de alambre y se introduce en la tráquea. (Figura 7).

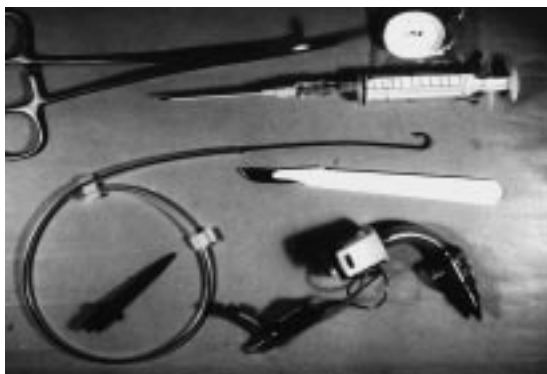


Figura 1.

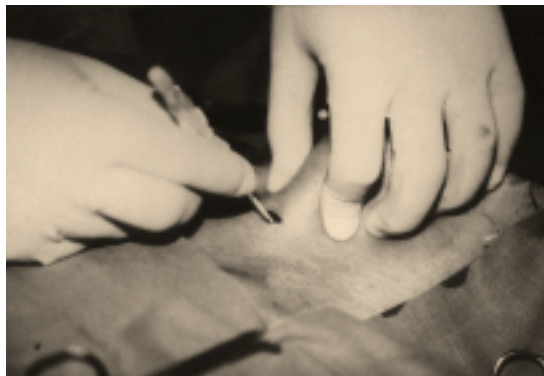

Figura 2.

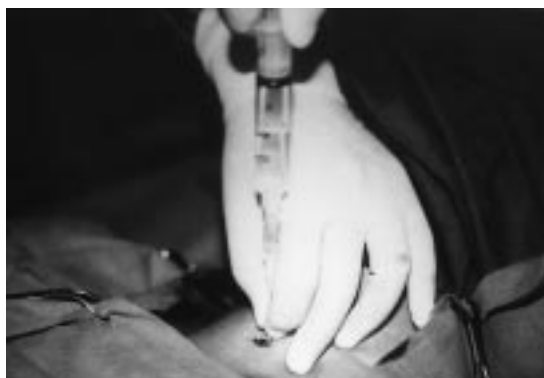

Figura 3.

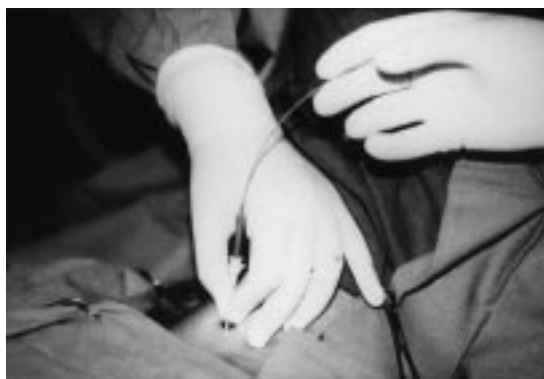

Figura 4.

Se retira la guía de alambre, se infla el *cuff* y se fija la cánula a la piel con dos puntos de material irreabsorbible y al cuello mediante cintas de algodón.

La correcta posición de la cánula de traqueostomía puede ser confirmada con un capnógrafo, saturómetro, auscultación pulmonar y observación de los movimientos respiratorios.



Figura 5.

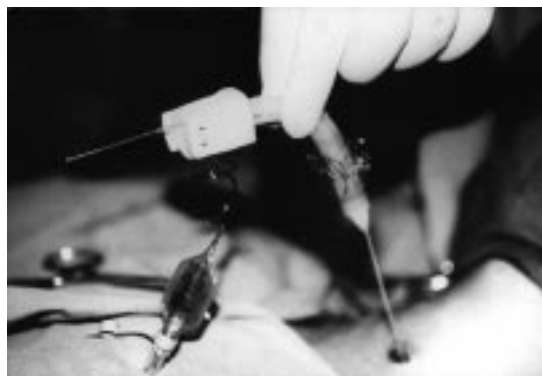

Figura 7.

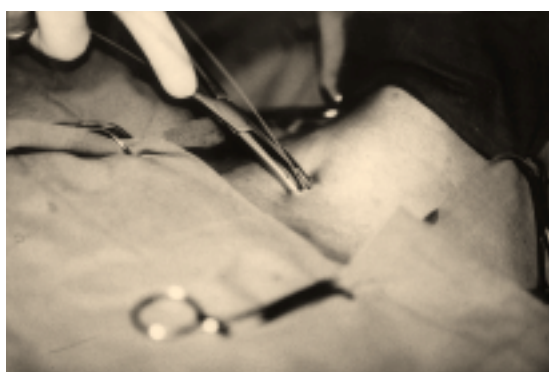

Figura 6.

### BIBLIOGRAFÍA

1. Heffner J, Miller K: Tracheostomy in the intensive care unit. *Chest* 1986; 3: 430-6.
2. Toye FJ, Weinstein JD: Clinical experience with percutaneous tracheostomy and cricothyroidotomy in 100 patients. *J Trauma* 1986; 11: 1034- 40.
3. Ciaglia P, Firsching R, Syniec C: Elective percutaneous dilatational tracheostomy. *Chest* 1985; 6: 715-9.
4. Hazard P, Jones C, Benitone J: Comparative clinical trial of standard operative tracheostomy with percutaneous tracheostomy. *Crit Car Med* 1991; 8: 1018-24.
5. Van Heurn E, Goei R, de Ploeg I, Ramsay G, Brink P: Late complications of percutaneous dilatational tracheostomy. *Chest* 1996; 110: 1572-6.
6. Friedman Y, Fildes J, Mizock B *et al*: Comparison of percutaneous and surgical tracheostomies. *Chest* 1996; 110: 480-5.
7. Marx W, Ciaglia P, Graniero K: Some important details in the technique of percutaneous dilatational tracheostomy via the modified Seldinger technique. *Chest* 1996; 110: 762-6.