

TRABAJOS CIENTÍFICOS

Láminas fasciales de la región temporal: actualización

Drs. FABIO VALDÉS G, ALBERTO RODRÍGUEZ T

Anatomía Normal, Facultad de Medicina, Universidad de los Andes

RESUMEN

El sistema músculo aponeurótico superficial (S.M.A.S.) y los elementos que lo constituyen aún son motivo de discusión. La terminología utilizada en designar las diversas estructuras anatómicas de la zona es variada y en ocasiones confusa, siendo la fascia temporoparietal una de las con mayor controversia. Con el fin de realizar un aporte, se disecó 20 regiones temporales de cabezas humanas adultas, utilizando repleción con látex en la arteria temporal superficial (A.T.S.), protocolizando las disposiciones espaciales de las láminas fasciales y su relación con los vasos temporales superficiales. Los resultados obtenidos nos muestran una continuidad de la fascia con la galea aponeurótica y los músculos del S.M.A.S., y la presencia de un desdoblamiento de la fascia temporoparietal inmediatamente superior al arco zigomático en 12 casos (60%). La relación de la A.T.S. con estas láminas fue variada: en los casos sin desdoblamiento de la fascia temporoparietal (8 casos), la A.T.S. se encontraba en el espesor de ella en 5 casos; entre la fascia temporoparietal y la fascia temporal en 3 casos. En las regiones con desdoblamiento de la fascia temporoparietal, la A.T.S. se encontraba en el espesor de su lámina profunda en 7 casos, y entre sus láminas superficial y profunda en 5 casos. La presencia de este desdoblamiento en un número elevado de casos nos ha motivado el completar estos estudios con muestras histológicas y disecciones en fetos, para lograr una mayor comprensión en cuanto a su origen y configuración de estas láminas fasciales, y sus relaciones con las estructuras anatómicas adyacentes.

PALABRAS CLAVES: **Fascia, temporoparietal, SMAS**

SUMMARY

The superficial musculo aponeurotic system (SMAS) and its elements are still a source of controversy. The terms for the different anatomical structures are confusing; the temporo-parietal fascia is one of the most controversial areas. In order to make a contribution, we dissected 20 temporal regions of adult humans. The superficial temporal artery (STA) was filled with latex; we registered the spatial distribution of the different fascial layers and their relationship with the superficial temporal vessels. We found a continuity of the fascia and epicraneal aponeurosis; in 12 cases (60%) an unfolding of the temporo-parietal fascia above the zygoma was found. The relationship of the STA with these layers was varied: in the 8 cases without unfolding of the temporo-parietal fascial, the STA was located within the layers (5 cases) and between the temporo-parietal and temporal fascia (3 cases). In the areas with unfolding with the temporo-parietal fascia, the STA was located within the deep layer in 7 cases and between the superficial and deep layer in 5 cases. Finding this unfolding in several cases has prompted us to complete the study with histological samples and dissection of fetuses to further the understanding of these anatomical structures.

KEY WORDS: **Temporo-parietal fascia, superficial fascio-muscular system**

INTRODUCCIÓN

El sistema músculo aponeurótico superficial (S.M.A.S.) fue descrito por primera vez en una reunión de la Sociedad Francesa de Cirugía Plástica en 1974 por Mitz y Peyronie, siendo publicado 2 años después.¹ Esta descripción causó una gran revolución en diferentes especialidades médicas, por lo que su estudio se hizo más frecuente, y su aplicación en diferentes técnicas quirúrgicas contribuyó a la resolución de distintas afecciones. Lamentablemente las denominaciones utilizadas por diferentes autores para nombrar los elementos situados en esta zona ha motivado gran confusión, empleándose distintos nombres para referirse a las mismas estructuras.²⁻⁹

El S.M.A.S. en esta región está constituido por una estructura de tejido conectivo, a la que en ocasiones se le suman escasas fibras musculares,^{7,10,11} llamada fascia temporoparietal, pero que también se le asignan otros nombres como fascia temporal superficial, extensión galeal y aponeurosis epicraneal.⁴ Clásicamente se ha descrito como una lámina simple, que se continúa hacia superior con la galea aponeurótica; hacia inferior con el S.M.A.S. de la región parotídea; hacia anterior con los músculos orbicular de los ojos y frontal; y hacia posterior con los músculos auricular superior y occipital. Por otro lado, Schwember et al,³ describieron que esta fascia estaría compuesta por dos láminas, hecho que también mencionan autores como Tellioglu¹⁰ y Knize.¹²

El presente trabajo tiene por finalidad poner de manifiesto la vigencia de los elementos presentes en la zona, sus características anatómicas, su proyección clínica y la posibilidad de emplear una terminología anatómica de aceptación universal.

MATERIAL Y MÉTODO

Se protocolizó un estudio macroscópico en 20 regiones temporoparietales de 13 cabezas de cadáveres humanos adultos conservados, de los cuales 7 correspondieron a disecciones bilaterales y 6 a unilaterales. En 12 casos se efectuaron replecciones arteriales con látex coloreado tanto vía arteria carótida externa por vía anterógrada, como por la arteria temporal superficial por vía retrógrada. Las incisiones se realizaron verticalmente, inmediatamente anterior al trago, para luego elevar de manera cuidadosa un colgajo cutáneo disecado en la zona de separación piel-tela subcutánea, siendo posteriormente rechazado hacia anterior. A continuación, se procedió a la disección por planos, utilizando cuando era posible instrumental romo, y en ocasio-

nes magnificaciones con un lupa 3x. Finalmente, se describieron las ubicaciones espaciales de las láminas fasciales y las relaciones anatómicas entre éstas y la arteria temporal superficial.

RESULTADOS

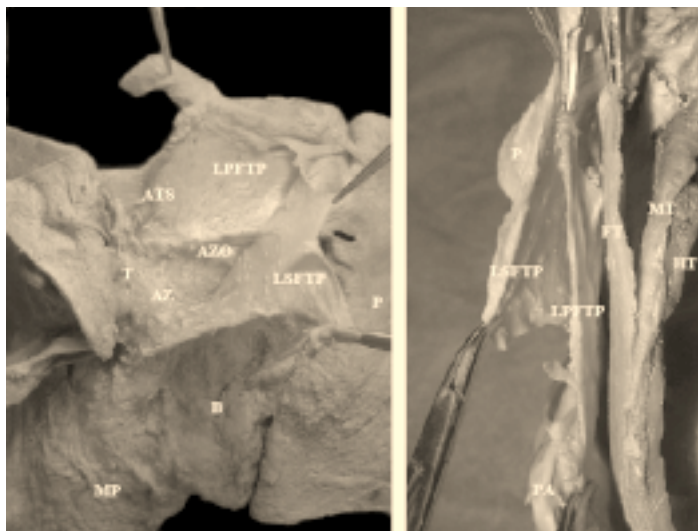
En todos los casos analizados la fascia temporoparietal se continuaba con la galea aponeurótica y las estructuras del S.M.A.S. En coincidencia con algunas publicaciones,^{3,10} se encontró un desdoblamiento de la fascia temporoparietal fácilmente separable, por superior al arco zigomático. La lámina superficial era considerablemente más gruesa y consistente que la profunda y era ésta la que se continuaba con los músculos auricular superior, frontal y orbicular de los ojos, tanto por posterior como por anterior. En cambio, la lámina profunda era más delgada y frágil, presentando límites claros en su borde inferior, en el arco zigomático, y con la arteria temporal superficial por posterior. Sin embargo, su límite superior no era claro y se esfuminaba a nivel de la línea temporal superior, y su límite anterior se perdía a nivel del reborde orbitario lateral (Figura 1).

Los vasos temporales superficiales se encontraron en diferentes ubicaciones (Tablas 1 y 2). Estos vasos a medida que ascendían se superficializaban, quedando incluidos en la aponeurosis galeal, en general a nivel de la línea temporal superior. En los casos en que se aislaron ramos del nervio facial, éstos se encontraban profundos a la fascia temporoparietal.

DISCUSIÓN

Las descripciones anatómicas sobre las estructuras que componen los músculos de la expresión facial han sido variadas a lo largo del tiempo, al igual que la nomenclatura ocupada. El término aponeurosis, ocupado por variados autores,⁵⁻⁸ no sería el apropiado para denominar a algunos elementos que constituyen el S.M.A.S. De hecho, aponeurosis se define como tendón aplanado,^{11,13} mientras que el tejido conectivo que cubre al músculo temporal y la continuación de la aponeurosis epicraneana en la zona temporoparietal, poseen características macroscópicas y microscópicas diferentes a las de un tendón. Por esta razón la Terminología Anatómica (1998)¹⁵ habla de fascia temporal, cuando se refiere a la antigua aponeurosis temporal. Siguiendo este mismo criterio, varios autores coinciden en denominar fascia temporoparietal a la estructura del S.M.A.S. en esta región.^{4,10,14,16}

Figura 1. (Izquierda) Visión lateral de cadáver diseccionado en que se observan las láminas de la región temporoparietal. (Derecha) Visión superior de un corte horizontal a nivel de base de cráneo. ATS, arteria temporal superficial; AZO, arteria zigomático-orbitaria; P, piel; T, trago; AZ; arco zigomático; MP, músculo platisma; LSFTP, lámina superficial fascia temporoparietal; LPFTP, lámina profunda fascia temporoparietal; FT, fascia temporal; MT, músculo temporal; PA, pabellón auricular; HT, hueso temporal; B, región bucal.



Rouvière⁵ analiza la presencia de una “aponeurosis epicraneana” en la región temporal, la cual se encontraría separada de la “aponeurosis temporal”, y a nivel del arco zigomático ambas estructuras se fusionarían continuándose con la fascia de la región masetérica. Similares hallazgos describió Testut⁷ en 1932, comentando además algunas investigaciones de Piqué (1913), quien mencionaba la presencia de dos láminas que constituían la fascia temporoparietal: una hoja superficial fibrosa, y otra profunda conformada por elementos conectivos y algunos musculares, homologándola a un músculo temporal superficial presente en animales. Ya en 1974, Mitz y Peyronie¹ logran demostrar la continuidad de los elementos superficiales de la región facial, denominándolos sistema músculo

aponeurótico superficial (S.M.A.S.). Años después Jost *et al.*² plantearon una serie de dudas con respecto a la disposición de los elementos que describieron autores franceses algunos años atrás, en especial en lo referente a la zona parotídea. Posteriormente Hussein *et al.*⁴ analizaron la vascularización de las láminas de esta región, describiendo a los vasos temporales superficiales inmersos en la fascia temporoparietal y una rica red anastomótica con otras regiones superficiales, pero ninguna con ramas profundas provenientes del músculo temporal. Es por esta gran vascularización que este tejido es muy utilizado en numerosas técnicas quirúrgicas de reconstrucción como por ejemplo en pabellón auricular, región maxilar, labio superior, región occipital y miembros superiores e inferiores.¹⁷⁻²⁵

Tabla I

DISTRIBUCIÓN ESPACIAL DE LA ARTERIA TEMPORAL SUPERFICIAL EN LA FASCIA TEMPOROPARIETAL SIN DESDOBLAMIENTO

Ubicación ATS	Número de casos (%)
En FTP	5 (62,5)*
Entre FTP y FT	3 (37,5)*
	8 (40)**

ATS: Arteria temporal superficial; FT: fascia temporal;
FTP: fascia temporoparietal.

* Porcentaje correspondiente al total de casos sin desdoblamiento de la fascia temporoparietal.

** Porcentaje correspondiente al total de los cadáveres diseccionados.

Tabla II

DISTRIBUCIÓN ESPACIAL DE LA ARTERIA TEMPORAL SUPERFICIAL EN LA FASCIA TEMPOROPARIETAL CON DESDOBLAMIENTO

Ubicación ATS	Número de casos (%)
Entre láminas superficial y profunda de la FTP	5 (41,6)*
En lámina profunda de la FTP	7 (58,3)*
	12 (60)**

ATS: Arteria temporal superficial; FTP: fascia temporoparietal.

* Porcentaje correspondiente al total de casos con desdoblamiento de la fascia temporoparietal.

** Porcentaje correspondiente al total de los cadáveres diseccionados.

Los músculos de la expresión facial tienen su origen embriológico a partir del mesodermo del segundo arco faríngeo, el cual es inducido por el tejido ectodérmico que conformará el nervio facial. Gasser²⁵ analizó detalladamente la anatomía del desarrollo de la zona y concluyó en la existencia de una serie de láminas ubicadas en un mismo plano que darían origen a los diferentes músculos de la mímica facial. Autores como Orts Llorca²⁶ plantean que en embriones de 6 a 7 semanas es posible diferenciar dos planos: uno superficial denominado *plastisma* y otro profundo llamado *esfínter colli*. Del estrato profundo derivarían los músculos buccinador, orbicular oral, elevador del ángulo oral, elevador del labio superior, depresor del ángulo oral, risorio y nasal. El resto (orbicular de los ojos, elevador del labio superior y ala nasal, zigomáticos mayor y menor, corrugador superciliar, procerus, depresor del labio inferior, mental, frontal, auriculares superior, anterior y posterior, occipital y platisma) corresponderían a estructuras más superficiales.

Estudios anatómicos comparativos en animales (cánidos) señalan la presencia de tres hojas a este nivel: un esfínter colli superficial, bien desarrollado a nivel cervical; una segunda capa denominada *platisma*, la cual se extiende externa a la glándula parótida, las regiones masetérica, bucal y comisura de los labios; y una última, el esfínter colli profundo que incluye a los músculos orbicular oral, incisivo superior (homologable en el humano al músculo elevador del ángulo oral), incisivo inferior, maxilolabiales, buccinador y mental.²⁷

Todos estos antecedentes se pueden relacionar con alguno de los resultados encontrados en esta investigación, en la que en un número importante de casos se observaba la presencia de dos láminas a nivel de la fascia temporoparietal. En general la literatura la describe sólo como una estructura simple, pero algunos autores hablan de estratificaciones relativamente fáciles de distinguir en este tejido. Posiblemente estas divisiones serían los vestigios de lo que Orts Llorca define como esfínter colli y *platisma* (también aislable en cánidos adultos).^{26,27} Las descripciones de una capa de tejido areolar que separa la fascia temporal de la temporoparietal,²⁸ pudiese confundir en algunas disecciones, pero en estos casos se diferenciaban de la lámina profunda de la fascia temporoparietal. Gosain *et al.*¹⁶ mediante estudios histológicos concluye que el S.M.A.S. no se continuaría con la fascia temporoparietal a nivel del arco zigomático, sino que esta fascia provendría de una extensión de la lámina superficial de la fascia temporal. Por esto último, se hace necesario la complementación microscópica de estos estudios.

La arteria temporal superficial tendría diferentes ubicaciones en estas láminas faciales, con una tendencia a ubicarse en planos más superficiales. Tellioglu *et al.*¹⁰ describen que los vasos temporales superficiales se ubican en la división de las láminas superficial y profunda de la fascia temporoparietal, para luego introducirse en su hoja externa más hacia superior. En cuanto al nervio facial, hay coincidencia si lo comparamos con lo descrito clásicamente: los ramos frontales y parietales se ubicarían profundo a la fascia temporoparietal.

Estos análisis nos llevan a concluir la necesidad de realizar estudios microscópicos, y embriológicos de las diferentes estructuras involucradas, para tener un conocimiento más acabado y preciso en cuanto a los orígenes de estas fascias, configuración histológica y posibles aplicaciones médico-quirúrgicas, y así evitar iatrogenias al momento de realizar cirugías en esta zona.

BIBLIOGRAFÍA

1. Mitz V, Peyronie M: The superficial musculo-aponeurotic system (SMAS) in the parotid and cheek area. *Plast. Reconstr. Surg* 1976; 58: 80-8.
2. Jost G, Levet Y: Parotid fascia and face lifting: a critical evaluation of the SMAS concept. *Plast. Reconstr. Surg* 1984; 74: 42-51.
3. Schwember G, Rodríguez A, Puxant M, Schwember J: El sistema músculo aponeurótico superficial (SMAS). *Rev Chil Anat* 1984; 2: 50-3.
4. Abul-Hassan H, von Drasek Ascher G, Acland R: Surgical anatomy and blood supply of the fascial layers of the temporal region. *Plast Reconstr Surg* 1986; 77: 17-24.
5. Rouvière H: Músculos de la Cabeza y del Cuello. En: Rouvière H (eds). *Anatomía humana descriptiva y topográfica*. Madrid: Editorial Bailly-Balliere 1926; 123-40.
6. Tandler J: Sistema muscular. En: Tandler J (eds). *Tratado de Anatomía Sistémica*. Barcelona: Salvat Editores, SA, 1928; 325-37.
7. Testut L, Latarjet A: Músculos de la Cabeza. En: Testut L, Latarjet A (eds). *Tratado de Anatomía Humana*. Barcelona: Salvat Editores, 1932; 800-40.
8. Lockhart RD: Miología. En: Brash JC, Jamieson EB (eds). *Anatomía Humana de Cunningham*. Barcelona: Manuel Marín, 1949; 464-88.
9. Woodburne R, Burkel W: The head and neck. En: Woodburne R, Burkel W (eds). *Essentials of human anatomy*. New York: Oxford University Press, 1994; 254-60.
10. Tellioglu AT, Tekdemir I, Erdemli EA *et al*: Temporoparietal fascia: an anatomic and histologic reinvestigation with new potencial clinical applications. *Plast. Reconstr. Surg* 2000; 105: 40-5.
11. Salmons S: El músculo. En: Williams P, Bannister L, Berry M *et al* (eds). *Anatomía de Gray*. Madrid: Harcourt Brace de España, SA1998; 782-99.

12. Knize DM: An anatomically based study of the mechanism of eyebrow ptosis. *Plast. Reconstr. Surg* 1996; 97: 1321-33.
13. DiDio LJA: Miología. En: DiDio LJA (eds). *Sinopse de Anatomia*. Río de Janeiro: Guanabara Kogan, 1974; 199-201.
14. Cheney ML: Temporoparietal fascia. En: Urken M, Cheney M, Sullivan M, Biller H (eds). *Atlas of regional and free flaps for head and neck reconstruction*. Londres: Lippincott Williams & Wilkins, 1995; 197-211.
15. Federative Committee on Anatomical Terminology. *Terminologia Anatomica*. New York: Thieme Stuttgart, 1998.
16. Gosain AK, Yousif J, Madieto G *et al*: Surgical anatomy of the SMAS: a reinvestigation. *Plast. Reconstr. Surg* 1993; 92: 1254-63.
17. Batchelor J, McGuinness A: Microvascular anatomy of the galeal and temporoparietal fascia. *Plast Reconstr Surg* 1996; 97: 1085-6.
18. Kim JC, Hadlock T, Varvares MA, Cheney ML: Hair-Bearing temporoparietal fascial flap reconstruction of upper lip and Scalp defects. *Arch Facial Plast Surg* 2001; 3: 170-7.
19. Quirke TE, Fiorillo MA, Sharma PK: The reverse temporoparietal fascia flap. *Plast. Reconstr. Surg* 1998; 101: 1338-41.
20. Rubinstein RY, Rosen A, Leeman D: Frey syndrome: treatment with temporoparietal fascia flap interposition. *Arch Otolaryngol. Head Neck Surg.* 1999; 125: 808-11.
21. Woods JM, Shack RB, Hagan KF: Free temporoparietal fascia flap in reconstruction of the lower extremity. *4th. Ann Plast Surg* 1995; 34: 501-6.
22. Hirasé Y, Kajima T: Use of the double-layered free temporal fascia flap for upper extremity coverage. *J Hand Surg* 1994; 19: 864-70.
23. Brent B, Upton J, Acland RD *et al*: Experience with the temporoparietal fascial free flap. *Plast Reconstr Surg* 1985; 76: 177-88.
24. Cutting C, McCarthy J, Berenstein A: Blood supply of the craniofacial skeleton: the search for composite calvarial bone flaps. *Plast Reconstr Surg* 1984; 74: 603-10.
25. Musolas A, Colombini E, Michelena J: Vascularized full-thickness parietal bone grafts in maxillofacial reconstruction: the role of the Galea and Superficial Temporal vessels. *Plast Reconstr Surg* 1991; 87: 261-7.
26. Gasser RF: The development of the facial muscle in man. *Am J Anat* 1966; 120: 357-76.
27. Orts Llorca F: Estudio de la Cabeza. En: Orts Llorca, F (eds): *Anatomía Humana*. Barcelona: Edit Cient Méd 1969; 808-45.
28. Hermanson JW, Evans HE: The muscular system. En: Evans HE (eds). *Millers's Anatomy of the Dog*. Philadelphia: WB Saunders & Co, 1993; 265-71.
29. Hata Y: Is it true that the temporoparietal fascia has two layered structures? *Plast Reconstr Surg* 2001; 107: 1309-10.