Rev. Chilena de Cirugía. Vol 54 - Nº 6, Diciembre 2002; págs. 693-696

DOCUMENTOS

Cáncer colorrectal precoz: Oriente *versus* occidente, una historia que recién comienza

Drs. GUNTHER BOCIC A, CHRISTIAN JENSEN B, MARIO ABEDRAPO M, ALDO CÚNEO Z, ROGELIO GARRIDO C, MAURICIO CÁCERES P

Hospital Clínico Universidad de Chile. Departamento de Cirugía, Unidad de Coloproctología

INTRODUCCIÓN

Con el desarrollo logrado en las técnicas endoscópicas, especialmente en lo que se refiere a la magnificación de imágenes, cada día es posible encontrar reportes de lesiones neoplásicas malignas colorrectales más pequeñas y con niveles de infiltración más superficiales. Esto ha traído que desde hace algunos años se ha desarrollado el concepto de *early colorectal carcinoma,* cuya traducción podría ser cáncer colorrectal precoz (CCP), tema ampliamente desarrollado y debatido en la literatura norteamericana, europea y oriental, pero muy conocido en nuestro medio latinoamericano.

En forma paralela a esta situación se ha producido un significativo incremento en la resección endoscópica de dichas lesiones y surgen, entonces, una serie de interrogantes: ¿es dicha resección suficiente?, ¿cuándo se debe considerar curativa?, ¿será necesario además realizar una cirugía?, ¿la técnica utilizada debe ser tradicional o laparoscópica?

Ante esta situación y con el objetivo de dar a conocer estos nuevos conceptos y resultados en la literatura internacional hemos realizado una revisión del tema que presentamos a continuación.

DESARROLLO

En 1994 la Sociedad Japonesa de Cáncer Colorrectal clasificó las lesiones colorrectales según su morfología en dos grandes grupos: las polipoideas o tipo I, subdivididos en sésiles (I s), pediculados (I p) y subpediculados (I sp), y las lisas o tipo II, subdivididas en elevadas (II a), planas (II b) y deprimidas (II c).[1] Esta clasificación es aceptada también en los países occidentales, sin embargo, mientras en occidente la de tipo II se clasifican como adenomas planos, en oriente son considerados como lesiones distintas, especialmente las II c. La incidencia de lesiones planas y sobre todo de tipo II c, es mucho menor a la presentada por los autores orientales, de esta manera mientras en el primer caso éstas alcanzan de un 10 a un 15% en los otros llega al 40%.[1-5] El hallazgo de una neoplasia maligna es similar en ambos grupos y alcanza de un 10 a 20% en lo que se refiere a lesiones de tipo I, pero en las de tipo II mientras en los occidentales llega al 5% en los orientales alcanza cifras de hasta un 15%,[1,2,6-9] diferencia que podría atribuirse a factores de tipo étnico en conjunto con los hábitos alimenticios, aun cuando este último punto es controvertido.[6]

La definición exacta de CCP también tiene divergencias al comparar occidente y oriente. En los primeros se sigue el criterio de la Organización Mundial de la Salud que considera que una lesión confinada a la mucosa, aun cuando posea alteraciones citológicas y estructurales de un cáncer, debe ser considerado un adenoma con displasia grave mientras no exista ruptura de la lámina propia e invasión de la *Muscularis mucosae,* el fundamento de esta aseveración radica en el hecho de que la lesión sólo de la mucosa no tiene potencial metastásico pues incluso en los reportes orientales se da cuenta de ausencia completa de infiltración de vasos sanguíneos y/o linfáticos y de ganglios compro-

metidos, de manera que se considera CCP cuando hay infiltración de la submucosa.[1,2,8-12] En el segundo grupo, la lesión que está confinada a la mucosa, sin que exista ruptura de la lámina propia y sólo con la citología y arquitectura alterada será suficiente para ser considerada una neoplasia maligna.[2,3,5,6,8,12] Esta diferencia de criterio resulta muy difícil de poder comprobar en uno u otro sentido, sin embargo, si bien es cierto que, una neoplasia maligna confinada a la mucosa no tiene potencial metastásico, por otro lado, posee alteraciones citológicas y estructurales de naturaleza maligna, además se debe considerar que la etapa previa a un cáncer que invadió la submucosa debe ser, probablemente, el compromiso de estratos superiores. Debido a esta diferencia, en lo que resta de esta presentación, se definirá exactamente cuál criterio se usa según cada situación en particular.

En relación a los métodos de *"screening"* para detección de CCP en población general, excluyendo los de alto riesgo (portadores de poliposis múltiple familiar, cáncer colorrectal hereditario no poliposo, enfermedades inflamatorias, etcétera), también existe discusión. Se ha planteado, especialmente en mayores de 50 años, diversos métodos para la detección de la presencia de una neoplasia maligna. La detección de sangre oculta en deposiciones ha demostrado alta sensibilidad (60-90%) pero baja especificidad (10-15%). Tiene un costo bajo además de ser un método simple y no invasivo. La sigmoidoscopia flexible o colonoscopia izquierda tiene mejor especificidad (60-80%) pero es de costo más alto y es un método invasivo, con el consiguiente riesgo de morbilidad, además, siempre existe el fantasma de la presencia de una lesión concomitante, situación que se produce entre un 5 y un 10% de los casos. El método genético con detección de Kras y p53 tiene alta sensibilidad (80%) pero baja especificidad (35-40%), además, tiene alto costo y requiere una infraestructura bastante sofisticada. El estudio radiológico de doble contraste posee buenos resultados, sin embargo, tiene la falencia de la dificultad en el diagnóstico de lesiones tipo I menores a 5 mm y sobre todo en las de tipo II, situación que puede ser superada parcialmente con una curva de aprendizaje. La colonoscopia exhibe los mejores índices de sensibilidad (85-95%) y especificidad (80-90%) pero tiene alto costo y es invasiva. También aún existe discusión respecto a la periodicidad en la aplicación de cualquiera de estos métodos, en forma aislada o combinada, oscilando entre cada 2 y 5 años.[4,13-17] Cualquiera sea la situación del sistema utilizado y su periodicidad, creemos que es fundamental poseer una metodología definida a nivel nacional y en este tópico nuestro país y muchos latinoamericanos carecen de una política de salud pública adecuada.

Las lesiones polipoideas son fácilmente detectables por medios radiológicos y endoscópicos especialmente si superan los 5 mm, ahora si se trata de aquellas de menor tamaño y más aún de las no polipoideas (lesión tipo II japonesa) la situación es muy diferente. Con una curva de aprendizaje el radiólogo podrá sospechar la presencia de este tipo de lesiones pero siempre con una limitación referida no sólo a la técnica sino también al operador,[4] por otro lado, la endoscopia tradicional tiene serias limitantes en la visualización de lesiones pequeñas (< 5 mm) que no supera el 35% y en occidente la detección de lisas en casi nula.[8,11,14] Ante esta problemática, en los últimos 15 años se ha desarrollado en Japón la colonoscopia con magnificación de imágenes, instrumento que posee un zoom y permite aumentar hasta 250 veces la visión, utilizando esta técnica se ha logrado la detección de lesiones menores de 5 mm hasta en un 60% de los casos, además, se ha incrementado la detección de las lisas las que ocupan hasta un 45% de las casuísticas presentadas.[8,9,14] Aun cuando en un comienzo la existencia de lesiones lisas (tipo II) fue poco aceptada en occidente, con el paso de los años y la utilización de endoscopia cada vez con mejor resolución y especialmente la con magnificación de imágenes, la incidencia de estas lesiones ha ido en aumento manteniéndose siempre en niveles inferiores a los reportados en la literatura oriental. Pensamos que es necesario esperar algunos años más y nuevas comunicaciones que puedan validar o eliminar la teoría de la existencia de lesiones lisas en la mucosa colorrectal.

Ante el hallazgo endoscópico de una lesión y la duda de que estemos frente a un CCP surge la disyuntiva de efectuar la resección endoscópica, sólo biopsiarla o realizar una cirugía. Al respecto existen diversos criterios y métodos que nos permiten orientar nuestra toma de decisiones. Todos los autores señalan que en lesiones polipoideas, la resección endoscópica se puede llevar a cabo si tiene un tamaño menor a 10 mm, pues la incidencia de neoplasia maligna en estos casos es menor al 2%, más aún si se trata de un pólipo pediculado. En el caso de lo sésiles se recomienda realizar mucosectomía; si la lesión supera los 10 mm la incidencia de cáncer se eleva sobre el 10% y en estos casos se recomienda realizar cirugía tradicional o laparoscópica marcando la zona tumoral con tinta china o *endoclips.*[8,11,15,15] Al enfrentar una lesión lisa (tipo II japonesa) la literatura oriental pone especial énfasis en que la resección endoscópica es posible cuando el tamaño es menor de 5 mm

con incidencias de 5% de cáncer (20% en las de mayor tamaño), así como también en la morfología que debe ser elevadas o planas (II a y II b) con incidencias menores al 10% (35% en las deprimidas o II c). En cualquier otra circunstancia se debe optar por la cirugía.[2,8,14-16]

La disyuntiva planteada anteriormente respecto a la existencia de células neoplásicas malignas en una lesión detectada por endoscopia se ha visto reducida con el advenimiento de dos nuevas técnicas diagnósticas. La endosonografía que hoy en día es posible realizar introduciendo el sensor por el colonoscopio permite definir si existe infiltración de planos profundos, e incluso, el límite de dicho compromiso con niveles de sensibilidad y especificidad que superan el 85%. Los factores limitantes de este método son el costo del equipo, la necesidad de una curva de aprendizaje y la baja sensibilidad y especificidad en la detección de compromiso ganglionar (menor al 70%).[17] La colonoscopia con magnificación de imágenes que al permitir la visión de la distribución, tamaño y morfología de los orificios glandulares en la mucosa puede precisar la histología de la lesión con una sensibilidad y especificidad cercanas al 90%. El costo del equipo y la necesidad de una curva de aprendizaje resultan ser las principales limitantes de este método.1-3,8,9

Una vez realizada la resección endoscópica de la lesión con CCP, es necesario precisar la necesidad de complementarlo con una cirugía y será el riesgo de compromiso ganglionar linfático el que defina la conducta; al respecto existen varios parámetros que nos permiten tomar una decisión:

1. Límite de sección entre foco neoplásico y margen de la resección endoscópica menor a 2 mm.[11,15]

2. Tumor resecado medianamente o mal diferenciado .[3,11-15]

3. Tumor productor de mucina.[1,3,8,11]

4. Tumor con células en anillo de sello.[1,3,8,15]

5. Infiltración de vasos linfáticos y/o sanguíneos.[1,8,11,12,15]

6. Grado de infiltración de la submucosa. Al respecto los autores japoneses dan cuenta de 3 etapas: sm 1 cuando la infiltración es del tercio superior, sm 2 si está localizada en el tercio medio y sm 3 si es del tercio inferior. Esta clasificación aceptada actualmente por los autores occidentales se correlaciona muy bien con la presencia de metástasis linfáticas, en los sm 1 es de un 0 a un 5%, en sm 2 de un 10 a un 15% y en sm 3 de un 15 a un 30%, recomendando la cirugía en los sm 2 y 3.[1,3,4,8,12,15]

Ante CCP resecado sólo por una vía endoscópica todos los autores coinciden en señalar una sobrevida sobre el 95%; en aquellos que requirieron de cirugía posterior ésta se sitúa en alrededor de un 80%.[3,12,15,16] Desde un punto de vista de salud pública estas cifras son muy buenas y sin lugar a dudas estos resultados incluso podrían mejorar con el desarrollo de nuevas técnicas.

En lo relativo a la historia natural del CCP es donde hay la mayor cantidad de controversias entre los autores occidentales y orientales. Mientras en occidente se sostiene que todas las neoplasias malignas del colon derivan de la clásica ruta adenoma-carcinoma descrita por Morson en 1960, los orientales sostienen la existencia de un cáncer *de novo* el cual no pasaría por la etapa de adenoma sino que evoluciona directamente de las células normales del colon. Apoyan este último concepto algunos hallazgos que se han realizado en los últimos años:

1. Entre un 40 y un 60% de las neoplasias malignas de colon y recto no tienen componente adenomatoso en su estructura histológica; contra esto los autores occidentales sostienen que las células malignas terminan por eliminar la histología de adenoma.[2,5,8,10,15]

2. El CCP liso (tipo II), a diferencia de las polipoideas (tipo I), no posee colangenogénesis, su angiogénesis es muy limitada y presenta gran apoptosis, lo que permitiría sospechar que su origen es distinto.[7]

3. Si bien es cierto que las lesiones lisas planas (tipo II a) y elevadas (tipo II b) podrían dar origen a lesiones polipoideas, las lisas deprimidas (tipo II c) tienen un comportamiento distinto, más agresivo considerando como tal el grado de indiferenciación y de infiltración en lesiones pequeñas.[1,7,8]

4. Los informes reportados en la biología molecular del CCP: La incidencia de la alteración del gen supresor p53 es similar (30-60%) en ambos tipos de lesiones. En el K-ras las cifras se sitúan en lesiones tipo I hasta un 80%, en las de tipo II a y II b hasta un 50% y en las II c sólo un 10%. Esta situación se repite al realizar el análisis del gen APC cuya incidencia es 44%, 40% y 13% respectivamente. Claramente existiría una diferencia entre estos dos tipos de lesiones, que sería mucho más marcado en las lesiones lisas deprimidas (II c).

En relación al desarrollo del CCP nos parece que las teorías de Kudo[1] y Watanabe[7] son las más adecuadas pues fusionan los conceptos entre oriente y occidente, postulando la existencia de dos vías: la clásica adenoma-carcinoma con la participación de los genes APC, KRAS y p53 y una se-

gunda ruta que sería la del carcinoma *"de novo"* sin genes conocidos (Figura 1).

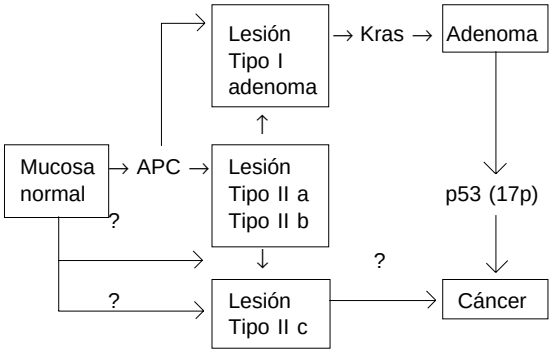

Figura 1. Ruta del desarrollo del CCP.

BIBLIOGRAFÍA

1. Kudo S, Kashida H, Tamura S, NAkajima T: The problem of "flat" colonic adenoma. Gastrointet Endosc Clin North Am 1997; 7: 87-98.
2. Ajioka Y, Watanabe H, Kazama S *et al:* Early colorectal cancer with special reference to the superficial nonpolypoid type from an histopathologic point of view. World J Surg 2000; 24: 1075-80.
3. Hase K, Shatney C, Mochizuki H *et al:* Long-term results of curative resection of "Minimally invasive" colorectal cancer. Dis Colon Rectum 1995; 38: 19-26.
4. Maruyama M, Koizumi K, Kai S, Kazami A, Handa T: Radiotraphic diagnosis of early colorectal cancer, with special reference to the superficial type of invasive carcinoma. World J Surg 2000; 24: 1036-6.
5. Matsui T, Yao T, Iwashita A: Natural history of early colorectal cancer. World J Surg 2000; 24: 1022-8.
6. Rubio C: Nonprotruding colorectal neoplasms: epidemiologic viewpoint. World J Surg 2000; 24: 1098-03.
7. Watanabe T, Muto T: Colorectal carcinogenesis based on molecular biology of early colorectal cancer, with special reference to nonpolypoid (superficial) lesions. World J Surg 2000; 24: 1091-7.
8. Kudo S, Kashida H, Tamura T *et al:* Colonoscopic diagnosis and management of nonpolypoid early colorectal cancer. World J Surg 2000; 24: 1081-90.
9. Kudo S, Tamura S, Nakajima T *et al:* Diagnosis of colorectal tumorous lesions by magnifiying colonoscopy. Gastrointest Endosc 1996; 44: 8-14.
10. Jass J: Histopathologic of early colorectal cancer. World J Surg 2000; 24: 1016-21.
11. Williams C, Saunders B, Talbot I: Endoscopic management of polypoid early colorectal cancer. World J Surg 2000; 24: 1047-51.
12. Park Y, Kim W, Paeng S, Park J: Histoclinical analysis of early colorectal cancer. World J Surg 2000; 24: 1029-35.
13. Kronborg O: Screening for early colorectal cancer. World J Surg 2000; 24: 1069-74.
14. Khullar S, DiSario J: Colon cancer screening. Gastrointest Endosc North Am 1997; 7: 365-86.
15. Nivatvongs S: Surgical management of early colorectal cancer. World J Surg 2000; 24: 1052-5.
16. Fazio V, López F: Role fo laparoscopic surgery for treatment of early colorectal carcinoma. World J Surg 2000; 24: 1056-60.
17. Akasu T, Kondo H, Moriya H *et al:* Endorectal ultrasonography and treatment of early stage rectal cancer. World J Surg 2000; 24: 1061-8.