Rev. Chilena de Cirugía. Vol 54 - Nº 6, Diciembre 2002; págs. 676-680

CASOS CLÍNICOS

Tromboflebitis séptica de la vena porta

Drs. RIMSKY ALVAREZ U, ROBERTO GONZÁLEZ L, GALIA GUTIÉRREZ J

Departamento de Cirugía, Universidad de Concepción, Hospital del Trabajador de Concepción

RESUMEN

La pileflebitis, que es una tromboflebitis de la vena porta o de alguna de sus ramas tributarias, es una infrecuente complicación de procesos inflamatorios intra-abdominales que pueden llevar a la trombosis de la vena portal y a abscesos hepáticos. La trombosis de la vena porta puede ocurrir fuera del hígado (exrtrahepática) o dentro del hígado (intrahepática). Las causas de la trombosis portal extrahepática incluyen la oclusión por adenomegalias, inflamación de la vena porta debido a pileflebitis ascendente secundario a la infección del apéndice o colon, trombosis de la vena esplénica secundaria a pancreatitis o a procedimientos quirúrgicos abdominales. Las causas de la trombosis intrahepática son la cirrosis hepática, la invasión tumoral por tumores hepático primitivos o secundarios. La pileflebitis es habitualmente una complicación de la apendicitis, pero la incidencia de esta enfermedad ha disminuido en forma importante debido a los avances en la terapia antibiótica y a las modernas técnicas quirúrgicas. Presentamos dos casos de pileflebitis. Caso Nº 1: paciente mujer de 71 años de edad que presentó una colecistitis aguda, pileflebitis y abscesos hepáticos. La paciente presentó una recuperación completa con el tratamiento antibiótico. Caso Nº 2: paciente de 16 años, de sexo masculino, que presentó una apendicitis aguda y trombosis séptica de la vena porta y sus ramas, con diseminación de la infección al hígado. El paciente se recuperó completamente con la terapia antibiótica prolongada. El diagnóstico y tratamiento precoz son básicos para lograr un favorable curso clínico.

PALABRAS CLAVES: ***Trombosis vena porta, pileflebitis***

SUMMARY

Pylephlebitis, septic thrombosis of the portal vein and its branches, is an infrequent complication of intraabdominal inflammatory processes which may lead to thrombosis of the portal vein and to liver abscesses. Thrombosis of the portal vein can occur either ouside of the liver (extrahepatic) or within the liver (intrahepatic). Extrahepatic causes include occlusion by enlargement of hilar lymph nodes, inflammation of the portal vein due to ascending pylephlebitis secondary to infection in the appendix or colon, splenic vein thrombosis secondary to pancreatitis or secondary to surgical procedures on the abdomen. Intrahepatic causes are cirrhosis of the liver or invasion of the portal vein by primary or secondary carcinomas of the liver. Pylephlebitis used to be a dreaded complication of appendicitis, but the incidence of this disease has greatly declined since the development of antibiotics and modern surgical techniques. We present two cases of pylephlebitis: Case Nº 1: an 71-year-old woman which had acute cholecystitis, pylephlebitis and liver abscess. The patient had recovered due to timely antibiotic treatment and resulted in complete resolution. Case Nº 2: an 16-year-old man which ha appendicitis and consequent septic trhombotis of the portal vein and its branches, with dissemination of infection to the liver. The patient recovered completely with prolonged antibiotic therapy. Early diagnosis and treatment are basic to a favorable clinical course.

KEY WORDS: ***Portal vein thrombosis, pylephlebitis***

INTRODUCCIÓN

La pileflebitis se define como la trombosis séptica de la vena porta o en una de sus tributarias, usualmente secundaria a supuración de cualquier área drenada por el sistema venoso portal o en estructuras contiguas a la vena porta. En la mayoría de los casos esta complicación se origina en un foco infeccioso intraabdominal, en uno de los territorios drenados por el sistema venoso portal. Una vez iniciado el proceso infeccioso, las venas mesentéricas de esa zona se trombosan enviando émbolos sépticos hacia el hígado, bloqueando los capilares venosos y provocando una intensa reacción inflamatoria con migración de gran cantidad de células inflamatorias, llegando a formar en escaso tiempo de evolución abscesos hepáticos. Estos generalmente predominan en el lado derecho debido al flujo sanguíneo de la vena mesentérica superior hacia el lóbulo hepático derecho.

Causas frecuentes de esta complicación son la patología biliar y la apendicitis aguda, sin embargo, éstas han disminuido significativamente en el último tiempo debido a mejor manejo quirúrgico de infecciones intraabdominales y al advenimiento de la terapia antibiótica.[1,2]

La verdadera incidencia de la pileflebitis es difícil de estimar y puede no ser reconocido en una laparotomía exploradora e incluso no encontrarse en autopsia.

El diagnóstico puede realizarse de forma precoz mediante ECO y TAC abdominal,[1-4] ECO Doppler portal e incluso ECO intraoperatoria en caso de existir dudas diagnósticas preoperatorias. El diagnóstico precoz es de vital importancia para poder mejorar el pronóstico de estos pacientes.

En cuanto al tratamiento, actualmente se discute la eficacia de la terapia anticoagulante. El uso de antibióticos de amplio espectro y el tratamiento quirúrgico del foco infeccioso abdominal está en general aceptado como norma terapéutica.

Caso clínico 1

Paciente de 72 años, sexo femenino, ingresa por ictericia obstructiva y fiebre de tres días de evolución. Destaca al ingreso leucocitosis de 15.000, bilirrubina total: 3,42 mg% bilirrubina directa: 2,37 mg%, fosfatasas alcalinas: 618 U/l, PCR: 237.

Ecotomografía abdominal: colecistitis aguda litiásica, dilatación de la vía biliar, signos de trombosis portal.

CPRE: dilatación de la vía biliar extrahepática, panlitiasis del colédoco.

Se realiza esfinterotomía y extracción de cálculos.

Se mantiene afebril, se completa estudio con tomografía computada que informa colecistitis, hígado séptico, pancreatitis aguda Balthazar B, con múltiples colecciones intrahepáticas, y trombosis portal. Se inicia tratamiento antibiótico con Ceftriaxona y Clindamicina, además de Heparina en infusión continua. Al 10º día de tratamiento antibiótico la ecotomografía abdominal demuestra absceso hepático en segmento VIII de 6,6 cm de diámetro. Por persistir séptica se decide intervención quirúrgica: se realiza drenaje del absceso y colecistectomía. Cultivo de pus: enterococo sensible a Vancomicina, por lo que se inicia tratamiento junto con Ampicilina.

TAC de control muestra múltiples abscesos hepáticos pequeños, y signos de trombosis venosa portal. Completa 21 días con antibióticos evolucionando satisfactoriamente. Ecotomografía de control a los 60 días del ingreso informa pequeña cavidad residual hepática sin signos de trombosis portal. Por la evolución satisfactoria de la paciente se decide alta con indicación de mantener tratamiento anticoagulante por 6 meses. A nueve meses de seguimiento la paciente se encuentra asintomática y en buenas condiciones generales (Figura 1, 2, 3).

Caso clínico 2

Paciente de sexo masculino, 16 años, ingresa a las 48 horas de evolución por cuadro clínico compatible con apendicitis aguda. Se opera, encontrándose un apéndice necrótico no perforado. Se procede a la apendicectomía. La histopatología concluye: apendicitis agua supurada.

Evoluciona tórpidamente, febril, con ictericia progresiva y compromiso del estado general. La

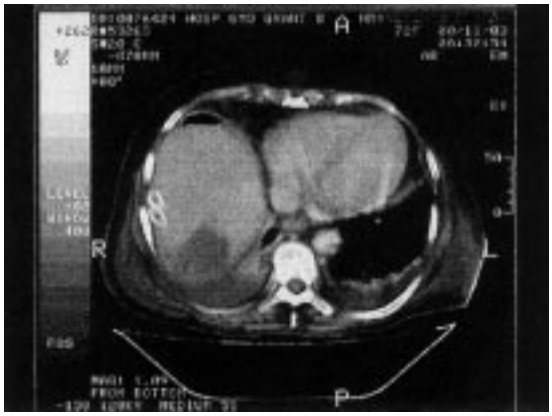

Figura 1. Caso clínico 1.

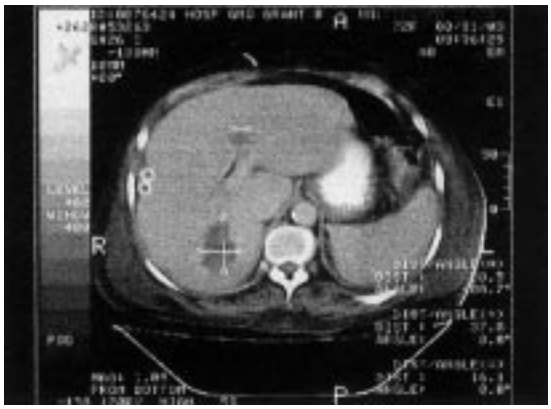

Figura 2. Caso clínico 1.

ictericia aumenta progresivamente alcanzando bilirrubina total de 8,01 mg/dl, bilirrubina directa: 6,49 mg%, fosfatasas alcalinas de 583 U/l, PCR 220 mg/l. Se realiza TAC abdominal al 9º día postoperado que muestra signos de trombosis venosa portal, hepatoesplenomegalia y colección en fosa ilíaca derecha, motivo por el cual se decide exploración quirúrgica. Se inicia tratamiento con Ceftriaxona, Metronidazol, y Heparina de bajo peso molecular. Se mantiene el esquema terapéutico durante 14 días, pero por persistir séptico, con moderada insuficiencia renal e infección de la herida operatoria se cambia el esquema antibiótico: Clindamicina y Ciprofloxacino. Completa 28 días con antibióticos presentando una franca regresión de cuadro clínico y de laboratorio. Eco-doppler no muestra evidencia de trombosis portal. Dada la buena evolución se decide alta a los 62 días de su intervención con indicación de completar 15 días más con Metronidazol y Ciprofloxacino. Actualmente el paciente se encuentra asintomático (Figuras 4, 5 y 6).

Figura 3. Caso clínico 1.

DISCUSIÓN

La trombosis de la vena porta puede ser secundaria a un carcinoma hepatocelular, cirrosis hepática, traumatismos, estados de hipercoagulabilidad y, actualmente, se ha visto asociada a estados de inmunodeficiencia adquirida.

La pileflebitis puede adoptar diversas formas clínicas: desde una enfermedad subclínica hasta formas graves que pueden evolucionar hacia un shock séptico con insuficiencia hepática. La fiebre es el signo más frecuente. El compromiso hepático puede sospecharse en presencia de ictericia, alteraciones de la coagulación y aumento de enzimas hepáticas como la fosfatasa alcalina y las transaminasas.

La tromboflebitis séptica de la vena porta ha tenido una incidencia en aumento debido funda-

Figura 4. Caso clínico 2.

Figura 5. Caso clínico 2.

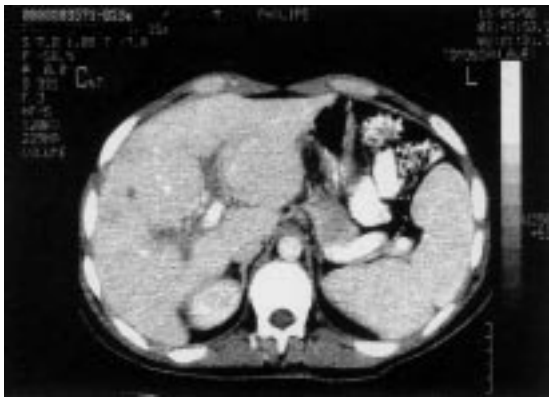

Figura 6. Caso clínico 2.

mentalmente al avance de las técnicas de imágenes como la ecotomografía y el TAC.

La pileflebitis es una rara complicación de las supuraciones intraabdominales.[1-8] El hallazgo de trombo en la vena porta o en una de sus tributarias (piletrombosis) no necesariamente indica tromboflebitis séptica de estas venas (pileflebitis).[1-4]

La presencia de un foco infeccioso abdominal en un territorio drenado por alguna rama de la vena porta provoca la salida al torrente vascular de una serie de células inflamatorias creando un ambiente procoagulante muy propicio para desarrollar la trombosis portal. Estos émbolos sépticos son transportados hacia el hígado, dando lugar a la formación de abscesos hepáticos. La mayor parte de estos abscesos se presentan en el lóbulo hepático derecho debido al mayor flujo sanguíneo por la rama derecha de la vena porta.

En la mayoría de las series, la amenaza de vida de los pacientes con pileflebitis parece ser la infección incontrolable más que la complicación directamente relacionada con la trombosis.[2]

En lo relacionado al diagnóstico imagenológico de pileflebitis, la ecotomografía abdominal es un examen útil para demostrar trombosis de la vena porta. La tomografía computada puede ser una elección inicial más razonable, no sólo por ser menos dependiente del operador que la ecotomografía sino por su probada habilidad para detectar trombosis como también patologías supurativas intraabdominales (enfermedad diverticular complicada, absceso hepático, etcétera).[2-4,6] Estas dos técnicas y el estudio Doppler permiten obtener un diagnóstico en pacientes tanto sintomáticos como asintomáticos. La presencia de aire intraluminal suele corresponder a un estadio avanzado de la pileflebitis y es signo de mal pronóstico. La imagen sonográfica más frecuente es la presencia de material ecogénico en el interior de la luz portal y de la vena mesentérica, pudiendo realizarse el control evolutivo en estudios sucesivos especialmente para detectar la recanalización o no del territorio portal y el desarrollo de cavernomatosis portal y de signos de hipertensión portal.

Aunque estas técnicas permiten un temprano diagnóstico de pileflebitis, la historia del paciente y el examen físico son los pilares fundamentales del diagnóstico.[1-3,6-8]

La ictericia no siempre está presente en la pileflebitis excepto en casos complicados por abscesos hepáticos múltiples. La ictericia se desarrolla tarde (no antes de 5 días del comienzo de los síntomas).[1,2,4]

Uno de los hallazgos más comunes es la presencia de bacteriemia hasta en 88% de los pacientes con hemocultivos informados según algunas series.[2]

Los gérmenes más frecuentemente aislados son los bacilos facultativos Gram negativos (más frecuente *E. coli)* y Estreptococos aerobios, pero nueva evidencia sugiere que anaerobios obligados, particularmente *Bacteroides fragilis,* también juegan un importante rol en esta infección.[2] Se debe iniciar lo más precozmente posible el tratamiento empírico con antibióticos que cubra este tipo de microorganismos hasta tener el resultado de los cultivos realizados.

Es razonable iniciar una terapia antibiótica empírica para un paciente con sospecha de pileflebitis con un agente activo sobre Gram negativos y otro sobre anaerobios (especialmente *Bacteroides fragilis).* La cobertura específica para enterococo no parece ser una necesidad.

La duración ideal para la terapia antibiótica para pileflebitis no está clara. Dado lo frecuente de abscesos hepáticos como una complicación de pileflebitis, un mínimo de 4 semanas de terapia parece prudente dado que el desarrollo de abscesos puede no ser visualizado en la tomografía computada.[2,9,10]

El rol del tratamiento anticoagulante en el tratamiento es controversial y aún no hay claras conclusiones al respecto. La anticoagulación sería beneficiosa para algunos pacientes por disminuir la embolización séptica del hígado a partir de la trombosis portal supurada.[2,9,10] También estaría indicada en casos de resección intestinal por isquemia secundaria a la trombosis portal o en casos de clara progresión en los estudios radiológicos.[9,10] La terapia trombolítica es otra alternativa recomendada por diferentes autores en casos de un diagnóstico precoz e incluso tardío.[11,12]

Si se presentan abscesos hepáticos como complicación de la pileflebitis, el tratamiento puede

variar según diferentes autores. La intervención quirúrgica de la pileflebitis típicamente involucra la exposición y drenaje del foco primario de infección más que la cirugía en los mismos vasos infectados. Según Seeto, el drenaje percutáneo asociado a tratamiento antibiótico es la modalidad terapéutica con mejores resultados (supervivencia global de 90%).[13] Tanto la utilización de un catéter de drenaje percutáneo como la punción aspiración percutánea son dos modalidades aceptadas, siendo la primera más efectiva. Otro planteamiento es el drenaje abierto de la rama portal afecta por una pileflebitis supurativa, colocando un drenaje intraluminal para facilitar la salida del contenido purulento al exterior. Ohtake consiguió buenos resultados con esta técnica en casos de trombosis portales idiopáticas extensas en lugar del tratamiento antibiótico y trombolítico.[14] El abordaje percutáneo de la vena porta descrito por Dean en caso de presentarse una pileflebitis supurativa parece ser una buena alternativa en casos seleccionados.[15]

En síntesis, a pesar del desarrollo de nuevas terapéuticas antibióticas y anticoagulantes la mortalidad en las diferentes series se mantiene en torno al 35%.[2] Lo más importante para conseguir una disminución de la mortalidad es realizar un diagnóstico precoz de la enfermedad, identificar el foco infeccioso que origina la trombosis portal e iniciar el tratamiento lo más precozmente posible.

BIBLIOGRAFÍA

1. Pérez P, Mediana A: Pileflebitis y abscesos múltiples hepáticos en un apendicectomizado. Rev Chil Cir 1993; 45: 91-3.
2. Plemmons RM, Dooley DP, Longfield RN: Septic thrombophlebitis of the portal vein (pylephlebitis): Diagnosis and management in the modern era. Clin Infect Dis 1995; 21: 1114-20.
3. Slovis TL, Haller JO, Cohen HL, Berdon WE, Watts FB: Complicated appendiceal inflammatory disease in children: pylephlebitis and liver abscess. Radiology 1989; 171: 823-5.
4. Hall RJ, Venables CW, Lendrum R: ERCP diagnosis of multiple hepatic abscesses due to portal pylephlebitis. Br J Surg 1985; 72: 439.
5. Navarro C, Clain DJ, Kondlapoodl P: Perforated diverticulum of the terminal ileum. A previously unreported cause of suppurative pylephlebitis and multiple hepatic abscesses. Dig Dis Sci 1984; 29: 171-7.
6. Schwarz W, Honickman S, Ohki S, Buckman R, Warner E: Percutaneeous diagnosis and drainage of pylephlebitis. A case report. Surgery 1987; 101: 244-5.
7. Peters TG, Locke JR, Weigth GR: Suppurative pylephlebitis. A case report. Surgery 1987; 101: 244-5.
8. Rodning ChB, Williams L: Suppurative pylephlebitis due to pseudo-diverticulosis. Coli South Med J 1984; 77: 1165-7.
9. Duffy F, Millan MT, Schoetz DJ, Larsen CR: Suppurative phylephlebitis and pyle thrombosis: the role of anticoagulation. Am Surgeon 1995; 61: 1041-4.
10. Baril N, Wren S, Radin R, Ralls P, Stain S: The role of anticoagulation in pylephlebitis. Am J Surg 1996; 172: 452-53.
11. Bizollon T, Bissuel F, Detry L, Trepo C: Fibrinolytic therapy for portal vein thrombosis. Lancet 1991; 337: 1416.
12. Sassoli S, Maestrini R, Occhini U, Caremani M: Trattamento di una piletrombosi con alteplase. Minerva Gastroenterol Dietol 1994; 40: 219-22.
13. Seeto RK, Rockey DC: Pyogenic liver abscess. Changes in etiology, management and outcome. Medicine 1996; 75: 99-113.
14. Ohtake H, Urayama H, Nozaki Z et al: Surgical drainage for idiopathic suppurative pylephlebitis. Ann Vasc Surg 1998; 12: 83-5.
15. Dean JW, Trerotola SO, Harris VJ, Snidow JJ, Hawes D: Percutaneous management of supurative pylephlebitis. J Vasc Interv Radiol 1995; 6: 585-8.