Rev. Chilena de Cirugía. Vol 54 - Nº 6, Diciembre 2002; págs. 670-675

CASOS CLÍNICOS

Reconstrucción combinada con injerto libre de yeyuno y ascenso gástrico en faringolaringoesofagectomía total

Drs. LUIS MARÍN M, JUAN STAMBUK, JOSÉ MIGUEL CONTRERAS, NICOLÁS AVALOS J

Servicio de Cirugía, Hospital de la Fuerza Aérea de Chile y Hospital San Juan de Dios

RESUMEN

Se presentan dos casos clínicos de compromiso simultáneo de faringe y esófago cervical por carcinoma epidermoide en los que se realizó faringolaringoesofagectomía. Ambos se repararon con ascenso gástrico y autotrasplante de yeyuno. No hubo complicaciones postoperatorias atribuibles a la reparación. Sólo hubo hipocalcemia por la necesaria extensión de la cirugía resectiva en una paciente.

PALABRAS CLAVES: ***Faringe, esófago, cáncer, ascenso gástrico, autotrasplante yeyuno***

SUMMARY

We present 2 cases of patients of patients with squamous cell carcinoma involving simultaneously the pharynx and cervical esophagus. They underwent pharingo-laringo-esophagectomy and were repaired with gastric ascension and jejunal autograft. There were no surgical postoperative complications. The only complication was hypocalcemia in one of the patients due to the extension of the surgical resection.

KEY WORDS: ***Pharynx, esophagus, cancer, gastric ascension, jejunal autograft***

INTRODUCCIÓN

La faringe y el esófago pueden ser invadidos simultáneamente por carcinoma epidermoide ya sea por compromiso local avanzado de tumores de uno de estos dos sitios, o por presencia de segundos primarios en ambas localizaciones.

La terapia conservadora de órganos: quimioterapia de inducción y radioterapia son planteables como alternativa terapéutica para tumores T4 pero de pequeño volumen y con compromiso predominantemente de laringe y no de hipofaringe.[1-5]

El tratamiento de elección de estos tumores, que generalmente son localmente avanzados, de gran volumen, de ubicación fundamentalmente hipofaríngea, es la cirugía: laringofaringoesofagectomía con disección ganglionar cervical y radioterapia postoperatoria.[6-9]

Aun con este tratamiento radical la sobrevida en diferentes series varía entre 7 y 32%.[9,10]

Es así, que entre, en un 70% a 95% de los pacientes reaparecerá la enfermedad. La mayor proporción lo hará dentro de los dos primeros años.

Estos pacientes serán sometidos a un tipo de cirugía que presenta una tasa alta de morbilidad que significa reintervenciones y hospitalizaciones prolongadas e iterativas.[10]

El control local y la sobrevida son directamente de dependiente de la extensión de la resección, por lo que no es posible modificarla con el propósito de reducir las complicaciones.

La calidad de la reconstrucción del tracto di-

gestivo superior es, entonces, determinante en la calidad de vida de este grupo de pacientes.

El éxito de la reconstrucción puede ser también determinante en el control locorregional y la sobrevida, ya que evitará el retraso de la radioterapia postoperatoria.

El ascenso gástrico ha demostrado ser un procedimiento seguro para reconstrucción esófago-faríngea luego de faringolaringoesofagectomía total.[11-16]

Sin embargo, por diversas circunstancias el estómago puede no alcanzar la parte alta de la faringe. En tales circunstancias el cirujano debe elegir entre hacer una sutura a mayor tensión o interponer un tejido entre el estómago ascendido y la faringe.

En nuestro Servicio se había realizado una faringolaringoesofagectomía, reparada con ascenso gástrico en la que se apreció tensión en la línea de sutura faringogástrica. El resultado final fue muerte operatoria de la paciente, por necrosis parcial del pedículo gástrico. Se atribuyó a la tensión de la anastomosis y excesiva movilización en el ascenso hasta la porción alta de la faringe.

En dos pacientes en que se enfrentó la misma situación, teniendo en cuenta la seguridad que ofrece el colgajo libre de yeyuno como reconstrucción de la faringe, se consideró una solución interponerlo entre la faringe y el pedículo gástrico ascendido, sin tensión, hasta la base del cuello.

El presente trabajo tiene por objeto dar a conocer la técnica quirúrgica y los resultados obtenidos en los dos casos consecutivos en que hemos usado esta solución para restablecer la continuidad del tracto digestivo luego de laringofaringoesofagectomía total.

MATERIAL Y MÉTODO

Se revisan los antecedentes clínicos de 2 pacientes portadores de carcinoma epidermoide de la región faringoesofágica que fueron reconstituidos con ascenso gástrico y colgajo libre de yeyuno.

Se consignan los antecedentes clínicos diagnósticos y de etapificación, la técnica quirúrgica utilizada, la duración de la intervención, los resultados quirúrgicos, funcionales y oncológicos.

Se consideraron complicaciones operatorias todos aquellos eventos que significaran una indicación médica o quirúrgica para tratarlos, o que afectaran el reinicio de funciones, o mortalidad operatoria dentro de los primeros 30 días de postoperatorio.

Caso 1. Paciente de 50 años de edad, sin antecedentes mórbidos de importancia ni tabaquismo o hábitos alcohólicos, que consultó en el Servicio de Urgencia del Hospital San Juan de Dios en mayo del año 2000 por un cuadro de dificultad respiratoria progresiva. Su historia clínica se inició seis meses antes con aumento de volumen progresivo de la región cervical anterior asociado a disfagia, disnea, disfonía y pérdida de 10 kg de peso con apetito conservado.

En el examen físico de ingreso destacaba una paciente en buen estado general, con dificultad respiratoria y un aumento de volumen de la región cervical anterior sin linfonodos palpables.

El TAC cervical reveló una masa paralaríngea izquierda que invadía el cartílago tiroides izquierdo extendiéndose hacia la glándula tiroides que se encontraba aumentada de volumen; hacia caudal la tumoración comprometía la subglotis. No se observaron adenopatías locorregionales.

Se realizó una laringoscopia directa que mostró las cuerdas vocales sin infiltración tumoral pero con parálisis en posición paramediana, observándose una lesión exofítica en el seno piriforme izquierdo, friable, que se extendía hacia la región retrocricoidea, estenosando el trayecto hacia el esófago cervical. Hacia la región subglótica se apreciaba una extensa infiltración que se extendía hasta 2 cm bajo las cuerdas vocales. La tráquea hacia distal se apreciaba sin lesiones. Se practicó biopsia de las lesiones descritas y traqueostomía.

La biopsia informó que se trataba de un “carcinoma epidermoide queratinizante bien diferenciado”.

El estudio de diseminación con TAC de tórax, cintigrafía ósea, ecografía abdominal fue normal.

El diagnóstico definitivo es de carcinoma epidermoide de hipofaringe T4N0M0.[17]

Técnica quirúrgica

El 4 de julio de 2000 se operó, practicándose una faringolaringectomía circular total asociada a una disección cervical selectiva grupos II, III y IV bilateral, y una esofagectomía transhiatal. Para la reconstrucción se utilizó un tubo gástrico pediculizado sobre la arteria gastroepiploica derecha, ascendido vía mediastino posterior. El tubo gástrico se ubicó definitivamente en la base del cuello.

Se tomó un segmento de 30 cm de yeyuno correspondiente a la tercera asa yeyunal. Se disecó, ligó el pedículo yeyunal y se seccionó. Se realizó enteroentero anastomosis en la zona de toma del colgajo libre de yeyuno.

El colgajo libre se ubicó en el cuello. Se realizaron las anastomosis microvasculares: venosa con yugular externa y arterial con arteria tiroidea superior. Se dispuso asa en U y se comunicaron los lúmenes de ambas asas. Se realizó orofaringo

yeyuno anastomosis y esófago yeyuno anastomosis.

El tiempo operatorio fue de 11 h y requirió la transfusión de una unidad de glóbulos rojos.

El tratamiento se completó con radioterapia.

En el estudio de la pieza operatoria se describe el tumor como un carcinoma espinocelular moderadamente diferenciado de la laringe, grado II de Broders transglótico de 10 cm de largo que infiltra el cartílago tiroides, la glándula tiroides y el esófago cervical. Los límites de sección estaban alejados del borde tumoral y no se encontró infiltración tumoral en los linfonodos regionales.

Caso 2. Paciente de 58 años de edad, diabética tipo II en tratamiento con insulina NPH que ingresa al Servicio de Medicina del Hospital San Juan de Dios el 17 de mayo de 2000 por un cuadro de disfagia lógica progresiva de tres meses de evolución sin síntomas asociados y con el examen físico normal. Se intentó realizar una endoscopia digestiva alta ambulatoria sin éxito por la presencia de una obstrucción orgánica a nivel del esfínter esofágico superior. La nasorinofaringoscopia reveló una tumoración de la cara posterior y lateral derecha del esfínter esofágico; la laringe, senos piriformes, epiglotis y cuerdas vocales se observaron sin lesiones. En la subglotis se observó un aumento de volumen posterior con la mucosa sana y que se extendía por 1 cm (compresión extrínseca). Se realizaron biopsias que se informaron como "carcinoma espinocelular queratinizante moderadamente diferenciado grado II de Broders",

El TAC cervical y de tórax demostró una tumoración que comprometía la hipofaringe (a nivel del cartílago cricoides) y que se extendía por el esófago ocupando seis cm de extensión. No se demostró infiltración traqueal y los órganos torácicos estaban normales. Se observaron 2 ganglios de 2 cm. El estudio de extensión fue negativo.

El diagnóstico definitivo es de carcinoma epidermoide de hipofaringe T4 N2bM0.[17]

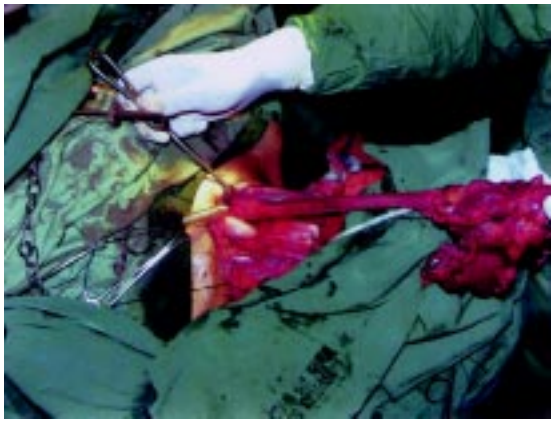

Figura 1. Extracción de la pieza operatoria (esófago, laringe, hipofaringe y disección bilateral cervical) en bloque por la cervicotomía.

Técnica quirúrgica

Se opera el día 18 de julio del año 2000 realizándose una faringolaringectomía asociada a disección radical clásica izquierda y esofagectomía transhiatal (Figuras 1 y 2). Se reconstruyó con una plastia gástrica ascendida al cuello por el mediastino posterior y un injerto de yeyuno libre en U (Figuras 3, 4, 5, 6 y 7). Los detalles de la reconstrucción son los mismos que los señalados en el primer caso.

El tiempo operatorio fue de 12 h y requirió la transfusión de una unidad de glóbulos rojos.

La evolución postoperatoria fue sin incidentes.

Figura 2. Parte alta de la pieza operatoria, muestra gran volume tumoral que se extiende abarcando toda la hipofaringe hasta el esófago cervical.

Figura 3. Toma de injerto libre de yeyuno, ubicado por transiluminación vasos yeyunales.

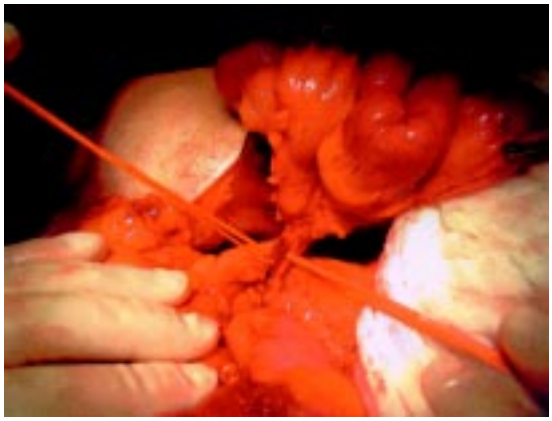

Figura 4. Disección de arteria y vena yeyunal.

Figura 6. Ampliación del lumen yeyunal.

Desde el punto de vista metabólico requirió aporte parenteral de calcio para el manejo de la hipocalcemia.

La biopsia de la pieza operatoria, se informó como "carcinoma espinocelular queratinizante, moderadamente diferenciado grado 2 de Broders de esófago cervical e hipofaringe de 5 cm de longitud infiltrante en espacio retrolaríngeo, retrotraqueal y partes blandas laterales adyacentes. Existían metástasis linfáticas ganglionares en dos linfonodos. Medían 2 cm sin compromiso de cápsula. Los bordes de sección quirúrgica estaban libres de tumor".

El tratamiento se completó con radioterapia postoperatoria.

Evaluación de la cirugía

En ninguno de estos dos pacientes hubo complicaciones quirúrgicas atribuidas a la cirugía reparadora.

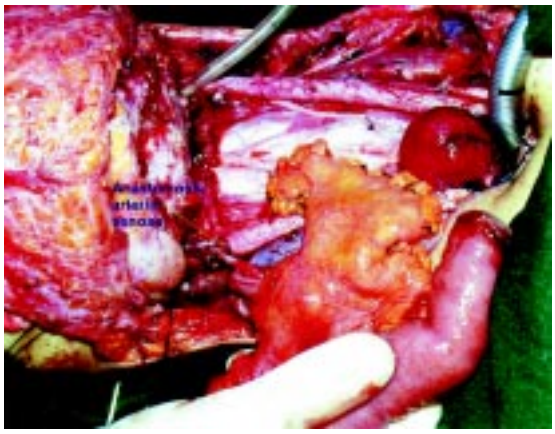

Figura 5. Yeyuno ubicado en el lecho de resección cervical, con microanastomosis realizadas.

Hubo solo una complicación: hipocalcemia postoperatoria que debió ser manejada con vitamina D y calcio oral.

A ambos pacientes se les realizó en el día 10 postoperatorio una radiografía baritada de deglución que demostró buen paso del medio de contraste, sin presencia de fístula.

Ambos pacientes reiniciaron su alimentación el día 11.

Al mes ambos recibían alimentación de consistencia normal, condición que se ha mantenido hasta el último control consignado, 18 meses después de operados.

Ambos pacientes se encuentran vivos, sin evidencia de enfermedad neoplásica 18 y 19 meses después de la cirugía.

DISCUSIÓN

Entre las alternativas de reconstrucción simultánea de la faringe y el esófago se encuentra el

Figura 7. Aspecto de la reparación terminada. A la izquierda la anastomosis faringoyeyunal. A la derecha la anastomosis yeyunogástrica.

ascenso gástrico, el ascenso de colon y el reemplazo total con yeyuno.

Las complicaciones afectan seriamente la sobrevida y calidad de vida de estos pacientes. Por este motivo se debe elegir aquella técnica que les ofrezca con menor frecuencia y gravedad.

El ascenso gástrico es considerada la técnica estándar de reparación luego de resecciones simultáneas de hipofaringe y esófago. Akiyama publica una serie de 130 pacientes en los que usa el ascenso gástrico para reparar esófago y faringe. De esta serie 40 pacientes tuvieron una laringofaringoesofagectomía circular. En este grupo no hubo mortalidad operatoria y una tasa de fístula de 4,6%.[11]

Estos buenos resultados no son compartidos universalmente.[8] Elías tiene una tasa de mortalidad operatoria de 10,2% para laringofaringoesofagectomía reparada con ascenso gástrico.

Por otra parte, el ascenso gástrico no siempre alcanza la orofaringe. Debido a variaciones del tamaño del estómago y de su vascularización puede resultar muy corto.

Además, la extensión de la resección hacia la base de la lengua o hacia la faringe posterior puede prolongarse el defecto más allá del límite alcanzable por el estómago ascendido.

Esta situación ha sido enfrentada y dada a conocer por numerosos autores quienes han preferido interponer un tejido, entre el estómago ascendido y la faringe, a realizar una sutura a mayor tensión.

Markss y Steiger eligieron en esta circunstancia interponer un colgajo miocutáneo pectoral.[16]

Omura, Tachimori, Guillem, Asamura y Yoshino han preferido agregar el colgajo libre de yeyuno al ascenso gástrico.[17-22]

En una revisión actual de la literatura, las series recientes muestran un éxito de 95 a 100% de las anastomosis microvasculares en yeyuno.[23,24]

El porcentaje de fístula varía desde 0 a 20%. Su ocurrencia no significa reintervenciones ni aumento de la mortalidad.[23,24]

La experiencia del autor en colgajos de yeyuno permitía suponer que se ofrecía una técnica segura: una tasa de éxito de anastomosis microvasculares en yeyuno en 18 casos de 100% con una tasa de fístulas de 16,6%, todas las que habían cerrado espontáneamente dentro de los primeros 15 días.

Al no lograr ascender el estómago hasta la faringe en estos dos pacientes se decidió interponer un asa de yeyuno microvascularizada.

Se prefirió esta solución y no un colgajo miocutáneo pectoral, pese al menor tiempo operatorio, por los mejores resultados funcionales y menor tasa de fístulas.[22]

Por lo alto de la resección es conveniente contar con una boca amplia de yeyuno para que se adapte a la amplitud del defecto en la orofaringe.[25-27]

Esto se consigue disponiendo el yeyuno en U, lo que fue utilizado en estos pacientes.

La evolución postoperatoria fue sin complicaciones quirúrgicas, el tiempo de hospitalización relativamente corto y la buena calidad de la deglución justificó el mayor tiempo operatorio empleado al complementar el ascenso gástrico con una interposición microvascular de yeyuno.

CONCLUSIÓN

El defecto posterior a una laringofaringoesofagectomía puede ser reparado con ascenso gástrico combinado con colgajo libre de yeyuno, cuando no es posible hacer sin tensión la sutura faringogástrica, con buenos resultados quirúrgicos y funcionales.

Por lo pequeño de la muestra no es posible sacar conclusiones definitivas de los resultados mencionados.

BIBLIOGRAFÍA

1. Wolf GT, Hong WK, Fisher S *et al:* Induction chemotherapy plus radiation with surgery plus radiation in patients with advanced laryngeal cancer. The Departments of Veterans. Affairs Laryngeal Cancer Study Group. N Engl J Med 1991; 324: 1685.
2. Lefebvre JL, Chevalier D, Luboinski B: Larynx preservation in pyriform sinus cancer: preliminary results of European Organization for Research and Treatment of Cancer phase III trial. EORTIC Head and Neck Cancer Cooperative Group. J Natl Cancer Inst 1996; 88: 890-9.
3. Pignon JP, Bourhis J, Domenge C, Designe L: Chemotherapy added to locorregional treatment for head and neck squamous cell carcinoma: Three metanalysis of updated individual data. MACH-NC Collaborative Group. Metanalysis of chemotherapy on head and neck cancer. Lancet 2000; 355: 949-55.
4. De Vita Cancer: Principles and Practice of Oncology, 6th ed. Published by Lippincott Williams & Wilkins, Copyright 2001; Cap 30.
5. Mancuso A, Mukherji S, Schmalfuss I *et al:* Preradiotherapy computed tomography as a predictor of local control in supraglottic carcinoma. J Clin Oncol 1999; 17: 631.
6. Gluckman JL, Weissler, McCafferty et al: Partial versus total esophagectomy for advanced carcinoma of the hypopharynx. Arch Otolaryngol Head and Neck Surg 1987; 113: 69-72.
7. Elias D, Lasser P, Eschwege: Etude retrospective de 88 cas de cancer de l'oesophage cervical et definition d'une nouvelle approche thérapeutique. J Chir 1983; 120: 243-9.

8. Elias D, Cavalcanti A, Dube P, Julieron M: Circumferential pharyngolaryngectomy with total esophagectomy for locally advanced carcinomas. Ann Surg Oncol 1998; 5: 511-6.
9. Grant C, Schusterman M, Guillamondegui: Total reconstruction of the hypopharynx: A 20 years experience. Ann Plastic Surg 1992; 29: 408-12.
10. Lunghi F, Lunghi M, Bovo R: Biasiato gastric pull-up in pharyngo-esophageal reconstruction. Acta Otorhinolaryngol Ital 1998; 18: 392-7.
11. Akyyama H, Miyazono H, Tsurumaru M et al: Use of the stomach as an esophageal substitute. Ann Surg 1978; 188: 606-10.
12. Collard JM, Otte JB, Jamart J *et al:* An original technique for lengthening the stomach as an esophageal substitute after esophagectomy. Preliminary results. Dis Esoph 1989; 2: 171-4.
13. Bains MS, Spiro RH: Pharyngolaryngectomy, total extrathoracic esophagectomy and gastric transposition. Surg Gynecol Obstet 1979; 149: 693-6.
14. Harrison DFN, Thompson AE: Pharyngolaryngectomy with pharyngogastric anastomosis for carcinoma of the hypopharynx: Review of 101 operations. Head Neck Surg 1986; 8: 418-28.
15. Spiro RH, Bains MS, Shah JP *et al:* Gastric transposition for head and neck cancer. A critical update. Am J Surg 1991; 162: 384.
16. Marks S, Steiger Z: Combined pectorial flap and gastric pull-up for pharyngeal reconstruction. Head Neck 1997; 19: 134-6.
17. Guillem P, Chevalier D, Patenotre J, Triboulet JP: Composite reconstruction of the hypopharynx and esophagus. Dis Esophagus 2000; 13: 207-12.
18. Tachimori Y, Wanatabe H, Kato H: Treatment for synchronous and metachronous carcinoma of the head and neck and esophagus. J Surg Oncol 1990; 45: 43-5.
19. Yoshino K, Nara S, Endo M: Microsurgical composite reconstruction in head and neck and esophagus. Microsurgery 1996; 17: 341-6.
20. Omura K, Misaki T, Urayama H *et al:* Composite reconstruction of the esophagus. J Surg Oncol 1993; 52: 18-20.
21. Asamura H, Kato H, Wanatabe H *et al:* Combined gastric pull-up and microvascular jejunal transfer procedure after pharyngolaryngoesophagectomy. Ann Torac Surg 1989; 48: 423-5.
22. American Joint Committe on Cancer. AJCC Cancer Staging Manual. 5th ed. Philadelphia, PA: Lippincott-Raven Publishers, 1997.
23. Germain MA, Julieron M, Elias D: Total esophagoplasty using a double pedicled free fragt from the jejunum: the last resort. Paris: J Chir 1994; 131: 23-6.
24. Reece GP, Schusterman MA, Miller MJ *et al:* Morbidity and functional outcome of free jejunal transfer reconstruction for circumferential defects of the pharynx and cervical esophagus. Plast Reconstr Surg 1995; 96: 1307-16.
25. Germain MA, Julieron M, Trotoux J, Filippetti: Free U-shaped jejunal transplant, after circular pharyngolaryngectomy. Ann Chir 1998; 52: 978-82.
26. Julieron M, Germain MA, Schwaab G *et al:* Reconstruction with free jejunal autograft after cirumferential pharyngolaryngectomy: eighty-three cases. Ann Otol Rhinol Laryngol 1998; 107: 581-7.
27. Hung Chi Chen, Yueh-Bih Tang: Microsurgical reconstruction of the esophagus. Semin Surg Oncol 2000; 19: 235-45.