Rev. Chilena de Cirugía. Vol 54 - Nº 6, Diciembre 2002; págs. 665-667

CASOS CLÍNICOS

Aneurisma de carótida interna extracraneal

Drs. PATRICIO LEÓN Z, JUAN MARÍN P

Servicio de Cirugía, Hospital Militar de Santiago

RESUMEN

El aneurisma de la arteria carótida interna extracraneal es una patología infrecuente. Se reporta el caso de una paciente hipertensa de 71 años referida por hallazgo de masa pulsátil cervical. La ecografía Doppler muestra dilatación de carótida interna derecha y la angiografía confirma un aneurisma sacular de 4 cm de diámetro. La paciente se interviene quirúrgicamente practicándose resección del aneurisma y anastosmosis término-terminal de carótida interna. No se usó *shunt* intraoperatorio. Evolución post-operatoria sin incidentes. La anatomía patológica concluye aneurisma de tipo ateromatoso. El riesgo de eventos neurológicos por embolización indica la cirugía resectiva en esta patología.

PALABRAS CLAVES: ***Carótida interna, aneurisma, resección aneurisma***

SUMMARY

Aneurysm of the extracraneal internal carotid artery (ICA) is a rare condition. We report the case of a 71 year-old hypertensive female patient with a cervical pulsating mass. Color Doppler ultrasonography showed dilatation of the right ICA and an angiographic exam confirmed a sacular aneurysm measuring 4 cm in diameter. The patient was submitted to surgery. Resection of the aneurysm and end-to-end anastomosis of the ICA was done. No intraoperative shunt was used. The postoperative course was uneventful. Histopathologic exam revealed an atheromatous aneurysm. Surgery is indicated due to the risk of embolization with subsequent neurologic events.

KEY WORDS: ***Internal carotid artery, aneurysm, surgical resection***

INTRODUCCIÓN

El aneurisma de arteria carótida interna extracraneal (ACIE) es una patología rara, con una incidencia de 0,3% de los aneurismas en general y 0,5-1% de todas las operaciones de carótida.[1] Obedece a una variedad de etiologías entre las que se incluyen enfermedad ateromatosa, fibrodisplasia, disección, endarterectomía previa, trauma e infección. Esta diversidad de causas implica desafíos diagnósticos y terapéuticos. El propósito de la presente comunicación es reportar un caso clínico tratado recientemente por nosotros.

CASO CLÍNICO

Paciente de 71 años, sexo femenino, derivada por hallazgo de masa cervical. Presentaba como antecedentes HTA de larga data en tratamiento farmacológico. No refería amaurosis, paresia u otros síntomas deficitarios neurológicos. Al examen físico destacaba una masa pulsátil de 3 cm de diámetro bajo el ángulo de la mandíbula derecha. No se auscultaban soplos cervicales ni se encontraron aneurismas en otras localizaciones. La ecografía Doppler mostró una dilatación bien localizada en porción media de arteria carótida interna. El estudio

angiográfico de vasos cervicales confirma un aneurisma sacular de 4 cm de diámetro ubicado a 5 cm distal a la bifurcación carotídea (Figura 1). Se evidencia también elongación bilateral del árbol carotídeo y retardo en el llene de la circulacón intracerebral ipsilateral.

Previa evaluación cardíaca con cintigrama talio-dipiridamol, la paciente se interviene bajo anestesia general con monitoreo invasivo habitual. El abordaje se practica mediante incisión cervical oblícua en borde anterior de músculo esternomastoideo. Una vez aislada la bifurcación carotídea, se procede a la liberación cuidadosa del aneurisma de los tejidos y estructuras nerviosas vecinas (Figura 2). Bajo heparina sistémica 5000 U EV se procede a oclusión proximal y distal de carótida interna, manteniéndose el flujo por arteria carótida externa. No se usa *"shunt"* temporal. Se praractica sección del aneurisma en ambos extremos y anastomosis término-terminal con Prolene 6/0 a punto continuo. El tiempo total de oclusión fue de 13 minutos. Una vez confirmado flujo pulsátil en carótida interna distal se procede al cierre sin reversión de heparina, dejando drenaje aspirativo. Al término de la cirugía la paciente despierta sin déficit neurológico central. Se da de alta a los 6 días de postoperatorio con disfonía atribuible a compromiso de nervio laríngeo superior, permaneciendo en forma residual al mes de postoperatorio. En control clínico a los 4 meses, la paciente se encuentra asintomática desde el punto de vista neurológico.

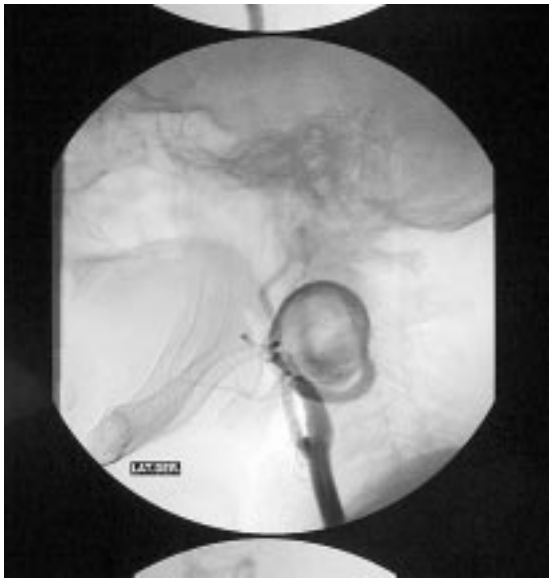

Figura 1. Aspecto angiográfico del aneurisma.

El estudio de anatomía patológica concluye un aneurisma sacular ateromatoso sin signos de especificidad.

DISCUSIÓN

Los ACIE se han reportado infrecuentemente en la literatura. El primer caso documentado fue operado por Sir Astley Cooper en 1808, practicando ligadura proximal del aneurisma.[2] El paciente no presentó déficit neurológico postoperatorio y vivió por otros 13 años, falleciendo debido a hemorragia cerebral no relacionada con su patología original. En instituciones de gran volumen de referencia, se opera en promedio sólo un paciente por año. En nuestro medio Krämer[3] reporta en 1988 dos casos de aneurisma sacular operados y Marín[4] un caso de aneurisma postendarterectomía carotídea.

La etiología de los aneurismas de carótida varía según las series, describiéndose la arterioesclerosis en un 42% de los casos.[5] En estos pacientes se encuentra una alta incidencia de HTA y enfermedad coronaria asociada. La extensión del aneurisma es variable de acuerdo a la causa: aquellos secundarios a fibridisplasia tienden a ser difusos, pudiendo comprometer la arteria hasta la entrada en el hueso petroso. Los aneurismas secundarios a enfermedad ateromatosa o trauma tienden a ser más localizados, y, por lo tanto, susceptibles de tratamiento quirúrgico. En algunos casos, la dilatación es difusa y compromete toda la extensión de la arteria carótida.

Frecuentemente, el ACIE se presenta con signos deficitarios neurológicos derivados de episodios embólicos.[6] Las manifestaciones pueden ser accidente vascular establecido, accidente isquémico transitorio e episodios de isquemia retinal. En casos muy raros las manifestaciones clínicas derivan de compresión local de nervios craneales.



Figura 2. Aspecto intraoperatorio del aneurisma

El diagnóstico se confirma con Ecografía Doppler; la angiografía está indicada en todos los enfermos para delimitar extensión distal y detectar estenosis o irregularidades de la arteria. Otros métodos diagnósticos recomendados son la Tomografía Axial Computada con reconstrucción tridimensional y la Resonancia Nuclear Magnética: según Rosset,[7] el primero de éstos es el medio diagnóstico que entrega mayor información.

El tratamiento quirúrgico está indicado en todo paciente a quien se pueda ofrecer un riesgo razonable de morbimortalidad, dada la alta incidencia reportada de episodios neurológicos en esta patología (33% a 45%).[8] En una serie anterior a la época quirúrgica, el 71% de los pacientes murió eventualmente a consecuencias de su aneurisma.[9] El riesgo de accidente vascular encefálico en enfermos manejados conservadoramente es cercano al 50%. La gran mayoría de las manifestaciones neurológicas son secundarias a fenómenos trombóticos o embólicos; la ruptura es rara.

La técnica quirúrgica varía según el tipo de aneurisma. Entre las alternativas descritas están la resección y anastomosis término-terminal, resección y reimplante en carótida externa y resección parcial y plastia con parche de vena o PTFE.[5] La tortuosidad y elongación de la arteria posibilita el acceso a aneurismas distales, que pueden parecer inabordables en un primer momento. En casos de aneurismas postendarterectomía puede ser necesario el control endoluminal de carótida interna con catéteres Fogarty o dilatadores metálicos. Los aneurismas fusiformes de la bifurcación se benefician con resección parcial y cierre con parche, con lo que se evita una disección demasiado extensa. En casos especiales, se ha descrito abordajes complejos, con resección de apófisis estiloides y mastoides y subluxación de la mandíbula.[10] La ligadura de carótida presenta una alta tasa de accidente vascular encefálico (34%) por lo que estaría indicada sólo en casos excepcionales.

Se ha descrito el manejo endovascular de estas lesiones mediante prótesis insertada por vía percutánea,[11] sin embargo, la técnica se encuentra en una fase temprana de uso clínico y deberá evaluarse sus resultados a largo plazo.

La morbimortalidad descrita para el tratamiento quirúrgico comprende eventos neurológicos y déficit transitorio o definitivo del nervio craneales, reportándose una tasa de 7,2% en meta-análisis de varias series;[7] ésta es superior a la morbimortalidad de la endarterectomía carotídea habitual y se explicaría por la mayor dificultad técnica derivada de la ubicación distal de los aneurismas. Sin embargo, estos resultados justifican una conducta quirúrgica frente a esta patología, dado el mal pronóstico de la enfermedad dejada a su evolución natural.

BIBLIOGRAFÍA

1. Zwolak RM, Whitehouse WM, Knake JE: Atheroesclerotic extracranial carotid artery aneurysms. J Vasc Surg 1984; 1: 415-22.
2. Hertzer N. (Comentario). J Vasc Surg 2000; 31: 823-5.
3. Kramer A, Valdés F, Seitz J *et al:* Aneurismas cerebrovasculares extracraneanos. Rev Chir Cir 1988; 40: 296-9.
4. Marín J, Acuña J, Cabrera A *et al:* Aneurisma de carótida postendarterectomía. Rev Chir Cir 1998; 50: 329-33.
5. El Sabrout R, Cooley D: Extracranial carotid artery aneurisms: Texas Heart Institute experience. J Vasc Surg 2000; 31: 702-12.
6. McCollum CH, Wheeler WG, Noon GP *et al:* Aneurysms of the extracranial carotid artery: twenty-one years experience. Am J Surg 1979; 137: 196-200.
7. Rosset E, Albertini JN, Magnan P *et al:* Surgical treatment of extracranial internal carotid artery aneurisms. J Vasc Surg 2000; 31: 713-23.
8. De Jong KP, Zondervan PE, Van Urk H: Extracranial carotid artery aneurisms. Eur J Vasc Surg 1989; 3: 557-62.
9. Winslow N: Extracranial aneurysm of the internal carotid artery: history and analysis of the cases registered up to 1925. Arch Surg 1926; 13: 689-729.
10. Purdue GF, Pellegrini RV, Arena S: Aneurysms of the high internal carotid artery: a new approach. Surgery 1981; 89: 268-70.
11. Hurst RW, Haskal ZJ, Zager E *et al:* Endovascular stent treatment of cervical internal carotid artery aneurysms with parent vessel preservation. Surg Neurol 1998; 50: 313-7.