Rev. Chilena de Cirugía. Vol 54 - Nº 6, Diciembre 2002; págs. 639-643

TRABAJOS CIENTÍFICOS

Esplenectomía laparoscópica en pacientes con púrpura trombocitopénico idiopático

Drs. GUSTAVO PÉREZ B, ALEX ESCALONA P, FRANCISCO LÓPEZ K, MAURICIO PÉREZ B, FERNANDO CROVARI E, CAMILO BOZA W, LUIS IBÁÑEZ A

Departamento de Cirugía Digestiva. Facultad de Medicina, Pontificia Universidad Católica de Chile

RESUMEN

La esplenectomía por enfermedades hematológicas es la operación por laparoscopia más frecuente sobre órganos sólidos. El objetivo de este trabajo es dar a conocer los resultados quirúrgicos de los pacientes sometidos a esplenectomía laparoscópica por púrpura trombocitopénico idiopático (PTI) en nuestro Hospital. La serie está constituida por 11 pacientes. La edad promedio es de 35 años (15 a 60 años), 6 son mujeres. El tiempo operatorio fue de 102 min (70 a 150 min). Se transfundieron plaquetas en 9 pacientes. El recuento de plaquetas promedio preoperatorio y al alta fue de 32700 y 177600 plaquetas/ mm^3 respectivamente. Sólo un paciente presentaba un bazo accesorio que fue resecado y en un paciente se realizó además una biopsia hepática. No hubo necesidad de conversión a cirugía abierta en ningún paciente. Un paciente presentó como complicación postoperatoria una atelectasia basal izquierda. No hubo mortalidad en esta serie. La estadía postoperatoria fue de 3 días en promedio (1 a 6 días). La esplenectomía por vía laparoscópica es una alternativa segura en pacientes con PTI.

PALABRAS CLAVES: ***Laparoscopia, esplenectomía, púrpura trombocitopénico idiopático***

SUMMARY

Splenectomy for hematologic diseases is the most frequent laparoscopy operation on solid organs. The aim of this study is to show surgical results of patients who underwent laparoscopic splenectomy for idiopathic thrombocitopenic purpura in our hospital. Laparoscopic splenectomy was performed in 11 patients. Mean age was 35 years (range 15 to 60 years), 6 were women. Mean operative time was 102 minutes (range 70 to 150 minutes). Platelets were transfused in 99 patients. The preoperative and discharge mean platelet count was 32700 y 177600 platelets/mm^3 respectively. Accesory spleen was resected in one patient and in other a hepatic biopsy was performed. There were no convertions to an open procedure. One patient had a left lower lobe atelectasis. There were no deaths. Mean postsurgical stay was 3 days (range 1 to 6 days). Laparoscopic splenectomy is a safe alternative in patients with idiopathic thrombocytopenic purpura.

KEY WORDS: ***Laparoscopy, splenectomy, idiopathic thrombocytopenic purpura***

INTRODUCCIÓN

El desarrollo de la cirugía laparoscópica ha permitido extender esta vía de abordaje a la cirugía de órganos sólidos, siendo la esplenectomía por enfermedades hematológicas la operación más frecuente. El púrpura trombocitopénico idiopático (PTI) es la principal indicación de esplenectomía, excluidas las esplenectomía por trauma. Descrita por primera vez el año 1991,[1] el abordaje laparos-

cópico para la esplenectomía se ha convertido en la vía de elección en la gran mayoría de las enfermedades hematológicas que clásicamente se han resuelto por cirugía abierta.[2] Nuestro país no ha estado ajeno a esta realidad[3] y el año 2000 se inicia en nuestro Hospital el abordaje laparoscópico para la esplenectomía en pacientes portadores de púrpura trombocitopénico idiopático (PTI) en forma regular. El objetivo de este trabajo es mostrar los resultados quirúrgicos en estos pacientes.

MATERIAL Y MÉTODO

Se revisaron las fichas clínicas de todos los pacientes sometidos a esplenectomía laparoscópica entre febrero de 2000 y marzo de 2002, se registraron los datos demográficos de cada paciente, perfil hematológico perioperatorio, así como la información técnica del procedimiento a efectuar y la evolución postoperatoria. Dentro de la información técnica se consideró el tiempo operatorio, uso de drenaje, día de realimentación y estadía postoperatoria. Para comparar el recuento de plaquetas preoperatorio, al alta y corregido, se usó prueba t pareada.

TÉCNICA QUIRÚRGICA

El procedimiento es realizado bajo anestesia general, con el paciente en posición decúbito lateral derecho en 60°. Se utiliza un monitor que se ubica a la izquierda del paciente, el cirujano se dispone a la derecha y el primer ayudante al lado derecho del cirujano, como se muestra en la Figura 1.

El abdomen es insuflado con CO_2 a través de una aguja de Veress por una incisión supraumbilical hasta alcanzar una presión de 15 mmHg. Se usan habitualmente 2 trocares de 10 mm, ubicados en posición periumbilical y subxifoidea, y un trocar de 12 mm en la unión de flanco e hipocondrio izquierdo. Ocasionalmente se utiliza un cuarto trocar de 5 mm que se ubica en la línea media entre la región subxifoidea y umbilical, tal como lo muestra la Figura 2. En los últimos 3 casos hemos reubicado el trocar umbilical en un punto situado entre el obligo y la intersección de la línea medio clavicular y el reborde costal. A este trocar se agregan dos trocares en epigastrio e hipocondrio izquierdo, haciendo innecesario el uso de un cuarto trocar, como se aprecia en la Figura 3. Se utiliza óptica de 0 ó 30°, gran parte de la disección es realizada con disector ultrasónico.

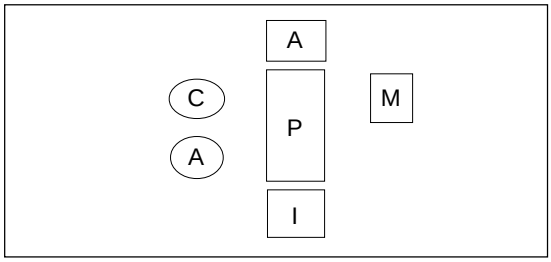

Figura 1. Disposición del equipo quirúrgico en pabellón.

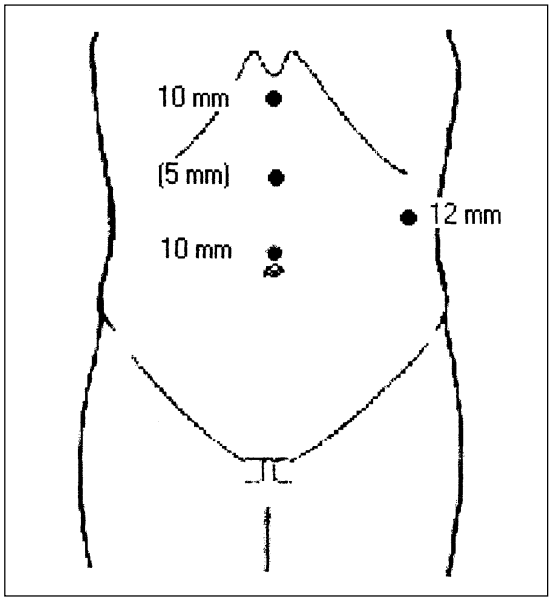

Figura 2. Distribución de trocares en los primeros pacientes operados.

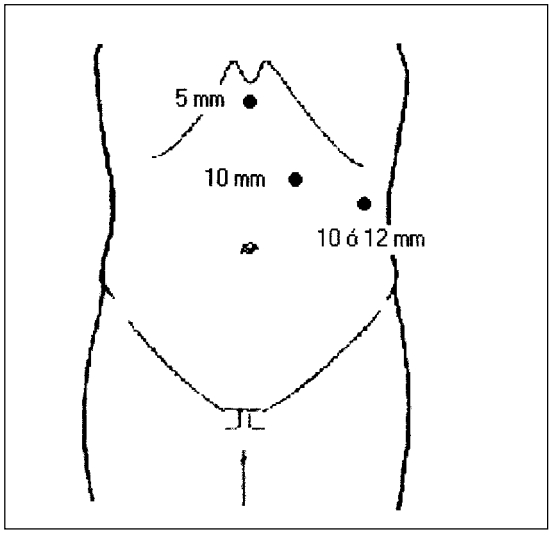

Figura 3. Distribución de trocares en los últimos pacientes operados.

Figura 4. Sección de vasos cortos con uso de disector ultrasónico.

El procedimiento se inicia con la exploración abdominal en búsqueda de bazos accesorios, luego se diseca el ligamento esplenocólico permitiendo exponer el polo inferior del bazo. Posteriormente se expone el hilio esplénico, seccionando los vasos cortos con el uso del disector ultrasónico (Figura 4). Una vez aislado el pedículo esplénico éste es seccionado usando engrapadora lineal cortante con cargas vasculares (Endopath endoscopic linear cutter 35 mm. Ethicon Endo-Surgery Inc), como se muestra en la Figura 5. Finalmente se disecan el resto de los elementos de sostén y las adherencias al diafragma. Luego de ser resecado, el bazo es introducido a una bolsa la cual se exterioriza a través del trocar ubicado en hipocondrio izquierdo (Figura 6). El bazo es triturado con pinza y aspirado para su extracción.

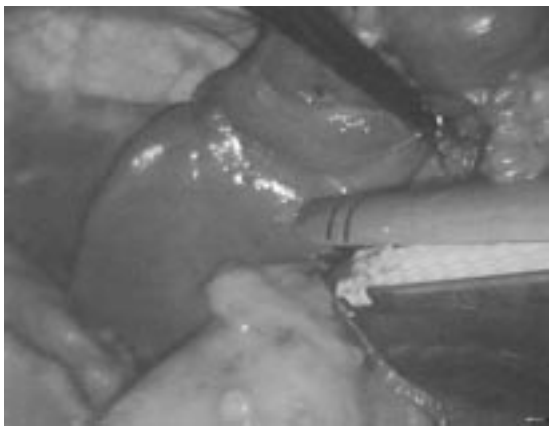

Figura 5. Sección de hilio esplénico con engrapadora lineal cortante con carga vascular (Endopath endoscopic linear cutter 35 mm Ethicon Endo-Surgery Inc).

RESULTADOS

La serie está constituida por 11 pacientes. La edad promedio es de 35 años (15 a 60 años), 6 son mujeres. La indicación de cirugía en todos los casos fue por PTI refractario a tratamiento médico (Tabla 1). El tiempo operatorio fue de 102 minutos en promedio (70 a 150 min). Sólo un paciente (9%) presentaba un bazo accesorio que fue resecado y en un paciente se realizó además una biopsia hepática debido a la presencia de cirrosis hepática.

Se transfundieron plaquetas en el intraoperatorio en 9 pacientes, con un promedio de 7 unidades de plaquetas por paciente (2 a 12 U). El recuento de plaquetas promedio preoperatorio y al alta fue de 32700 y 177600 plaquetas/mm^3 respectivamente (p= 0,0006). Se calcula que cada unidad de plaquetas transfundida en un paciente promedio de 70 kg aumenta el recuento plaquetario en 5000 plaquetas/mm^3. Si corregimos el recuento de plaquetas promedio al alta en cada paciente, de acuerdo con este cálculo, tenemos un promedio de 154000 plaquetas/mm^3 (p= 0,0011).

En la sección del hilio esplénico se usaron 2 a 4 cargas vasculares por paciente, y en dos pacientes (18%) se dejó drenaje en la logia esplénica. No hubo necesidad de conversión a cirugía abierta en ningún paciente.

Un paciente (9%) presentó como complicación postoperatoria una atelectasia basal izquierda que prolongó su estadía postoperatoria a 6 días para kinesioterapia respiratoria. No hubo mortalidad en esta serie. Los pacientes fueron realimentados en promedio al primer día postoperatorio (0 a 2 días), y la estadía postoperatoria promedio fue de 3 días (1 a 6 días) (Tabla 2).

DISCUSIÓN

La esplenectomía como tratamiento de enfermedades hematológicas fue descrito por primera

Tabla 1

CARACTERÍSTICAS DE LOS PACIENTES

Número de pacientes	11
Edad	35 años (15 a 60 años)
Sexo	
Masculino	5 (45%)
Femenino	6 (55%)
Recuento de plaquetas	
Preoperatorio	32700 plaquetas/mm^3
Postoperatorio	177600 plaquetas/mm^3 (p= 0,0006)
Postoperatorio corregido	154000 plaquetas/mm^3 (p= 0,0011)

Tabla 2

RESULTADOS QUIRÚRGICOS

Conversión a cirugía abierta	No
Tiempo operatorio	102 min (70 a 150 min)
Complicaciones postoperatorias	1 paciente (9%)
Estadía postoperatoria	3 días (1 a 6 días)

vez el año 1910 en la esferocitosis hereditaria, desde entonces son numerosas las patologías cuyo tratamiento precisa de la extirpación del bazo. En el caso del PTI el tratamiento es esencialmente médico, basado en el uso de corticoides, inmunoglobulinas, plasmaféresis y quimioterapia. La falta de respuesta a este tratamiento constituye la principal indicación de esplenectomía en estos pacientes, con buen resultado hasta en el 85% de ellos.[2]

Desde que fue descrita por primera vez en 1991,[1] la vía laparoscópica para la extracción del bazo ha sido desarrollada por numerosos centros en todo el mundo, y constituye actualmente la forma de elección en numerosas patologías, especialmente en el PTI. No existen trabajos prospectivos que comparen resultados en PTI tratados con cirugía abierta y laparoscópica. Los trabajos que comparan series históricas muestran resultados similares en término de remisión de la enfermedad con ventajas comparativas del abordaje laparoscópico, dado por menor uso de analgesia postoperatoria, realimentación más precoz y menos estadía hospitalaria.[2]

Se han descrito básicamente dos técnicas de ubicación del paciente y del equipo quirúrgico para realizar la esplenectomía laparoscópica. La primera, corresponde a los primeros reportes de esta operación,[1] es la llamada técnica anterior. El paciente es ubicado en posición de litotomía con el cirujano entre las piernas del paciente. La segunda alternativa, es la que se ha adoptado en nuestro Hospital, es la técnica lateral. En este abordaje el paciente es ubicado en posición decúbito lateral derecho y el cirujano se ubica a la derecha del paciente. Esta última forma es la más usada actualmente, incluso en los grupos pioneros que iniciaron su experiencia con la técnica anterior.[4,5] Permite a nuestro juicio una más fácil exposición del bazo y abordaje del hilio esplénico al desplazar el colon, el estómago y el epiplón mayor por gravedad. Se describe un menor porcentaje de conversión (0 a 10%),[6-8] al ser comparada con la técnica anterior (20 a 50%).[9]

La presencia de bazo accesorio se describe en el 15 a 20% de la población general en autopsia.[10] Esta cifra es algo mayor que el 9% encontrado en nuestra serie, pero comparable con las referencias internacionales en cirugía laparoscópica. Efectivamente, la literatura es coincidente respecto del menor porcentaje de bazo accesorio encontrado en cirugía laparoscópica *versus* abierta, que puede ser hasta 3 veces menor.[11] Esto es objeto de preocupación y especial interés debido al riesgo de recidiva posible por la no extirpación de estos bazos. Sin embargo, la mayoría de las recidivas son debido a destrucción ectópica intrahepática de plaquetas, más que por la presencia de bazos accesorios,[12] y sólo el 40% de los pacientes con recidiva y presencia de bazo accesorio responde a la extirpación de éste.[13]

En esta serie no hay conversión a cirugía abierta, la que se describe hasta el 19% de los casos.[14] Habitualmente esto se debe a hemorragia que en algunas series se presenta más frecuentemente con el uso de *clip* para control del pedículo esplénico en vez del uso de engrapadora vascular cortante. Por esta razón muchos recomiendan el uso de este instrumento cuando está disponible, para el control de los vasos del pedículo. El uso de engrapadora vascular, por otro lado, disminuiría el tiempo operatorio al ser comparado con el uso de *clip* o ligaduras.[8] En nuestro caso éste corresponde a 102 minutos en promedio, siendo similar a lo descrito en la mayoría de las series internacionales.

Las complicaciones postoperatoria en general son menores presentándose en el 10 a 15% de los pacientes. En esta serie corresponde a un paciente (9%) con una atelectasia basal izquierda que prolongó la estadía postoperatoria a 6 días. Otras complicaciones descritas son hemorragia, derrame pleural, neumonía, absceso subfrénico, trombosis venosa profunda, lesiones pancreáticas, gástricas y de colon.[15] Existen también reportes de mortalidad asociada al procedimiento en 2 a 4% de los casos.

En esta experiencia, la estadía postoperatoria promedio es de 3 días, con un rango de 1 a 6 días. Cifras en general comparables han sido descritas por diferentes autores,[1,16] siendo algo mayor en grupos que retardan el alta hasta estabilizar el recuento plaquetario.[17]

En resumen, consideramos que la esplenectomía laparoscópica es una alternativa segura y puede ser una vía de abordaje atractiva para la esplenectomía por PTI en centros que cuenten con la tecnología adecuada y cirujanos entrenados.

BIBLIOGRAFÍA

1. Delaitre B, Maignien B: Splenectomie par voie coelioscopique. Une observation. Press Med 1991; 44: 22-3.

2. Gargiulo N, Zenilman M: Splenectomy for hematologic disorders. En: Cameron JL (ed): Current surgical therapy. St Louis: Mosby, Inc 2001; 587-91.
3. Vallejos C: Esplenectomía laparoscópica. Rev Chil Cir 2001; 53: 398-401.
4. Delaitre B: Laparoscopic splenectomy. The "hanged spleen" technique. Surg Endosc 1995; 9: 528-9.
5. Delaitre B, Pitre J: Laparoscopic splenectomy versus open splenectomy: a comparative study. Hepatogastroenterology 1997; 44: 45-9.
6. Szold A, Sagi B, Merhav H, Klausner J: Optimizing laparoscopic splenectomy. Technical details and experience in 59 patients. Surg Endosc 1996; 12: 1078-81.
7. Smith C, Meyer T, Goretski M *et al:* Laparoscopic splenectomy by the lateral approach: a safe and effective alternative to open splenectomy for hematologic diseases. Surgery 1996; 789-94.
8. Park A, Gagner M, Pomp A: The lateral approach to laparoscopic splenectomy. Am J Surg 1997; 173: 126-30.
9. Cadiere G, Verroken R, Himpens J *et al:* Operative strategy in laparoscopic splenectomy. J Am Coll Surg 1994; 179: 668-72.
10. Wadham B, Adams P, Jonson M: Incidence and localization of accessory spleens. N Engl J Med 1981; 304: 1111.
11. Yee L, Carvajal S, De Lorimier A *et al:* Laparoscopic splenectomy. The initial experience at University of California. San Francisco: Arch Surg 1995; 130: 874-9.
12. Najean Y, Dufour V, Rain J, Toubert M: The site of platelet destruction in thrombocitopenic purpura as a predictive index of the efficacy of splenectomy. Br J Haematol 1991; 79: 271-6.
13. Berchtold P, McMillan R: Therapy of chronic idiopathic thrombocitopenic purpura in adults. Blood 1989; 74: 2309-17.
14. Flowers J, Lefor A, Steers J, Heyman M, Graham S, Imbembo A: Laparoscopic splenectomy in patients with hematologic diseases. Ann Surg 1996; 224: 19-28.
15. Poulin E: Laparoscopic splenectomy. En: Eubanks S, Swanström L, Soper N (eds). Mastery of Endosopic and Laparoscopic Surgery. Philadelphia: Lippincott Williams & Wilkins 2000; 306-19.
16. Katkhouda N, Hurwitz M, Rivera R *et al:* Laparoscopic splenectomy: outcome and efficacy in 103 consecutive patients. Ann Surg 1998; 228: 568-78.
17. Bresler L, Guerci A, Brunaud L *et al:* Laparoscopic splenectomy for idiopathic thrombocitopenic purpura: outcome and long-term results. World J Surg 2001; 26: 111-4.