Rev. Chilena de Cirugía. Vol 54 - Nº 6, Diciembre 2002; págs. 628-638

TRABAJOS CIENTÍFICOS

Hernias hiatales verdaderas: tratamiento quirúrgico por vía laparoscópica

Drs. ITALO BRAGHETTO M, OWEN KORN B, PATRICIO BURDILES P, ANÍBAL DEBANDI L, HÉCTOR VALLADARES H, LUIS BRUNETT

Departamento de Cirugía, Hospital Clínico, Dr. José Joaquín Aguirre, Facultad de Medicina, Universidad de Chile, Departamento de Anestesia y Reanimación

RESUMEN

Las hernias hiatales se clasifican en 3 tipos: I. Axiales por deslizamiento; II. Paraesofágicas; III. Mixtas. Desde 1991 se ha incorporado el acceso laparoscópico para el reflujo gastroesofágico y hernias hiatales con buenos resultados. Se presentan 15 casos de hernias hiatales grandes con 1/3 de estómago intratorácico, que fueron operados por vía laparoscópica, los cuales correspondieron a: Tipo I= 10, Tipo II= 1; Tipo III= 4. Una de éstas correspondió a una hernia hiatal tipo I recidivada postcirugía antirreflujo operada 4 años antes. Todos estos pacientes presentaron síntomas de reflujo. Durante la cirugía se realizó disección del saco, reducción de la hernia y del estómago herniario, hiatoplastia y, cirugía antirreflujo. Al control radiológico postoperatorio se confirmó reducción completa de la hernia con desaparición de los síntomas de RGEP. El abordaje laparoscópico para las grandes hernias hiatales es factible, seguro y con buenos resultados clínicos y radiológicos.

PALABRAS CLAVES: ***Hernias diafragmáticas, hernias axiales, hernias paraesofágicas***

SUMMARY

There are 3 types of herniae: I sliding hernia; II paraesophagel hernia and III mixed cases. Since 1991, laparoscopy has been used for the treatment of hiatal herniae and gastroesophageal reflux with good results. We present 15 cases of large hiatal herniae with 1/3 of the stomach in intrathoracic location; type I= 10 cases; type II: 1 case and type III, 4 cases. One of the patients with type I hernia had undergone antireflux surgery 4 years before. All patients had symptoms of reflux. Surgical treatment was done by laparoscopy and consisted of dissection of the sac, hernia reduction, hiatoplasty and antireflux surgery. At postoperative radiological evaluation complete reduction of the hernia was confirmed. The laparoscopic approach for large hiatal hernia is feasible and safe with good clinical results

KEY WORDS: ***Diaphragmatic herniae, axial herniae, paraesophageal herniae***

INTRODUCCIÓN

El término hernia hiatal se refiere a la protrusión de cualquier estructura no esofágica a través del hiato esofágico, cuyo contenido abdominal está cubierta por un saco peritoneal y aunque estas hernias puedan aparecer precozmente en el recién nacido son generalmente de naturaleza adquirida. Las posibles causas incluyen aumento de la presión intraabdominal que empuja los órganos hacia

el tórax, atrofia o debilidad de los pilares diafragmáticos y de la membrana freno esofágica o combinación de ambos factores.[1]

Las hernia hiatales de acuerdo a los criterios de Allison,[2] inicialmente se clasificaron en 3 tipos, pero recientemente algunos autores agregan un 4°, hernias gigantes complejas en las cuales prácticamente gran parte del estómago es intratorácica y otros órganos como colon, bazo o epiplón forman parte del contenido herniario[3,4] (Figura 1).

Las hernias tipo I corresponden a hernias axiales o por deslizamiento en las que la unión gastroesofágica se encuentra desplazada hacia el tórax con estiramiento de la membrana frenoesofágica y de los vasos que forman parte del saco herniario. Las hernias tipo II o paraesofágicas son aquellas en las cuales la unión gastroesofágica se encuentra en el abdomen y lo que asciende en forma lateral al esófago es el fondo gástrico con estiramiento y deslizamiento parcial anterolateral de la membrana frenoesofágica a través de un hiato dilatado. Las hernias tipo III con elementos que combinan las 2 anteriores, presentan un gran saco herniario y gran dilatación del hiato, presencia por lo general de un tercio o más de estómago intratorácico y la ya descrita tipo IV que ha ganado aceptación en la literatura quirúrgica actual, en las cuales la posibilidad de complicación es mayor.

Las hernias hiatales tienen indicación quirúrgica debido su gran asociación con enfermedad por reflujo gastroesofágico patológico, cerca del 70%, y por las posibles complicaciones del órgano herniado.[5]

Los principios básicos para la corrección quirúrgica son la disección y resección del saco herniario, reducción hacia el abdomen del contenido, cierre del hiato diafragmático mediante aproximación de ambos pilares de la crura derecha, cirugía antirreflujo y algún procedimiento de gastropexia, evitando así las principales complicaciones, la disfagia y la recurrencia de los síntomas de reflujo gastroesofágico y de la hernia hiatal.

Estos principios quirúrgicos establecidos para la técnica quirúrgica por vía abierta, ya sea por vía torácica o abdominal, deben ser mantenidos al efectuar un procedimiento por vía laparoscópica. Dallemagne y Gagea[6,7] reportan los primeros casos operados por esta vía y posteriormente otros autores publican sus resultados a corto y mediano plazo.[8-10]

En nuestro país no existen reportes respecto de este tema. En el presente artículo se presentan la experiencia en pacientes operados por hernias hiatales verdaderas por vía laparoscópica y los resultados postoperatorios.

MATERIAL Y MÉTODO

Se incluyen 15 pacientes, 4 hombres y 11 mujeres con rango de edad entre 37 y 84 años (promedio 62,4 años). Todos estos pacientes presentaron síntomas de reflujo gastroesofágico patológico de varios años de evolución, principalmente pirosis, regurgitación, saciedad precoz, sensación de ocupación retroesternal y eruptos frecuentes. Dos pacientes reportaron dolor retroesternal y síntomas cardíacos y respiratorios. Solo un paciente refiere disfagia para algunos alimentos sólidos. No hubo pacientes con hemorragia digestiva u otra complicación aguda y todos fueron operados en forma electiva

Estos pacientes fueron estudiados de acuerdo a nuestro protocolo con endoscopia digestiva alta, Rx EED, manometría y monitoreo de pH intraesofágico de 24 h, según metodología previamente publicada.[11,12]

Endoscópicamente se describe un primer anillo correspondiente al cambio de mucosas y unión gastroesofágica y luego una formación sacular con pliegues gástricos que emergen por un segundo anillo ubicado distalmente y más dilatado correspondiente al hiato esofágico. La retrovisión endoscópica del fondo gástrico y unión gastroesofágica confirma los signos sugerentes de hernia hiatal con un hiato dilatado por donde se invaginan pliegues hacia proximal (Figura 2). Las biopsias tomadas de la unión gastroesofágica y del epitelio distal demostraron esofagitis crónica y/o carditis y no se encontró epitelio columnar con metaplasia intestinal descartando en estos pacientes un Esófago de Barrett asociado.

La radiología baritada del esófago, estómago y duodeno confirmaron la presencia de hernias hiatales verdaderas en los 15 pacientes. En un paciente, incluso, la hernia fue evidenciada por Rx de tórax (Figuras 3, 4, 5 y 6).

El estudio manométrico del esófago demostró esfínter desplazado a tórax, esfínter incompetente en todos ellos y el estudio de monitoreo de pH intraesofágico de 24 h confirmó la presencia de un reflujo patológico, de diferente magnitud.

TÉCNICA QUIRÚRGICA

Las principales etapas de la técnica quirúrgica empleada son:

1. Posición del paciente, de los trocares de trabajo y pneumoperitoneo:

Paciente en decúbito dorsal en posición de Grassi y extremidades inferiores en abducción completa. El primer trocar de 10 mm a 4 cm por

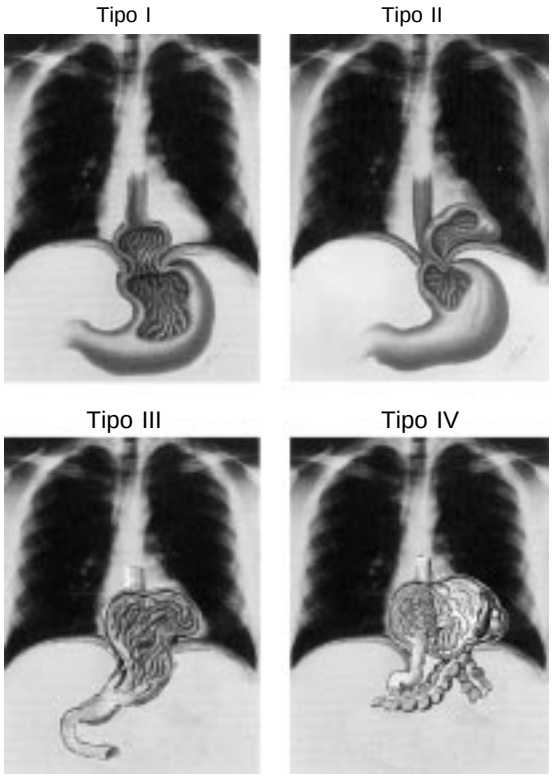

Figura 1. Clasificación actual de las hernias hiatales.

encima del ombligo (óptica), un segundo trocar subxifoideo (retractor hepático), un tercer trocar de 5 mm subcostal derecho línea medio clavicular y otro de 10 mm subcostal izquierdo, línea axilar anterior como puertas de trabajo y un quinto trocar de 10 mm en el flanco izquierdo línea axilar anterior (retractor del órgano).

2. El procedimiento quirúrgico propiamente tal consiste en:

– Tracción del contenido de la hernia hacia el abdomen, para reducir al abdomen el contenido

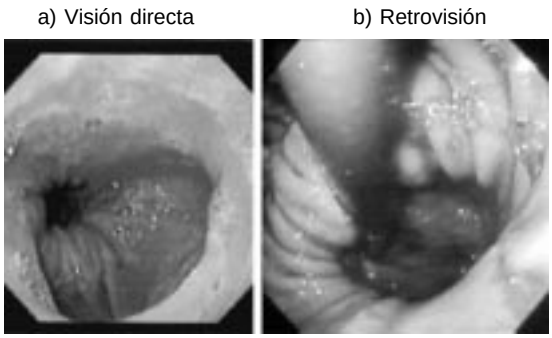

Figura 2. Diagnóstico endoscópico.

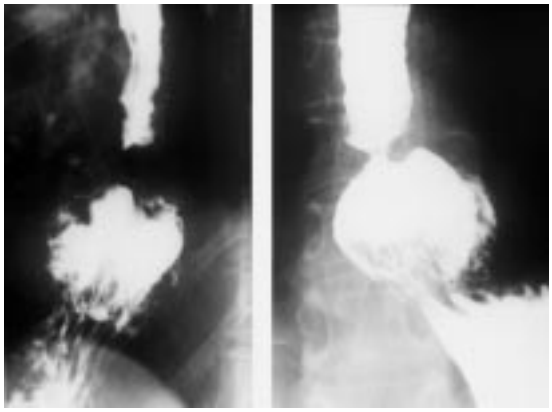

Figura 3. Hernia hiatal tipo I.

cuanto más sea posible tratando de reducir el saco y mantenerlo en tensión, sin provocar desgarros y sangrado que dificulte las etapas siguientes.

– Disección y resección del saco peritoneal lo mas alto posible para obtener la identificación del esófago el cual debe ser disecado en todo su contorno. Si no ha sido posible la reducción del saco hacia el abdomen, su disección debe ser en el mediastino.

– Identificación de ambos pilares del hiato esofágico.

– Disección del esófago abdominal y de la unión gastroesofágica y del ángulo de His reposicionándolo en el abdomen.

– Hiatoplastia con aproximación y sutura con puntos irreabsorbibles de ambos pilares usando sonda de calibración 32 French.

– Cirugía antirreflujo con calibración cardial, gastropexia posterior y fundo frenopexia anterior en

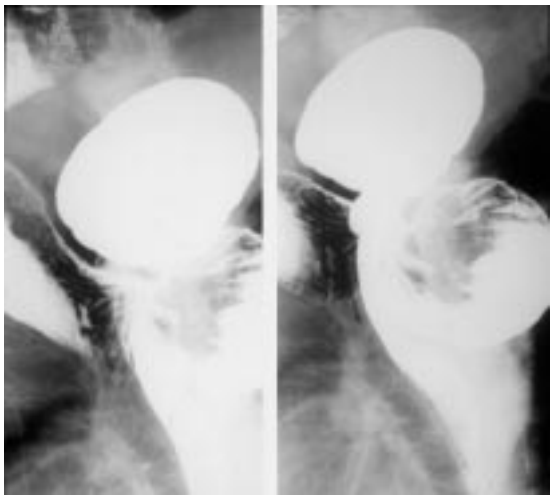

Figura 4. Hernia hiatal tipo II.

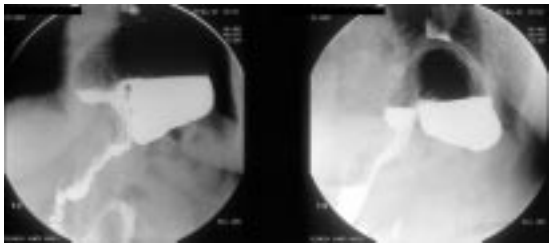

Figura 5. Hernia de tipo III con vólvulo.

12 pacientes, fundoplicatura de Nissen en 2 pacientes y fundoplicatura anterior de Dor en otro paciente. En las Figuras 7, 8 y 9, se muestran las etapas del procedimiento descrito

Se consignan los resultados intraoperatorios, los resultados clínicos, de laboratorio y los controles radiológicos postoperatorios a mediano plazo.

RESULTADOS

En la Tabla 1 se muestran las características clínicas y de laboratorio de los pacientes, destacando los hallazgos clínicos, endoscópicos y radiológicos en el pre y postoperatorio. El diagnóstico preoperatorio confirmó endoscópica y radiológicamente en la mayoría de los pacientes hernias de gran tamaño y 2 de ellos mayores de 10 cm. En 10 pacientes las hernias son de tipo I, un paciente con hernia tipo II y 4 pacientes con grandes hernias tipo III. En un paciente se demostró además de la hernia hiatal un vólvulo parcial del estómago (Figura 5), que se redujo fácilmente durante la cirugía. En el control postoperatorio sólo en un paciente se demostró una pequeña hernia residual que corresponde a un paciente con una hernia hiatal gigante. En las Figuras 10, 11 y 12 se muestran las imágenes endoscópicas y radiológicas postoperatorias de los pacientes con hernia hiatales tipo I grandes y en los pacientes con hernias hiatales tipo III.

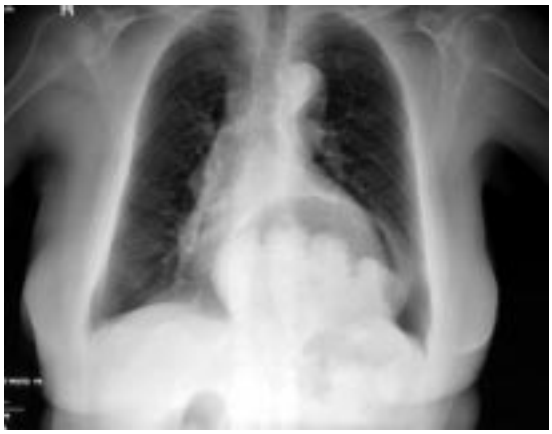

Figura 6. Rx tórax con imagen de hernia hiatal.

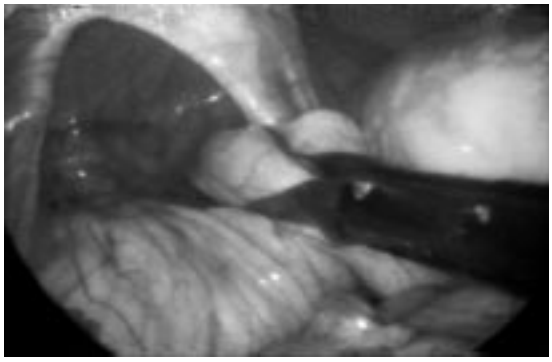

Figura 7. Imágen laparoscópica y tracción del contenido.

Considerando el total de los pacientes estudiados la presión media del EGE fue de 7,9 mmHg (rango 5,4-10,1 mmHg) totalmente desplazado a tórax con un largo total menor de lo normal. Se confirmó un porcentaje de reflujo ácido medio de 11% (rango 4,6 – 35,1%) y un valor DeMeester de reflujo ácido medio de 33 (rango 25,4 – 116,1) confirmando un reflujo gastroesofágico patológico en todos los pacientes estudiados.

Los resultados generales de la manometría y medición del pH de 24 h pre y postoperatorios se muestran en Tabla 2.

La presión de reposo postoperatoria del EGE mejoró en todos los pacientes con una mediana de 15,5 mmHg (Rango 9,1-17,1) ($p = 0,0000$). Solo un paciente presentó una presión de reposo del EGE inferior al valor normal, pero este paciente está libre de síntomas hasta el momento (Figura 13).

Al monitoreo de pH intraesofágico de 24 h preoperatorio todos los pacientes presentaron un porcentaje de reflujo ácido ($pH < 4$) por sobre el

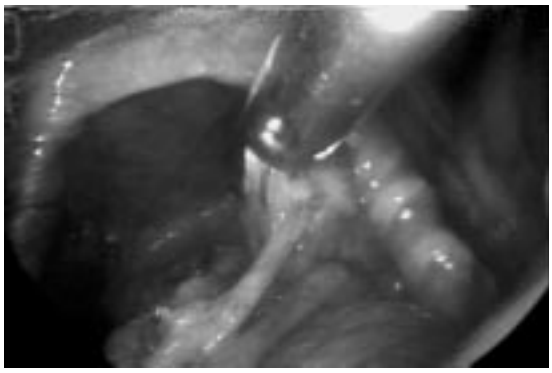

Figura 8. Tracción y disección del saco herniario.

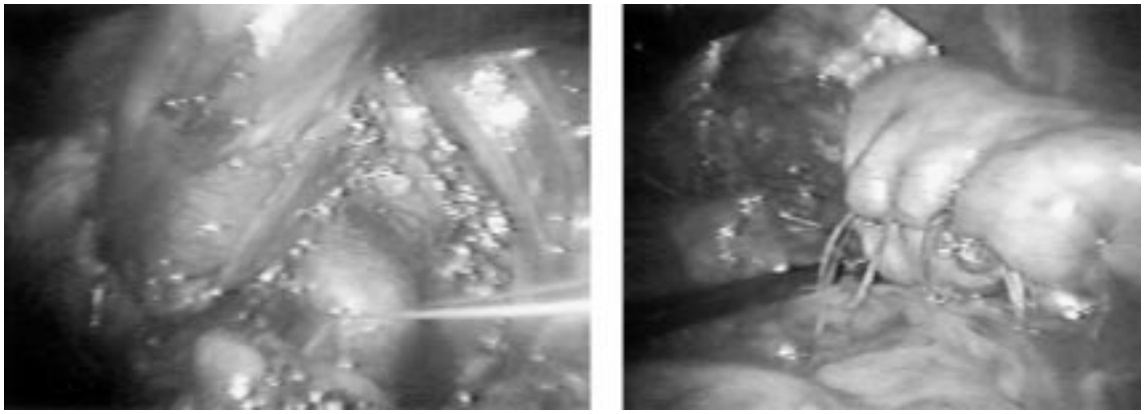

Figura 9. Cierre de los pilares y calibración cardial.

valor normal y en el postoperatorio el porcentaje de reflujo ácido promedio disminuyó a 2,7% (rango 1,5 -4,5%) con diferencia significativa (p= 0,002). El valor de DeMeester mostró el mismo comportamiento y un solo paciente mostró un reflujo postoperatorio leve (Figuras 15 y 16)

En la Tabla 3 se muestran los resultados del tratamiento quirúrgico propiamente tal. El tiempo operatorio promedio fue de 110 minutos (rango 75-145 min). No hubo complicaciones mayores intraoperatorias salvo un sangrado mayor de un vaso del ángulo de His, rama de la arteria diafragmática

Tabla 1

HERNIA HIATAL VERDADERA: CARACTERÍSTICAS CLÍNICAS DE PACIENTES OPERADOS POR VÍA LAPAROSCÓPICA (n=15)

Edad Rango: 37-84 años Promedio 62,4 años.		
Sexo Masculino 4 Femenino 11		
Síntomas	*Preoperatorio*	*Postoperatorio*
Pirosis y regurgitación	15 (100%)	—
Dolor retroesternal y/o epigástrico	2 (16,6 %)	—
Síntomas cardiacos	2 (16,6%)	—
Disnea	2 (16,6%)	—
Disfagia	1 (6,6%)	2 (13,3%)
Endoscopia		
Distancia línea “Z” desde arcada dentaria (cm de la AD)		
	Rango 25-32	30-38
	Promedio 28	35
Tamaño de la hernia	*Preoperatorio*	*Postoperatorio*
	< 5 cm = 6 casos	1 (6,6%)*
	5-10 cm = 7 casos	—
	>10 cm = 2 casos	—
	Sin hernia = —	14
Radiología		
Tipo de hernia	Preoperatorio	Postoperatorio
	Tipo I = 10 casos	1 (6,6%)*
	Tipo II = 1 caso	—
	Tipo III = 4 casos	—
	Sin hernia = —	14

*Paciente portador de una hernia gigante tipo III en el preoperatorio.

inferior, que no fue posible coagular, que después de su identificación se trató con doble *clipaje* y no hubo necesidad de conversión a cirugía abierta.

Una paciente añosa sin antecedentes de patología asociada presentó en el postoperatorio inmediato un tromboembolismo pulmonar que fue tratado en unidad de tratamiento intensivo en forma satisfactoria dándose de alta a los 13 días de operada. No se observaron otras complicaciones mayores y el alta promedio de los pacientes fue antes del 4to día postoperatorio.

La mayor complicación postoperatoria después del alta hospitalaria fue la disfagia que necesitó dilatación endoscópica en 2 pacientes y clínicamente los pacientes refieren estar libres de síntomas de reflujo. En los controles postoperatorios el estudio radiológico y endoscópico efectuado en todos los pacientes no demostró recurrencia precoz de la hernia hiatal salvo una paciente operada por una hernia gigante de tipo III que llegaba hasta el arco aórtico en la cual se encontró al estudio radiológico postoperatorio una pequeña hernia de 4 cm. Clínicamente, los pacientes confirman desaparición de los síntomas de reflujo, sólo 2 pacientes presentaron disfagia por lo que fueron sometidos a dilatación endoscópica, un paciente (6,6%) mostró esofagitis residual tipo I a la endoscopia que mejora con tratamiento médico.

DISCUSIÓN

La clasificación cada vez mas aceptada es aquella que caracteriza las hernias hiatales en 4 tipos. Casi el 90% de las hernias hiatales verdaderas corresponden a las hernias de tipo I, axiales. Las hernias de tipo II, paraesofágicas (3-5%) y las tipo III ocurren menos frecuentemente (5% cada una) y las hernia tipo IV son extremadamente raras, menos del 1%. Existe otro tipo de hernias que no son propiamente hiatales, son las hernias diafragmáticas parahiatales que son más raras aún, en las cuales el anillo herniario corresponde a un defecto del músculo diafragmático propiamente tal.[13,14]

Los pacientes con hernias hiatales pueden ser asintomáticos, sin embargo, cuando se efectúa una anamnesis dirigida se confirma síntomas tales como disconfort retroesternal o epigástrico, náuseas, algún grado de disnea y en mas de un 70%

Figura 10. Imagen endoscópica pre y postoperatoria.

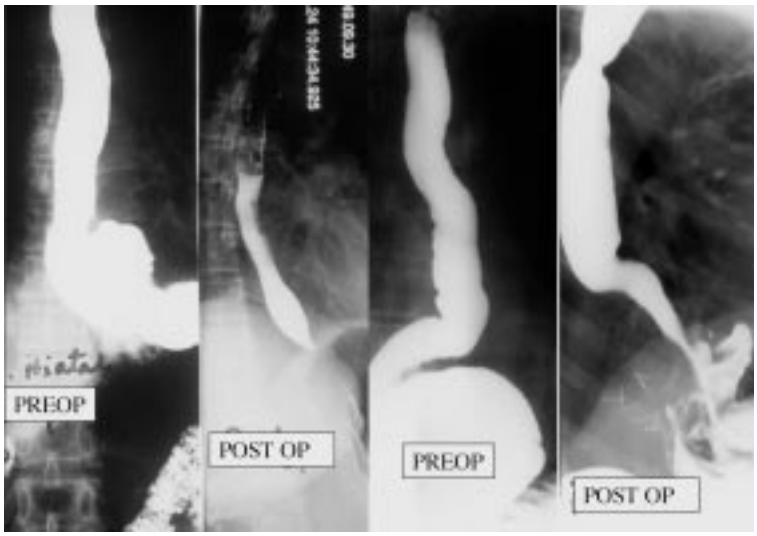

Figura 11. Radiología preoperatoria y control postoperatorio.

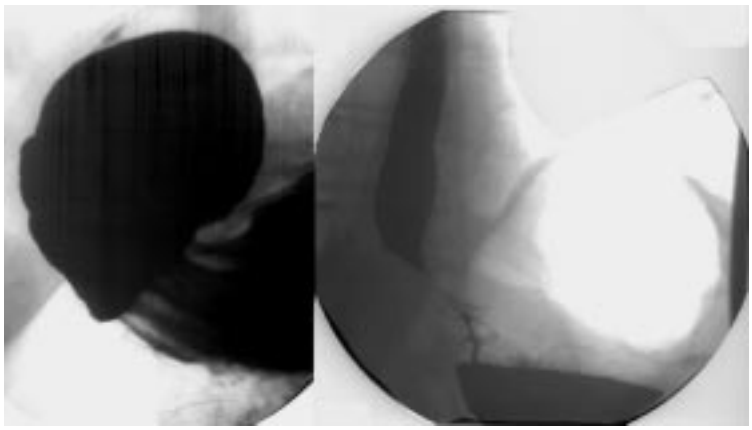

Figura 12. Imagen radiológica pre y postoperatoria.

existen síntomas de reflujo gastroesofágico muchas veces de larga evolución y relacionados con la postura del paciente.[13-17] Las hernias de tipo II y III según su tamaño pueden ser absolutamente asintomáticas, pero en forma variable además de los de reflujo gastroesofágico los pacientes con grandes hernias pueden presentar anemia, saciedad precoz, dolor retroesternal postprandial, disnea, taquicardia, trastornos del ritmo cardíaco y entre un 27 y 40% de los casos pueden ocurrir graves complicaciones tales como vólvulo, incarceración del contenido con obstrucción lo que puede provocar disfagia (42%), vómitos, dolor retroesternal (50%) disnea por restricción respiratoria (20%) y aspiración nocturna (20%). Cuando el paciente además de los síntomas señalados presenta hemorragia digestiva alta se debe sospechar isquemia, estrangulación y perforación del órgano, que son complicaciones graves asociadas a alta morbilidad y mortalidad. Estas complicaciones son mucho más frecuentes en las hernias tipo IV. Por estas razones, las hernias hiatales sintomáticas deben ser operadas en forma oportuna para evitar las complicaciones mencionadas.[5,15,17-23]

El diagnóstico se confirma con la Rx de tórax que demuestra una sombra retrocardíaca a veces con un nivel hidroaéreo y la radiografía baritada demuestra el tipo de hernia, su tamaño y la anatomía radiológica del órgano herniado (Figura 6).

Tabla 2

MANOMETRÍA Y MONITOREO DE pH INTRAESOFÁGICO DE 24 h, PRE Y POSTOPERATORIO

*Manometría**	*Preoperatorio (n=13)*	*Postoperatorio (n=7)*	*p*
Presión EGE			
(Mediana)	7,9	15,5	(p=0,0000)
(Rango)	(5,4-10,1)	(9,1-17,1)	
Monitoreo de ph 24 h**			
% RGE			
(Mediana)	11 %	2,7%	(p=0,002)
(Rango)	(4,6-35,1%)	(1,5-4,5%)	
Valor DeMeester			
(Mediana)***	33	9,3	(p=0,01)
(Rango)	(25,4-116,1)	(2,8-15,6)	

*Valor normal: > 12,5 mmHg.
**Valor normal: < 3,4%.
***Valor normal: < 14,3.

Tabla 3

RESULTADOS POSTOPERATORIOS

Tiempo operatorio		
Promedio = 110 min.		
Rango = 75 - 145 min.		
Complicaciones intraoperatorias	*n*	*Tratamiento*
Hemorragia importante	1	Doble *clipaje*
Enfisema subcutáneo	2	—
Conversión a cirugía abierta	0	
Complicaciones postoperatorias mayores		
Tromboembolismo pulm.	1	
Mortalidad operatoria	0	
Días de hospitalización		
Rango = 2-13 días		
Promedio = 3,2 días		
Seguimiento:		
Complicaciones alejadas		
Disfagia	2	Dilatación endoscópica
Recidiva herniaria		1 (6,6%) pequeña hernia residual

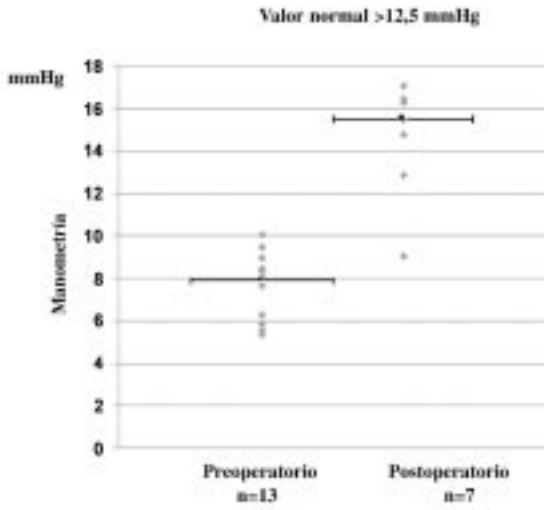

Figura 13. Manometría pre y postoperatorio.

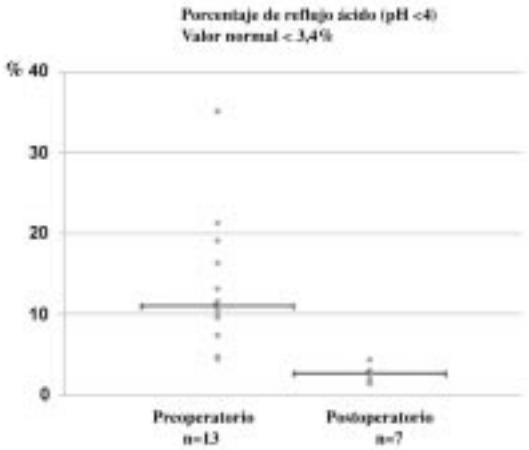

Figura 14. Monitoreo de pH intraesofágico de 24 h.

Es muy importante tener claros los conceptos para el diagnostico diferencial endoscópico entre la real existencia de una hernia hiatal y cuando existe un ascenso del epitelio columnar (Esófago de Barrett) sin que exista una hernia hiatal asociada. En una hernia hiatal verdadera después del cambio de mucosas (primer anillo que se encuentra al examen endoscópico) se cae en una cámara de tipo sacular y no tubular, con pliegues gástricos emergentes de un segundo anillo de mayor diámetro aún que comunica con el segmento de estómago distal intraabdominal y que corresponde a la impresión hiatal dilatada. La retrovisión endoscópica confirma la hernia hiatal. En la Figura 2 se pueden mostrar claramente estos signos endoscópicos. En los pacientes con esófago de Barrett después del primer anillo correspondiente a la línea Z (cambio de mucosas) hacia distal se continúa con un segmento de esófago tubular levemente dilatado (ampula frénica o vestíbulo) revestido de una mucosa de tipo columnar, lisa, más rosada que el epitelio esofágico, sin pliegues gástricos y que comunica con el estómago a través del cardias dilatado.

En los pacientes que presentan síntomas de reflujo gastroesofágico debe efectuarse siempre el estudio manométrico y monitoreo de pH intraesofágico de 24 h comprobándose la existencia de un esfínter gastroesofágico hipotenso, corto, sin esfínter intraabdominal, ya que el área de alta presión se encuentra desplazado al tórax y en la gran mayoría de los casos el monitoreo de pH intraesofágico demuestra reflujo gastroesofágico positivo anormal.[22,23]

El rol del de las hernias hiatales en la patogenia del reflujo gastroesofágico ha sido controversial por muchos años. De acuerdo a la opinión de Dodds[24] “muchos pacientes con hernia hiatal no presentan esofagitis por reflujo y muchos pacientes con reflujo gastroesofágico y esofagitis de diverso grado no tienen hernia hiatal”. La precisa relación entre hernia hiatal y reflujo gastroesofágico no es clara pero parece existir una interacción entre el defecto anatómico de la hernia hiatal, la disfunción motora del cuerpo esofágico e hipotensión del esfínter gastroesofágico. La presencia de una hernia hiatal disminuye la efectividad del esfínter y de acuerdo a la opinión de algunos autores existe una pérdida del efecto pinza de la crura diafragmática

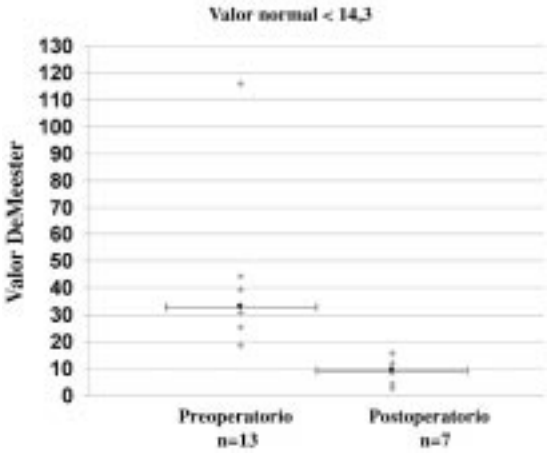

Figura 15. Valor DeMeester.

como mecanismo antirreflujo asociado a factores que aumentan la presión intraabdominal.[25]

En pacientes con esofagitis de reflujo existe una relación entre tamaño de la hernia, disfunción del EGE, duración y número de los episodios de reflujo, *clearance* esofágico y grado de esofagitis.[26]

Respecto del tratamiento quirúrgico laparoscópico de las hernias hiatales existen algunas controversias que se discuten.

La necesidad de resección del saco parece ser esencial y permite la adecuada reducción del contenido herniario hacia el abdomen. Nosotros hemos practicado siempre la resección completa del saco herniario al igual que la gran mayoría de los autores evitando la colección postoperatoria de fluidos en el remanente del saco intramediastínico y, por otra parte, tractos fibrosos del saco que pudieran ejercer una tracción hacia proximal del estómago favoreciendo la recidiva de la hernia.[4,5,10,26-29] Edye[28] describe un 20% de recidiva de la hernia si no se reseca el saco.

Se discute el uso de una malla de refuerzo sobre la hiatoplastia para prevenir una recidiva postoperatoria. No hemos usado este tipo de malla como lo han propiciado varios autores con ese objetivo.[28-33] Carlson,[34] comparando prospectivamente el uso de malla de refuerzo de la hiatoplastia, observó un 19% de recidiva en el grupo sin malla y no observó recidiva en el grupo con malla, sin embargo, otros no la sugieren de rutina por aumentar el tiempo operatorio y posibilidad de favorecer las complicaciones alejadas.[5,30,35] Creemos que sólo debe practicarse este refuerzo para aquellos casos con hernia hiatales gigantes en los cuales el hiato está extremadamente dilatado y la sutura de la hiatoplastia puede quedar tensa favoreciendo la recidiva postoperatoria. Puede que la recidiva observada en uno de nuestros pacientes podría haberse evitado con la colocación de una malla.

Hemos practicado siempre algún tipo de cirugía antirreflujo con gastropexia posterior a los pilares y fundofrenopexia anterior al igual que Casabella[36] pero no hemos usado ningún procedimiento de gastropexia a la pared anterior del abdomen o gastrostomía por vía laparoscópica o percutánea con estos fines como lo sugieren otros autores.[37,38]

Tampoco hemos practicado ningún procedimiento de alargamiento esofágico tipo Collis,[39-41] pues no concordamos con el concepto de la existencia de un esófago acortado en pacientes con hernias hiatales.

Las razones para efectuar cirugía antirreflujo aún en el 30% de pacientes en los cuales no se ha confirmado en el estudio preoperatorio un reflujo gastroesofágico asociado, se debe a que la extensa disección del esófago de la membrana freno esofágica y de la unión gastroesofágica pueden conducir a la aparición de un reflujo postoperatorio. Además, la fundoplicatura ayuda a mantener fijo un segmento de esófago y la unión gastroesofágica bajo el diafragma y, por último, esta etapa de la operación no ofrece mayores dificultades técnicas ni prolonga excesivamente el tiempo operatorio. Una recirugía efectuada posteriormente puede ser más riesgosa y dificultosa.[3,4,42]

Respecto de los resultados quirúrgicos nuestra experiencia reproduce los resultados reportados en la literatura. Se ha publicado una tasa promedio de conversión del 11%, tiempo operatorio entre 90 y 210 min (promedio de 135 min), hospitalización de 2-3 días, complicaciones perioperatorias entre 5 y 37%, de las cuales son complicaciones menores entre 9 y 23%, complicaciones mayores de 0 a 20%, y sin mortalidad operatoria derivada de la técnica propiamente tal.[4,5,17, 30,43,44] La cirugía laparoscópica presenta menos complicaciones que la cirugía abierta, menor pérdida de sangre, menos trauma abdominal y permite una mejor disección mediastinal alta en comparación con la cirugía abierta. Las complicaciones postoperatorias más frecuentes son las respiratorias y cardiovasculares, ya que la mayoría de estos pacientes son añosos. Otras complicaciones derivadas de la técnica misma son el daño vagal y el visceral, perforación esofágica y gástrica que ocurren en un 8-10%.[4,5,30, 36,43,45]

La recidiva de la hernia oscila entre 3 y 42%.[3,4,36,43,45,46] Hashami[47] reportó una recidiva de 42% en el grupo de pacientes operados por vía laparoscópica y un 15% en un grupo de pacientes operados por vía abierta, de allí que muchos sugieren el uso de malla. Nuestra opinión al respecto concordando con Van der Peet y Oddsdottir,[3,21] es que muchos autores sólo practican disección del saco y del esófago mediastínico sin una adecuada disección de la unión gastroesofágica y de la grasa que cubre esta zona y, por lo tanto, para efectuar una fundoplicatura traccionan hacia proximal el fondo gástrico con lo que se envuelve más bien el esófago mediastínico que abdominal empujando la hiatoplastia hacia proximal adicionando de esta manera un factor de tensión a la sutura de los pilares que podría favorecer la recidiva de la hernia.[48]

En conclusión, en esta serie hemos confirmado en el medio nacional la factibilidad de efectuar cirugía laparoscópica en pacientes con hernias hiatales con iguales resultados a lo reportado en la literatura norteamericana y europea sin gran morbimortalidad postoperatoria. El abordaje laparos-

cópico es una excelente alternativa especialmente considerando que los pacientes con hernias hiatales, por lo general, son pacientes añosos con patología respiratoria y cardiovascular asociada y enfatizando que para obtener buenos resultados definitivos se deben respetar los principios de la cirugía abierta que hemos analizado.

BIBLIOGRAFÍA

1. Wolf BS: Sliding hiatal hernia: the need for redefinition. Am J Roentgenol 1973; 117: 231-9.
2. Allison PR: Reflux esophagitis, sliding hiatus hernia and the anatomy of repair. Surg Gynecol Obstet 1951; 92: 419-31.
3. Soper NJ: Laparoscopic management of hiatal hernia and gastroesophageal reflux. Current Problem Surg 1999; 10: 775-838.
4. Oddsdottir M, Franco AL, Laycock WS: Laparoscopic repair of paraesophageal hernia. Surg Endosc 1995; 9: 164-8
5. Wu JS, Soper NJ, Dunnegan DL: Clinical and radiological assessment of laparoscopic paraesophageal hernia repair. Surg Endosc 1999; 13: 497-502.
6. Dallemagne B, Weerts Jm, Jehaes C: Laparoscopic Nissen fundoplication: preliminary reports. Surg Laparosc Endosc 1991; 1: 138-43.
7. Gagea T: Laparoscopic Nissen's fundoplication: preliminary reports in ten cases 1991; 5: 170-3.
8. Kuster G, Innocenti FA: Laparoscopic anatomy of the region of the esophageal hiatus. Surg Endosc 1997; 11: 883-93.
9. Rakic S, Pesko P, Dunjic MS: Paraesophageal hernia repair with and without concomitant fundoplication. Br J Surg 1994; 81: 1162-3.
10. Cushieri A, Shimi S, Nathanson LK: Laparoscopic reduction, crural repair and fundoplication of large hiatal hernia. Am J Surg 1992; 163: 425-30.
11. Csendes A, Braghetto I, Korn O, Cortés C: Late Subjective and objective evaluation of antireflux surgery in patients with reflux esophagitis: analysis of 215 patients. Surgery 1989; 105: 374-82.
12. Braghetto I, Csendes A, Burdiles P, Korn O: Antireflux surgery, highly selective vagotomy and duodenal switch procedure: postoperative evaluation in patients with complicated and non complicated Barrett's esophagus. Dis Esoph 2000; 13: 12-17.
13. Rodefeld MD., Soper NJ: Parahiatal hernia with volvulus and incarceration: laparoscopic repair of a rare defect. J Gastrointest Surg 1998; 2: 193-7.
14. Hiebert CA: Massive Hiatal Hernia in esophageal surgery. In: Pearson CG *et al.* 2nd ed. New York: Livingstone-Churchil 2002; 279-284.
15. Landreneau RJ, Johnson JA, Marshall JB: Clinical spectrum of paraesophageal herniation. Dig Dis Sci 1992; 37: 537-44.
16. Wo JM, Branum GD, Hunter JG: Clinical features of type III (mixed) paraesophageal hernia. Am J Gastroent 1996; 91: 914-6.
17. Swanstrom LL, Jobe BA, Kinzie LR: Esophageal motility and outcomes following laparoscopic paraesophageal hernia repair and fundoplication. Am J Surg 1999; 177: 359-63.
18. Hill LD, Tobias JA: Paraesophageal hernia. Arch Surg 1968; 96: 735-44.
19. Ellis FHJr: Diaphragmatic hiatal hernias. Recognizing and treating the major types. Postgrad Med 1990; 88: 113-24.
20. Skinner DB, Belsey RH: Surgical management of esophageal reflux and hiatus hernia: long term results with 1030 patients. J Thorac Cardiovasc Surg 1967; 53: 33-54.
21. Van der Peet DL, Klinkenberg-Knol EC, Alonzo Poza A *et al:* Laparoscopic treatment of large paraesophageal hernias. Surg Endosc 2000; 14: 1015-18
22. Fuller CB, Hagen JA, DeMeester TR: The role of fundoplication in the treatment of type II paraesophageal hernia. J Thorac Cardiovasc Surg 1996; 655-61.
23. Walther B, DeMeester TR, Lafontaine E: Effect of paraesophageal hernia on sphincter function and its implication on surgical therapy. Am J Surg 1984; 147: 111-6.
24. Dodds WJ: Current concepts of esophageal motor function: clinical implications of radiology. Am J Roentgenol 1977; 128: 549-56
25. Mittal RK., Rochester DF., McCallum RW: Electrical and mechanical activity in the human lower esophageal sphincter during diaphragmatic contraction. J Clin Invest 1988; 81: 1182-9.
26. Patti M, Goldberg HI, Arcerito M: Hiatal hernia size affects slower esophageal sphincter function, esophageal acid exposure and the degree of mucosal injury. Am J Surg 1996; 171: 182-6.
27. Watson DI, Davies N, Devitt PG, Jamieson GG: Importance of dissection of the large hernial sac in laparoscopic surgery for large hiatal hernia. Arch Surg 1999; 134: 1069-73.
28. Edye MB, Canin-Endres J, Gattorno F: Durability of laparoscopic repair of paraesophageal hernia. Ann Surg 1998; 228: 528-35.
29. Basso N, De Leo A, Genco A *et al:* 360° laparoscopic fundoplication with tension free hiatoplasty in the treatment of symptomatic gastroesophageal reflux disease. Surg Endosc 2000; 14: 164-9.
30. Trus TL, Bax, Richardson WS: Complications of laparoscopic paraesophageal hernia repair. J Gastrointest Surg 1997; 1: 221-8.
31. Willekes CL, Edoga JK, Frezza EE: Laparoscopic repair of paraesophageal hernia. Ann Surg 1997; 225: 31-8.
32. Paul MG, DeRosa RP, Petrucci PE: Laparoscopic tension free repair of large paraesophageal hernias. Surg Endosc 1997; 11: 303-7.
33. Edelman DS: Laparoscopic paraesophageal hernia repair with mesh. Surg Laparosc Endosc 1995; 5: 32-7.
34. Carlson MA, Richards CG, Frantzides CT: Laparoscopic prosthetic reinforcement of hiatal herniorrhaphy. Dig Surg 1999; 16: 407-10.

35. Frantzides CT, Richards CG, Carlson MA: Laparoscopic repair of large hiatal hernia with polytetrafluorethylene. Surg Endosc 1999; 13: 906-8.
36. Casabella F, Sinanan M, Horgan S, Pellegrini C: Systematic use of gastric fundoplication in laparoscopic repair of paraesophageal hernias Am J Surg 1999; 171: 486-9.
37. Brown AS, Mueller PR, Ferrucci Jt Jr: Controlled percutaneus gastrostomy: nylon T-fastener for fixation of the anterior gastric wall. Radiology 1986; 158: 543-5.
38. Duh QY., Way LW: Laparoscopic gastrostomy using T-fastener as retractors and anchors. Surg Endosc 1993; 7: 60-3.
39. Pearson FG: Peptic esophagitis, stricture and short esophagus. In: Pearson FG, Deslauriers J, Ginsberg Rj *et al.* Esophageal Surgery. New York: Churchill-Livingstone 1995; 307-40.
40. Pearson FG, Todd TR: Gastroplasty and fundoplication for complex reflux problems: long term results. Ann Surg 1987; 206: 473-81.
41. Jobe BA, Horvath KD, Swansrom LL: Postoperative function following laparoscopic Collis gastropexy for shortened esophagus. Arch Surg 1998; 133: 867-74.
42. Oddsdottir M: Paraesophageal Hernia. Surg Clin North Am 2000; 80: 1243-52.
43. Perdikis G., Hinder RA., Filipi CJ: Laparoscopic paraesophageal hernia. Arch Surg 1997; 132: 586-91.
44. Edye M, Salsky B, Posner A: Sac excision is essential to adequate laparoscopic repair of paraesophageal hernia. Surg Endosc 1998; 12: 1259-63.
45. Hunttington TR: Laparoscopic mesh repair of the esophageal hiatus. J Am Coll Surg 1996; 184: 399-400.
46. Schauer PR, Ikramuddin S, McLaughlin RH: Comparison of laparoscopic versus open repair of paraesophageal hernia. Am J Surg 1998; 176: 659-65.
47. Hashami M, Peters JH, DeMeester TR *et al:* Laparoscopic repair of large type III hiatal hernia: objective follow up reveals high recurrence rate. J Am Coll Surg 2000; 190: 553-61.
48. Oelschlager BK, Pellegrini CA: Paraesophageal Hernias: Open, laparoscopic, or thoracic repair? Chest Surg Clin North Am 2001; 11: 589-604.