Rev. Chilena de Cirugía. Vol 54 - Nº 3, Junio 2002; págs. 265-268

TRABAJOS CIENTÍFICOS

Albendazol en el tratamiento de la hidatidosis pulmonar

Drs. PEDRO PABLO PINTO G, Int. TANESH RAMESH S, RODRIGO PARRA S

Servicios de Cirugía y Radiología. Hospital Regional de Coyhaique, Universidad de los Andes

RESUMEN

Hasta la fecha el tratamiento de elección del quiste hidatídico pulmonar (QHP) continúa siendo el quirúrgico. Sin embargo, pacientes con quistes menores de 5 cm y aquellos con enfermedad pulmonar múltiple son susceptibles de tratamiento médico con buenos resultados. El objetivo de la presente comunicación es presentar los resultados tras 16 años de uso del Albendazol en casos seleccionados de QHP. Desde mayo de 1978 se han tratado quirúrgicamente 295 pacientes con QHP y en 10 se ha realizado tratamiento médico con Albendazol. Los criterios de inclusión fueron: hidatidosis pulmonar múltiple e hidatidosis pulmonar única, univesicular, con quistes menores de 5 cm. Los 10 pacientes presentaron 18 quistes cuyo tamaño varió entre 2-5 cm. La edad de los pacientes fluctuó entre los 4-70 años. Se produjo desaparición del quiste en el 78% y esto se produjo en el 57% a los 3 meses de iniciada la terapia, sin embargo, en el 29% aconteció después del año. El promedio de seguimiento fue de 55,5 meses, presentando el 90% control mayor de un año y el 50% más de tres. Hasta el momento no se ha pesquisado ninguna recidiva en los pacientes tratados. Se considera, por lo tanto que, el Albendazol es beneficioso en el tratamiento de pacientes con QHP univesiculares y menores de 5 cm.

PALABRAS CLAVES: ***Hidatidosis pulmonar, tratamiento médico, albendazol***

SUMMARY

Up to now, surgery is the treatment of choice for echynococcal cyst of the lung (ECL). However, patients with cysts measuring less than 5 cm as well as those with multiple lung lesions may be treated medically with good results. We communicate the 16-year results on selected patients with ECL treated with Albendazol. Since may 1978, 295 ECL patients have been treated surgically and 10 patients have been treated with Albendazol. Inclusion criteria were: multiple lung cysts or patients with a single cyst measuring less than 5 cm. These 10 patients had 18 cysts measuring from 2 to 5 cm. The age range was 4 to 70 years. Cysts disappeared in 78% of the cases; this effect was seen after 3 months of therapy in 57% of them. Nevertheless, in 29% of the patients this result was seen after 1 year. Average follow up was 55.5 months; in 90% of the cases follow up was more than a year and in 50% follow up was more than 3 years. So far, no recurrences have been detected. Therefore, Albendazol is useful for the treatment of ECL patients with cysts under 5 cm.

KEY WORDS: ***Echynococcal cysts of the lung, medical treatment, albendazol***

INTRODUCCIÓN

A la fecha el tratamiento de elección de la enfermedad hidatídica continúa siendo el quirúrgico. Sin embargo, es preciso reconocer tasas de recidiva de hasta 10%,[1-3] mortalidad que varía entre un 0-20%[4-7] y tasas de complicaciones que fluctúan entre un 25-40%;[8,9] es por ello que el tratamiento médico aparece como alternativa para mejorar estas cifras.

Los benzoimidazoles (Mebendazol y Albendazol) son drogas antihelmínticas que inhiben la incorporación de la tubulina dentro de los microtúbulos y de esta manera bloquean la captación de glucosa

por parte del parásito, interfiriendo con ello en su homeostasis.[10] Desde su introducción en los años 70 hay más de 1.500 casos documentados y controlados, de los cuales sólo 100 son quistes pulmonares. Los resultados revelan que 30% de los pacientes presentan desaparición de los quistes, en 40-50% hay degeneración y/o significativa reducción y solamente en 20-30% no hay cambios morfológicos.[11]

El objetivo de la presente comunicación es presentar los resultados tras 16 años de uso del Albendazol en casos seleccionados de quistes hidatídicos pulmonares (QHP).

MATERIAL Y MÉTODO

Desde 1978 se han tratado quirúrgicamente 295 pacientes con QHP y en 10 se ha realizado tratamiento médico con Albendazol.

Las características de estos pacientes se detallan en la Tabla 1.

El diagnóstico se realizó mediante radiografía de tórax y se complementó con ultrasonografía.

Los criterios de inclusión fueron hidatidosis pulmonar múltiple e hidatidosis pulmonar única con quistes menores de 5 cm y univesiculares. La droga utilizada fue el Albendazol realizándose ciclos de 30 días con descanso de 15, la dosis fue de 400 mg c/12 h en adultos y de 10 mg/kg/día en los niños; el número de ciclos realizados fue de dos. Los pacientes fueron sometidos a controles hematológicos y de función hepática luego de la realización de cada ciclo. El estudio radiológico se realizó al mes, 3, 6 y 12 meses, posteriormente los controles se hicieron semestralmente en caso de persistir la imagen sospechosa de QHP, de no ser así, los controles fueron anuales.

Los resultados fueron evaluados por uno de los autores (RPS), analizados cada una de las imágenes quísticas de la siguiente manera.[12]

a) *Cura:* Se define como la completa desaparición del quiste.

b) *Mejoría:* Cuando hay una reducción del volumen quístico ≥ 25% o bien cambios significativos en la radiografía de tórax (doble arco, signo del camalote o cavitación).

Tabla 1

CARACTERÍSTICAS DE LOS PACIENTES

número de pacientes	10
número de quístes	18
QHP (único/múltiples)	5/5
Sexo (M/F)	6/4
Edad (años)	4-70 (promedio: 46)
Tamaño quiste (cm)	2-5 (promedio: 3,6)

Tabla 2

RESULTADOS

Cura	78% (14/18)
Mejoría	17% (3/18)
Sin cambios	5% (1/18)
Malo	0% (0/18)

c) *Sin cambios:* Cuando el cambio de tamaño es menor del 25% y no hay variación en su morfología.

d) *Malo:* Cuando hay un incremento en tamaño ≥ 25% o aparición de nuevos quistes.

RESULTADOS

Los pacientes estudiados presentaron 18 quistes y todos fueron sometidos a dos ciclos de Albendazol.

Cambios degenerativos al término del tratamiento. En 14 quistes (78%) hubo una respuesta exitosa acompañada de la desaparición del quiste (cura), 3 (17%) presentaron una respuesta favorable con disminución al menos del 25% de su tamaño (mejoría) y 1 (5%) no reveló modificación alguna (sin cambios) (Tabla 2 y Figuras 1, 2, 3 y 4).

Tiempo transcurrido desde el inicio de la terapia y desaparición del quiste. Durante los 3 primeros meses desaparece el 57% y después del año lo hace el 29%, incluso uno lo hace a los 42 meses (Tabla 3).

Seguimiento. En el 90% de los pacientes el seguimiento fue superior al año y en el 50% fue mayor a tres, incluso hay 2 de ellos con seguimiento de 11 y 16 años respectivamente (Tabla 4).

Recidiva. No hay recidiva en los 10 pacientes tratados con Albendazol.

Efectos colaterales. Se presentaron en 4 pacientes, en 3 de ellos hubo hemoptisis de escasa

Figura 1. Pretratamiento. Se observa la presencia de 3 QHP: LSD 5,5 cm, LID, 5,0 cm y LII de 5,0 cm.

Figura 2. Pretratamiento. Se observa los mismos 3 quistes en posición lateral.

cuantía y en una paciente (niña de 4 años) se presentó una neumonitis periquística que requirió hospitalización.

DISCUSIÓN

La XI Región con tan sólo el 0,6% de la población total del país acumula el 20% de los casos anuales notificados de enfermedad hidatídica[13] que

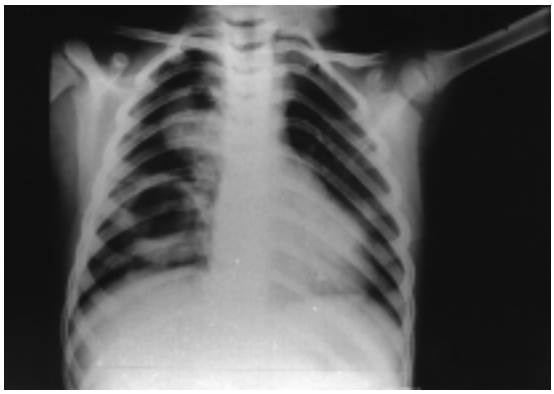

Figura 3. Al mes de tratamiento. QHP del LSD: mide 4,5 cm, con presencia de neumoperiquiste. QHP de LID: mide 4,5 cm y revela cavitación por expulsión de la membrana germinativa. QHP del LII: presenta falta de definición.

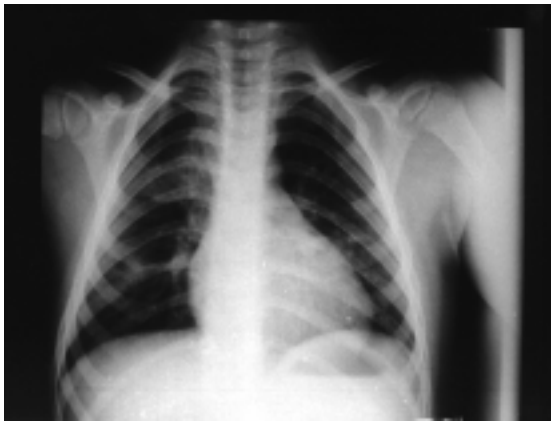

Figura 4. Al año de tratamiento. No se visualiza la presencia de los quistes pulmonares.

Tabla 3

TIEMPO TRANSCURRIDO DESDE INICIO TERAPIA Y DESAPARICIÓN DEL QUISTE

1-3 meses	57% (8/14)
6-12 meses	14% (2/14)
18-24 meses	22%(3/14)
> 24 meses	7% (1/14)

nos ha permitido ser pioneros tanto en el tratamiento quirúrgico como en el manejo médico de esta patología.

En esta oportunidad se presenta la experiencia en el manejo médico de la hidatidosis pulmonar, puesto que, la gran mayoría de las publicaciones se refieren a su uso en la hidatidosis hepática, siendo muy escasos los trabajos en la localización pulmonar.[12-16]

Hay 3 aspectos interesantes que requieren de un comentario especial:

a) Indicación de la terapia.
b) Selección del benzoimidazol.
c) Duración del tratamiento.

Respecto de la *indicación,* en este estudio se escogió pacientes con quistes univesiculares y menores de 5 cm de diámetro. Hay evidencias aportadas por Todorov[14] en que la mejor respuesta se presenta en quistes menores de 5 cm con un 71,7% de resultados positivos; por otra parte Aggarwal[15] menciona nula respuesta del Albendazol en pacientes con quistes pulmonares multivesiculares.

Tabla 4

SEGUIMIENTO DE LOS PACIENTES

El 90% tuvo un seguimiento mayor de un año
El 50% presentó un seguimiento mayor a 3 años
Dos pacientes tienen un seguimiento de 11 y 16 años

El *benzoimidazol* seleccionado fue el Albendazol por presentar una mejor absorción y, por ende, una mejor concentración a nivel del quiste. Franchi[16] quien ha publicado la casuística más importante con 448 pacientes y 929 quistes tratados, menciona que desde 1989 no utiliza el Mebendazol por la evidente superioridad del Albendazol.

La *duración* escogida fue de 2 meses. Hay estudios *in vitro*[17] que muestran que bastan 11 días para tener una respuesta positiva, sin embargo, en 1987, Morris,[18] en un estudio clínico demostró que un mes es insuficiente. Gil Grande[19] en 1993 reveló que al aumentar de uno a tres el número de ciclos, la cantidad de quistes que morían aumentaban del 72 al 95%.

Los resultados alcanzados muestran que en el 78% hubo una respuesta exitosa acompañada de desaparición del quiste; cifra superior a la de otros autores cuyo porcentaje varía entre el 10 y 56,2%;[14,16] probablemente los mejores resultados se deban a la selección de los pacientes antes mencionada. La forma más habitual de resolución del quiste pulmonar fue la ruptura, que se presentó en el 60% de los pacientes y en el 38,9% de los quistes (7/18); la literatura menciona cifras que van del 48 al 61,5%.[12,20]

Es importante mencionar que en el 57% de los pacientes, los quistes desaparecen durante los 3 primeros meses de terminada la terapia, pero a su vez el 30% lo hace después del año, motivo por lo cual el seguimiento es fundamental. En nuestra casuística el 90% tuvo un seguimiento mayor al año y el 50% más de tres.

Hasta el momento no se ha pesquisado ninguna recidiva en los 10 pacientes tratados, con un control promedio de 56 meses y hasta 16 años. Otros autores mencionan cifras que van del 0 al 9,7%.[16,20]

Vale la pena destacar que no se presentaron reacciones adversas al Albendazol y las complicaciones clínicas se presentaron en 4 pacientes; en 3 fueron leves con hemoptisis y aumento de la tos y en una de cuidado, ya que requirió de hospitalización por presentar una neumonitis periquística que respondió satisfactoriamente al tratamiento antibiótico indicado.

Se considera por lo tanto que el Albendazol es beneficioso en el tratamiento de pacientes con quistes hidatídicos pulmonares univesiculares y menores de 5 cm.

BIBLIOGRAFÍA

1. Langer JC, Rose DB, Keystone JS *et al:* Diagnosis and management of hydatid disease of the liver, a 15 year North American experience. Ann Surg 1984; 199: 412-7.
2. Morel P, Robert J, Rohner A: Surgical treatment of hydatid disease of the liver. Surgery 1988; 104: 859-62.
3. Demirici S, Eraslan S, Anadol E, Bozatli L: Comparison of the results of diferent surgical techniques in the management of hydatid cyst of the liver. World J Surg 1989; 13: 88-91.
4. Jerry M, Benzarti A, Garrouche A *et al:* Hydatid disease of the lungs. Ann Rev Respir Dis 1992; 146: 185-9.
5. Aytac A, Yardakul Y, Ikizler C *et al:* Pulmonary hudatid disease. Report of 100 patients. Ann Thorax Surg 1977; 23: 145-71.
6. Sarsam A: Surgery of pulmonary hydatid cyst; review of 155 cases. J Thorax Cardiovasc Surg 1971; 62: 663-8.
7. Burgos L, Baquerizo A, Muñoz W *et al:* Experience in the surgical treatment of 331 patients with pulmonary hidatidosis. J Thorax Cardiovasc Surg 1991; 102: 427-30.
8. Schantz PM, Okelo GBA: Echinococcosis. In: Warren KS, Mahmood AAF (eds): Tropical and geographical medicine. New York: McGraw Hill 1990; 505-18.
9. Pinto PP: Hidatidosis hepática. Estudio de una serie de 534 casos. Rev Chil Cir 1991; 43: 184-7.
10. Lacey E: Mode of action of benzimidazole. Parasitol Today 1990; 6: 112-5.
11. Horton RJ: Albendazole in treatment of human cystic echiococcosis: 12 years of experience. Acta Trop 1997; 64: 79-93.
12. Keshmiri M, Baharvadat H, Fattahi SH *et al:* A placebo controlled study of Albendazole in the treatment of pulmonary echinococcosis. Eur Respir J 1999; 14: 503-7.
13. Serra I, Araneda J, Araya C y cols: Análisis regional de la hidatidosis humana y animal en Chile, 1989-1993. Bol Chil Parasitol 1996; 51: 3-12.
14. Todorov T, Mechkov G, Vutova K *et al:* Factors influencing the responce to chemotherapy in human cystic echinococcosis. Bull WHO 1992; 70: 347-58.
15. Aggarwal P, Wali JP: Albendazole in the treatment of pulmonary echinococcosis. Thorax 1991; 46: 599-600.
16. Franchi C, Di Vico B, Teggi A: Long term evaluation of patients with hydatidosis treated with benzimidazole carbamate. Clin Infect Dis 1999; 29: 304-9.
17. Taylor DH, Morris DL, Richards KS: Echinococcus granulosus. Trans R Soc Trop Med Hyg 1989; 83: 535-8.
18. Morris DL: Preoperative Albendazole therapy for hydatid cyst. Br J Surg 1987; 74: 805-6.
19. Gil Grande LA, Rodríguez F, Prieto JG *et al:* Randomized controlled trial of efficacy of Albendazole in intraabdominal hydatid disease. Lancet 1993; 342: 1269-72.
20. Nahmias J, Goldsmith R, Soibelman M *et al:* Three to 7 year follow up after Albendazole treatment of 68 patients with cystic echinococcosis (hydatid disease). Ann trop Med Parasitol 1994; 88: 295-304.