Rev. Chilena de Cirugía. Vol 54 - Nº 2, Abril 2002; págs. 177-181

TRABAJOS CIENTÍFICOS

Proctosigmoidectomía perineal, sacrofijación y plastia de elevadores en prolapso senil

Drs. VIDAL ALBARRÁN RC, MUNIR ALAMO A, PABLO BLAKE P, CRISTIÁN BARDAVID S, LEONARDO RODRÍGUEZ G, HERNÁN GUZMÁN C, RUBÉN ROMERO C

Servicio de Cirugía, Hospital DIPRECA

RESUMEN

Se presenta la técnica quirúrgica y los resultados obtenidos en un grupo seleccionado de pacientes con prolapso rectal. Se describe la técnica utilizada en 7 pacientes con edad promedio de 76 años y patología asociada que presentaron prolapso rectal completo con incontinencia anal grave, intervenidos entre 1991 y 2000 con seguimiento clínico de 28 meses. Hubo baja morbilidad sin mortalidad asociada al procedimiento. La continencia se recupera dentro de los 30 días postoperatorio. Existió una recidiva (Sigmoidocele). La técnica empleada soluciona el prolapso y aparece como un procedimiento seguro para estos pacientes, además resuelve la incontinencia anal y presenta una recidiva aceptable.

PALABRAS CLAVES: ***Prolapso rectal, proctosigmoidectomía perineal, sacrofijación, plastia***

SUMMARY

We present the surgical technique and results for a selected group of patients with rectal prolapse (RP). We describe the technique used in 7 patients with average of 76 years and associated conditions who presented complete RP with severe anal incontinence. Surgery was performed between 1991 and 2000, with an average follow-up of 28 months. There was fall morbidity without mortality associated to the procedure. Continence was recovered within 30 days of the postoperative period. There was 1 recurrence (sigmoidocele). This technique solves the RP and is a safe procedure for these patients. It solves the anal incontinence and the recurrence rate is acceptable.

KEY WORDS: ***Rectal prolapse, perineal proctosigmoidectomy, sacro-fixation, plasty***

INTRODUCCIÓN

El prolapso rectal completo en los pacientes añosos es una condición clínica invalidante, exacerbada aún más por su asociación frecuente a la incontinencia fecal.

Las anomalías anatómicas que la componen son: 1) Ano abierto, 2) Pérdida de las fijaciones rectosacrales con enderezamiento rectal, 3) Diástasis de los músculos elevadores del ano, 4) Reflexión peritoneal pelviana profunda y 5) Sigmoides redundante (Figura 1, a, b).

La técnica quirúrgica ideal apunta a solucionar las alteraciones anatómicas y funcionales, considerando que se está frente a pacientes de edad avanzada y generalmente con patologías agregadas.

En la actualidad existen técnicas de reparación transabdominales,[1-4] que tienen una menor recidiva pero con la morbimortalidad que implica un acceso a la cavidad abdominal y las técnicas perineales, que presentan menores riesgos quirúrgicos pero con tasas de recidiva que fluctúan entre 14-60% para las no resectivas y entre 2,8-14% en las que se asocian a rectosigmoidectomía.[5-10]

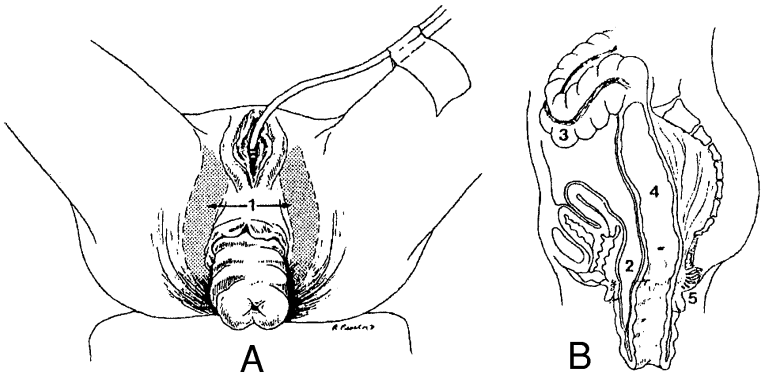

Figura 1. A, B) Anomalías anatómicas: 1. Diastasis de los elevadores del ano. 2. Fondo saco de Douglas. 3. Colon sigmoide redundante. 4. Enderezamiento del recto.

Se presenta nuestra experiencia con una técnica de resección-fijación-plastia por vía perineal, que es una modificación de la técnica de Altemeier,[8] con tasas de recidiva y de morbilidad adecuadas.

MATERIAL Y MÉTODO

La operación se realizó consecutivamente en 7 pacientes de sexo femenino, seleccionando aquellos con edad de sobre 70 años o menos al existir deterioro psicológico o sistémico importante. Edad promedio 76 años (65-84). Las patologías agregadas se detallan en la Tabla 1.

La incontinencia fecal grave estaba presente en todas las mujeres (Tabla 2).

El estudio específico preoperatorio, consistió en colonoscopia larga, manometría anal y estudio electrofisiológico esfinteriano. Los últimos 2 exámenes se efectuaron sólo en 3 pacientes por rechazo al procedimiento o por su patología de base.

Para la cirugía se preparó el colon mecánicamente vía anterógrada y antibioprofilaxis con una dosis de cefuroximo 750 mg y metronidazol 500 mg, una hora antes de procedimiento. Se repitieron 2 dosis en el postoperatorio.

Todos los pacientes recibieron anestesia regional. La posición utilizada fue de litotomía con cateterización vesical.

Técnica quirúrgica

Evaginando totalmente el prolapso con pinzas Babcock, se infiltra la submucosa con solución de adrenalina al 1:200.000, 2 cm por sobre la línea pectínea. Se secciona toda la pared con electrobisturí hasta llegar a la capa externa del segmento prolapsado y se ligan sus ramos vasculares (Figura 2, a, b, c). Si se comprueba un sigmoides redundante también debe ser extirpado. El cierre peritoneal es realizado con sutura continua de ácido poliglactínico 3/0. Se expone el espacio presacral luxando hacia anterior el recto prolapsado, con lo que se hacen visibles los elevadores de ano. Colocación de 2 puntos de fijación no reabsorbibles multifilamento 2/0 de la pared intestinal posterior a la fascia presacral. Aproximación de los músculos elevadores con 3 puntos de igual material de sutura, comprobando la mayor tensión del piso y la recuperación de la angulación rectal (Figura 3 a, b). La elección del segmento intestinal a resecar debe considerar una sutura sin tensión, suturando por cuadrantes a punto separado, con ácido poliglactínico 3/0 (Figura 4 a, b y Figura 5).

Tabla 1

PATOLOGÍAS ASOCIADAS

	n
Diabetes	3
Alteraciones cardiovasculares	3
Deterioro psico-orgánico	2
AVE (secuelas)	1
Artritis reumatoide con tto. corticoidal	1
LCFA con tratamiento crónico	2
	12 patologías
	7 pacientes

Tabla 2

INCONTINENCIA ANAL

nº	*Preoper.*	*Postoperatorio < de 30 días*		*Ocasional*	*Siempre*
1	S1	G2	Gases	G1	G2
2	S1	G1	Líquidos	L1	L2
3	S1	G1	Sólidos	S1	S2
4	L2	L1			
5	S1	G2			
6	S2	G2			
7	S1	G2			

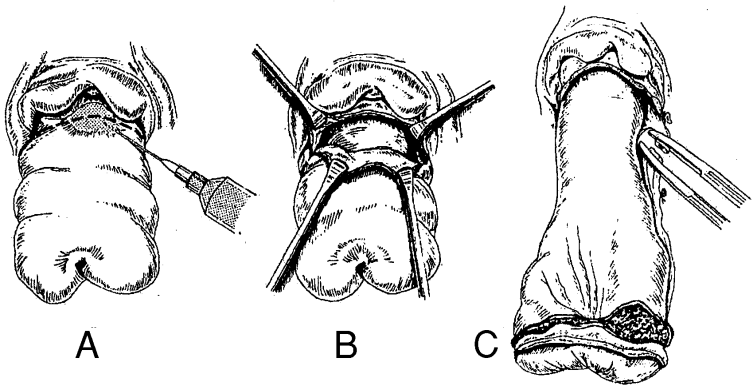

Figura 2. A) Infiltración; B) Sección de toda la pared; C) Ligadura vasos del mesenterio.

El retiro de la sonda Foley es a las 48 horas. La deambulación así como la realimentación se inician al primer día del postoperatorio, con régimen hídrico llegando a dieta liviana al tercer día.

Recomendamos evitar la posición sentada durante 7 días. Se revisa diariamente la región anal "sin tactación". El alta es al 7º día en promedio (3-9 día).

El seguimiento postoperatorio fue de 28 meses (2-48 meses).

RESULTADOS

Esta operación se realizó en 7 mujeres en el transcurso de 8 años. No hubo mortalidad. La morbilidad se redujo a una rectorragia autolimitada de la anastomosis y una infección urinaria.

Sorprendentemente la continencia anal se recuperó precozmente (desde el tercero hasta los treinta días) de la cirugía, en 6 pacientes. En una paciente la incontinencia se mantuvo sin variación (Tabla 1).

Existió una recidiva al 4º mes, manifestada por un sigmoidocele.

La analgesia se logró adecuadamente con AINEs IV, cambiando a vía oral a las 24 horas.

DISCUSIÓN

En la búsqueda de la mejor alternativa para solucionar el prolapso y su sintomatología, se debe considerar la total reparación de las alteraciones anatómicas y la recuperación de la funcionalidad esfinteriana. Si bien las técnicas transabdominales tienen buenos resultados (Tabla 3), obligan a un manejo de peritoneo e intestinos y sus complicaciones propias, que debiera ser obviado en pacientes de edad avanzada y generalmente con patologías agregadas. Las reparaciones clásicas efectuadas por vía perineal, aunque quirúrgicamente más inocuas tienen resultados inadecuados. La técnica presentada pareciera resumir las bondades que debiera tener un buen procedimiento, es decir buenos resultados, con baja morbilidad.

Las técnicas de reparación transabdominal más frecuentes liberan el recto, lo fijan al sacro y promontorio con algún tipo de material protésico o sólo sutura,[3,4] también se han publicado series realizadas por laparoscopia,[11] aportando sus cualidades operatorias pero con complicaciones graves, (perforación intestinal) probablemente asociada a la curva de aprendizaje. Otros autores complementan la resección de sigmoides a la sacro-fijación,[1,2]

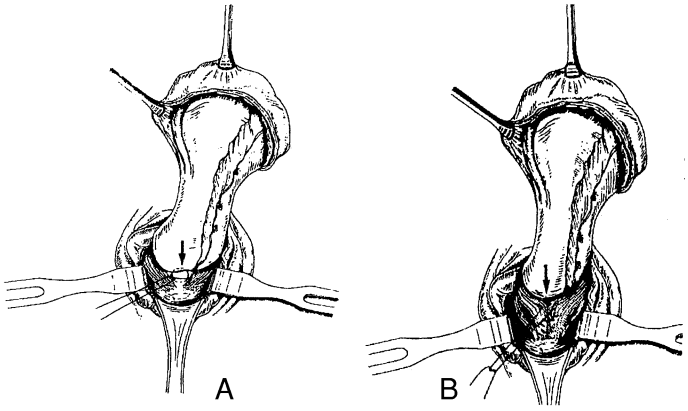

Figura 3. A) Luxación anterior del segmento con exposición de la fascia precoccígea. Fijación colosacral B) Aproximación elevadores del ano.

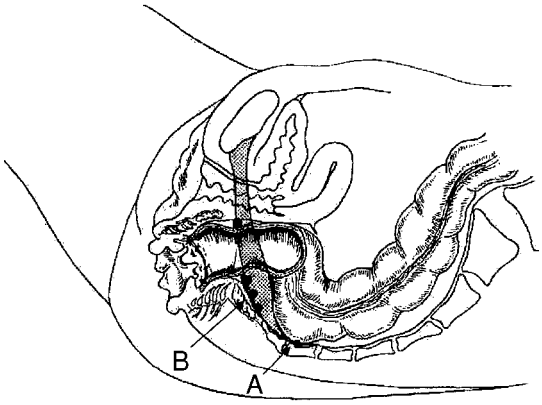

Figura 5. Resumen de la técnica: Rectopexia posterior (A) y reparación posterior de elevadores del ano (B). Angulo rectal recreado.

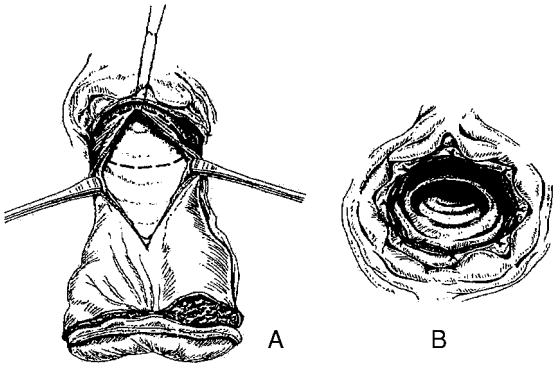

Figura 4. A) Resección del prolapso, B) Anastomosis.

especialmente si existe constipación y/o colon redundante, obviando este frecuente problema que se presenta en las anteriores. Esta última técnica ha demostrado tener la menor tasa de recidiva, pero implica gran cirugía con anastomosis intra-abdominal, indicada mejor a pacientes más jóvenes y en buenas condiciones de salud.

En las reparaciones perineales están los procedimientos no resectivos como la operación de Thiersch[5] que corrige sólo el defecto anal, aunque muy simple ya ha sido desechada por su alta recidiva además de otras complicaciones como la impactación fecal. Delorme publicó en el año 1900 una mucosectomía rectal con plicatura de la musculatura denudada corrigiendo 2 anomalías, mejora la continencia del esfínter anal y reduce el largo del recto redundante. Si bien esta técnica presenta algunas ventajas sobre la anterior,[6,7] presenta una recidiva elevada y soluciona sólo parcialmente la incontinencia anal.

La resección perineal con plastia muscular fue descrita primeramente por Altemeier[8] con buenos resultados, sin mortalidad y escasa morbilidad. Está descrita como una combinación de resección del segmento prolapsado con reinserción alta del peritoneo, evitando los fondos de saco, y plastia de los elevadores de ano por vía anterior. Nosotros, a diferencia de la técnica que describe Altemeier,

Tabla 3

COMPARACIÓN DE PROCEDIMIENTOS TRANSABDOMINALES

	nº	*Complicaciones*	*Recidiva*	*Incontinencia postoperatoria*	*Constipación postoperatoria*
Watts *et al,* 1985 (Resección-pexia)	102	—	2 (1,9%)	9 (8,8%)	—
Tjandra *et al,* 1993 (Pexia con prótesis)	18	8 (44%)	—	3 (17%)	2 (11%)
Holmstrom *et al,* 1986 (Pexia con prótesis)	97	7 (6,7%)	4 (4,1%)	28 (28%)	43 (43%)
Garrido *et al,* 1992 (Pexia con sutura)	21	3 (14%)	0	—	—
Heah *et al,* 1994 (Sutura-LAP)	25	4 (16%)	0	7 (28%)	11 (44%)
Novell *et al,* 1994 (Ivalon)	32	3 (9,4%)	1 (3,1%)	5 (16%)	10 (31%)
Novell *et al,* 1994 (Pexia-sutura)	31	6 (19%)	1 (3,2%)	9 (29%)	15 (48%)

Tabla 4

COMPARACIÓN DE PROCEDIMIENTOS PERIANALES

	nº	*Complicaciones*	*Recidiva*	*Incontinencia postoperatoria*	*Constipación postoperatoria*
Senapati *et al,* 1994 (Delormes)	32	2 (6%)	4 (12%)	15 (45%)	5 (15%)
Lechaux *et al,* 1995 (Delormes)	85	13 (16%)	11 (14%)	36 (43%)	—
Altmeier *et al,* 1971 (Plastia-resección)	106	28 (26%)	3 (2,8%)	—	—
Ramanjam *et al,* 1994 (Plastia-resección)	72	8 (11%)	4 (5,6%)	15 (21%)	—
Estudio presente 2.000	7	2 (28%)	1 (14%)	1 (14%)	0

realizamos la plastia de los elevadores del ano por vía posterior, lo que a nuestro juicio es un factor importante en la recuperación de la angulación fisiológica normal del recto, y agregamos la fijación al sacro que ayuda a impedir nuevos deslizamientos. Creemos que estos factores explican que la continencia anal se recupere precozmente. Otras publicaciones de procedimiento perineales combinados,[9,10] se comparan favorablemente al nuestro (Tabla 4).

La única recidiva se produjo al 4º mes (sigmoidocele), consecuencia de un sigmoides redundante que no fue resecado en la primera operación.

Queremos destacar lo bien tolerado del procedimiento, con escaso dolor, sin mortalidad y baja morbilidad, considerando el tipo de enfermos. Entre los factores que incidirían en esto está el uso de anestesia regional, cirugía localizada en el área perineal y pelviperitoneal inferior con anastomosis extraperitoneales, además de la deambulación y realimentación precoz. A nuestro entender, éste es un método eficaz con recidiva de un 14% y recuperación de la continencia en el 86% de los casos en nuestra serie. Se debe agregar que este fenómeno impide una vida social normal y deteriora la autoestima en estos pacientes debiendo siempre intentar algún tipo de solución, siendo esta técnica una buena alternativa.

CONCLUSIÓN

Recomendamos esta operación en el prolapso rectal completo especialmente en los pacientes añosos y/o deteriorados, al ser una técnica fácil de realizar, que soluciona el prolapso y sus consecuencias, con una baja morbilidad y sin mortalidad.

BIBLIOGRAFÍA

1. Watts JD, Rothenberger DA, Buls JD *et al:* The management of procidentia, 30 years experience. Dis Colon Rectum 1985; 28: 96-102.
2. Tjandra JJ, Fazio VW, Church JM *et al:* Ripstein procedure is an efective treatment for rectal prolapse without constipation. Dis Colon Recum 1993; 36: 501-7.
3. Novell JR, Osborne MJ, Wisnslet MC: Prospective randomized trial of Ivalon sponge versus sutured rectopexy for full-thickness rectal prolapse. Br J Surg 1994; 81: 904-6.
4. Holmstrom B, Broden G, Dolk A: Results of the Ripstein operation in the treatment of rectal prolapse and internal rectal procidentia. Dis Colon Rectum 1986; 29: 845-8.
5. Porter N: Collective reports ofoperations for rectal prolapse: Tiersch's operation. Proc R Soc Med 1962; 55: 1098-90.
6. Lechaux JP, Lechaux D, Pérez M: Results of Delorme's procedure for rectal prolapse: Advantages of a modified technique. Dis Colon Rectum 1985; 38: 301-7.
7. Senapati A, Nicholls RJ, Chir M *et al:* Results of Delorme's procedure for rectal prolapse. Dis Colon Rectum 1994; 37: 456-60.
8. Altemeier WA, Culbertson WR, Schowengerdt C *et al:* Nineteen year's experience with the one-stage perineal repair of rectal prolapse. Ann Surg 1971; 173: 993-1006.
9. Finlay IG, Atchinson M: Perineal excision of the rectum for prolapse in the elderly. Br J Surg 1991; 78: 687-9.
10. Ramaniam PS, Venkatesh KS, Fietz MI: Perineal excision of rectal procidentia in elderly high-risk patients: A ten-year experience. Dis Colon Rectum 1994; 37: 1027-30.
11. Heah SM, Hortley JE, Hurley JF *et al:* Laparoscopic suture rectopexy without resection is efective treatment for full-thickness rectal prolapse. Dis Colon Rectum 2000; 43: 638-43.
12. Garrido R, Pérez G: Proctología práctica. 1ª ed. Soc Cir Chile 1992; 125-9.