Rev. Chilena de Cirugía. Vol 54 - Nº 2, Abril 2002; págs. 128-134

TRABAJOS CIENTÍFICOS

Hidatidosis abdominal de localización extrahepática. Características clínicas y evolución de una serie de casos

Drs. CARLOS MANTEROLA, MANEL VIAL, FLERY FONSECA, ROBERTO CARRASCO, LUIS BUSTOS, SERGIO MUÑOZ, HÉCTOR LOSADA, MANUEL BARROSO

Servicio y Departamento de Cirugía, Hospital Regional de Temuco, Unidad de Epidemiología Clínica (CIGES). Departamento de Ciencias Preclínicas, Facultad de Medicina, Universidad de La Frontera

RESUMEN

La hidatidosis es una zoonosis endémica en nuestro país, especialmente en la IX región de Chile, donde la alta prevalencia de la enfermedad permite observar hidatidosis en localizaciones poco habituales como bazo, páncreas y peritoneo. El objetivo de este trabajo es describir las características clínicas y evolución de una serie de pacientes con hidatidosis abdominal extra-hepática atendidos en nuestro Hospital. Se desarrolló un registro y análisis de datos: edad, sexo, procedencia, antecedentes quirúrgicos, estudios de laboratorio y de imágenes, hallazgos quirúrgicos y seguimiento. La serie de pacientes se conformó por 38 pacientes, 19 hombres y 19 mujeres, con un promedio de edad de 43,9 años (20 a 80 años). El 31,6% de los pacientes tenía antecedente de cirugía previa de quiste hidatídico hepático. El laboratorio general fue inespecífico. En el 92,1% de los casos, la ecotomografía permitió constatar quistes de patrón ecolúcido. El diámetro promedio de las lesiones fue de 14,1 cm (5-30cm). Los órganos más frecuentemente comprometidos fueron peritoneo (60,5%) y bazo (26,3%). En el 50% de los pacientes el número de quistes fue de 5 ó más. En el 81,6% de los pacientes hubo coexistencia con quiste hidatídico hepático. El 42,1% de los pacientes recibió tratamiento médico postoperatorio con albendazol. Con un seguimiento promedio de 37 meses (1 a 86 meses). La morbilidad de la serie fue de 23,7% y se verificó una recidiva de 7,9%.

PALABRAS CLAVES: ***Hidatidosis, quiste hidatídico, hidatidosis abdominal***

SUMMARY

The echinococcosis is an endemic zoonosis in our country, specially in the IX region where the high prevalence of the disease allows forthe observation of hydatid cysts in unusual locations such as the spleen, pancreas and peritoneum. Our goal is to describe the clinical characteristics and course of the disease in a series of patients with abdominal extrahepatic echinococcosis. We started a registry that included the following data: age, gender, place of residence, surgical history, laboratory and imaging tests, surgical findings and follow-up. The series was composed of 38 patients, 19 males and 19 females with an average of 43.9 years (range 20-80). A previous history of surgery for a liver hydatid cyst was present in 31.6% of

Proyecto parcialmente financiado por Proyecto DID-UFRO 2102 de la Dirección de Investigación de la Universidad de La Frontera

the patients. General laboratory findings were unremarkable. Ultrasonographic imaging showed hypoechogenic cysts in 92.1% of the cases. The average diameter of the lesion was 14.1 cm (5-30 cm). The most frequently involved organs were the peritoneum (60.5%) and the spleen (26.3%). In 50% of the patients, there were 5 or more cysts. A co-existent hepatic hydatid cyst was present in 81.6% of the patients. Postoperative medical treatment with Albendazol was administered to 42.1% of the patients. The average follow-up was 37 months (1-86 months). Morbidity was 23.7% and the recurrence rate was 7.9%.

KEY WORDS: ***Echinococcosis, hydatid cyst, abdominal hydatid cysts***

INTRODUCCIÓN

La enfermedad hidatídica es característica de los países en vías de desarrollo, con un clima templado. En el nuestro, existe antecedente de su existencia desde hace más de un siglo, siendo la Isla Quiriquina donde se encuentran los primeros casos reportados.[1] En la actualidad, la hidatidosis se mantiene como una zoonosis endémica, en especial en la IX Región, donde las tasas de prevalencia persisten elevadas, lo que se asocia no sólo con el diagnóstico de más de 40 casos nuevos de hidatidosis hepática en adultos por año,[2] sino que también con el hallazgo de enfermedad hidatídica en localizaciones menos habituales como bazo, peritoneo y riñón.

La información respecto de este tema es escasa tanto en la literatura nacional como internacional, de hecho al revisar los índices PubMed y Lilacs desde 1975 a la fecha, sólo 17 artículos relacionados fueron encontrados, y todos ellos corresponden a reporte de casos o serie de casos sin seguimiento.[3-18] Cinco de estos trabajos reportan más de 30 casos,[6,9,10,13,17] y sólo uno de ellos corresponde a una serie de más de 40 casos.[17]

Dado que el tema no había sido publicado en nuestro medio desde 1991,[1,11,12] y en nuestro Hospital se atiende un número significativo de casos de hidatidosis, nos pareció de interés comunicar nuestra experiencia en el tratamiento de esta entidad, por lo que, el objetivo de este trabajo es describir las características clínicas de una serie de pacientes con hidatidosis abdominal de localización extrahepática pesquisados y atendidos en nuestra Institución, centro de referencia de la IX región.

MATERIAL Y MÉTODO

Tipo de estudio: Estudio descriptivo de una serie de casos incidentes.

Escenario y pacientes: Pacientes atendidos en los Servicios de Cirugía y de Urgencia del Hospital Regional de Temuco en el período octubre de 1993 y diciembre de 2000. Todos los pacientes fueron intervenidos quirúrgicamente por el primer autor.

Protocolo de estudio: Se confeccionó una hoja de registro de datos en las que se registraron características biodemográficas de los pacientes, antecedentes quirúrgicos, estudio de laboratorio y de imágenes, características de la enfermedad, evolución postoperatoria, seguimiento a largo plazo y recidiva.

Tratamiento realizado: No hubo un tratamiento estándar, pues los procedimientos quirúrgicos empleados fueron de acuerdo a los hallazgos intraoperatorios. Según éstos, se realizó quistectomía subtotal,[20] quistectomía total y/o esplenectomía en algunos casos de hidatidosis esplénica.

Protocolo de seguimiento: Se realizó control clínico, con laboratorio general, inmunoglobulinas específicas G y E (IgG e IgE), radiografía de tórax y ecotomografía abdominal en los meses 1, 6, 12, 24, 36, 48 y 60 del postoperatorio, para pesquisar eventuales recidivas de la enfermedad.

Definiciones:

1. Definimos como recidiva a la aparición de hidatidosis abdominal después de 1 año de la cirugía realizada por nuestro equipo de trabajo.

2. Definimos la procedencia de los pacientes de acuerdo a una categorización geográfica regional por comunas, con el propósito de examinar asociación entre la enfermedad y el lugar de residencia de los pacientes. De este modo, las 27 comunas de la IX región fueron agrupadas en 5 zonas, las que se denominaron como norte, sur, cordillera, costa y centro de acuerdo al siguiente esquema:

Norte	Angol, Collipulli, Ercilla, Purén, Los Sauces, Victoria, Traiguén, Galvarino
Sur	Freire, Teodoro Smith, Toltén, Pitrufquén, Gorbea, Loncoche
Cordillera	Curacautín, Lonquimay, Vilcún, Cunco, Villarrica, Pucón, Curarrehue
Costa	Imperial, Carahue, Puerto Saavedra
Centro	Temuco, Padre Las Casas, Maquehue, Lautaro

Análisis estadístico: Se utilizó estadística descriptiva (medidas de tendencia central y rangos), y X^2 de Pearson, exacto de Fisher, y ANOVA para el estudio de asociaciones.

RESULTADOS

En el período estudiado fueron tratados según este esquema 38 pacientes: 19 hombres y 19 mujeres, con una edad promedio de 43,9±14,6 años (20 a 80 años). El 31,6% de ellos (12 pacientes), había sido previamente intervenido quirúrgicamente por hidatidosis hepática, y de éstos, 2 casos (5,3%), habían sido intervenidos 2 ó más veces por hidatidosis abdominal. Diez pacientes (26,3%), eran portadores de alguna patología asociada, la que se pesquisó antes de su operación (Tabla 1).

De los estudios de laboratorio realizados sólo destaca una alteración de la función hepática en algunos sujetos, los que presentaban hidatidosis hepática coexistente; y en relación con las inmunoglobulinas específicas, la medición cualitativa de IgG fue positiva en el 71,1% de los casos, y la medición de IgE tuvo un promedio de 1747 UI/ml (Tabla 2).

La ultrasonografía abdominal permitió verificar que las lesiones eran de carácter hipoecoico en el 92,1% de los casos, siendo el 7,9% restante de tipo heterogénea. El diámetro ecográfico promedio de los quistes fue de 14,1±6,9 cm (5 a 30 cm), y los órganos más frecuentemente comprometidos fueron peritoneo (23 casos, 60,5%) y bazo (10 casos, 26,3%); por otro lado, 19 pacientes (50%) presentaban 5 ó más quistes abdominales (no hepáticos); y el 81,6% de los pacientes presentaba en forma concomitante al menos un quiste hidatídico hepático (Figuras 1 y 2) , los que se localizaron preferentemente en el lóbulo derecho (Tabla 3).

El procedimiento quirúrgico utilizado con mayor frecuencia fue la quistectomía subtotal, solamente en el 7,9% de los pacientes se logró realizar la exéresis total de la (s) lesión (es), y en más de la mitad de los casos, hubo necesidad de realizar más de un tipo de procedimiento quirúrgico (Figuras 3 y 4), pues se trataba de pacientes con localizaciones múltiples de la enfermedad (Tabla 3). Esto último, queda de manifiesto al observar el tiempo quirúrgico promedio, que fue de 188±49 min (95-300 min).

Al analizar la morbilidad de la serie, se logró constatar que ésta fue de 23,7% (9 pacientes), y la etiología de ésta fue: complicaciones médicas (5 casos, 13,2% [2 casos de atelectasia basal y uno de bronquitis aguda postoperatoria, un caso de infección urinaria y un caso de insuficiencia renal]), complicaciones quirúrgicas (4 casos, 10,5% [2 casos de colección intra abdominal, un caso de infección de sitio operatorio superficial y un caso de eventración], de los cuales tres debieron ser reintervenidos, ambos pacientes con colección intraabdominal y aquél que desarrolló una evisceración). No hubo mortalidad operatoria.

Tabla 1

PATOLOGÍA ASOCIADA Y ÓRGANOS AFECTADOS (n = 38)

Variable	*n de casos*	*%*
Patología asociada		
Sin patología	28	73,7
Desnutrición	4	10,5
LCFA	2	5,3
Q. H. Columna	1	2,6
Cirrosis	3	7,9
Órgano afectado		
Peritoneo	14	36,8
Bazo	8	21,1
Peritoneo y pelvis	7	18,4
Pelvis	4	10,6
Retroperitoneo	2	5,3
Riñón	1	2,6
Bazo y peritoneo	1	2,6
Bazo, peritoneo y pelvis	1	2,6

Tabla 2

VARIABLES DE LABORATORIO DE LOS SUJETOS EN ESTUDIO (n = 38)

Variable	*Promedio ± DE*	*Mínima*	*Máxima*
Hematocrito (%)	37,7 ± 5,3	19	48
Leucocitos (x mm3)	8522 ± 2694	3500	15600
Bilirrubina total (mg%)	0,9 ± 0,8	0,2	4,6
Fosfatasas alcalinas (U/l)	345 ± 462	121	2923
ASAT (U/l)	38,5 ± 54,7	9	345
ALAT (U/l)	50 ± 128	8	808
IgE (UI/ml)	1747 ± 2996	0	10070

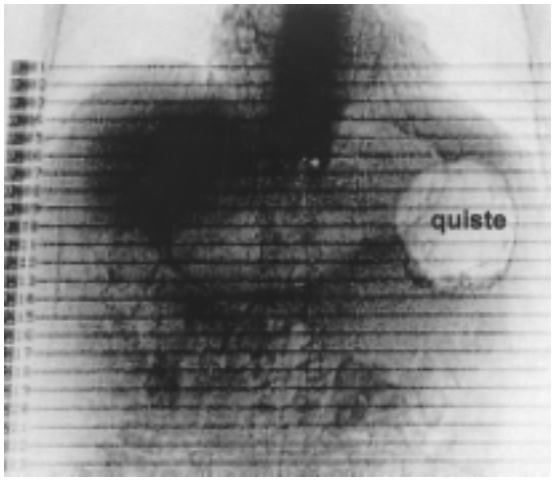

Figura 1. Tomografía axial computada de paciente con hidatidosis hepática y esplénica.

Tabla 3

CARACTERÍSTICAS DE LA ENFERMEDAD HIDATÍDICA ABDOMINAL (n = 38)

Variable	*n de casos*	*%*
nº de quistes extrahepáticos		
Unico	9	23,7
Dos	4	10,5
Tres	2	5,3
Cuatro	4	10,5
Cinco ó más	19	50,0
Cirugía efectuada		
Quistectomía subtotal	11	28,9
Esplenectomía	3	7,9
Quistectomía total	3	7,9
Varias	21	55,3
nº de Quistes Hepáticos		
Ninguno	7	18,4
Uno	9	23,7
Dos	6	15,8
Tres	4	10,5
Cuatro ó más	12	31,6

Se registró en promedio 9,4±7,2 días de hospitalización (2 a 31 días), y con un seguimiento promedio de 37±21 meses (1 a 86 meses), se verificó una recidiva en 3 de 34 casos con seguimiento mayor a un año (8,8%). Dos de estos sujetos habían sido previamente tratados con albendazol en el postoperatorio de la primera intervención.

La zona cordillera originó el 44,7% de los casos (Figura 5). Al estudiar asociación entre el origen de los pacientes y las variables número de quistes, tamaño, órgano comprometido, coexistencia de quistes hidatídicos hepáticos y morbilidad, no se observaron diferencias estadísticamente significativas (p= 0,597, p= 0,7965, p= 0,070, p= 0,068, p= 0,839, respectivamente).

Por otro lado, al estudiar asociación entre morbilidad y las variables número de quistes, tamaño, órgano comprometido, coexistencia de quistes hidatídicos hepáticos y cirugía realizada, no se observaron diferencias significativas desde el punto de vista estadístico (p= 0,693, p= 0,517, p= 0,664, p= 0,631, p= 0,934, respectivamente).

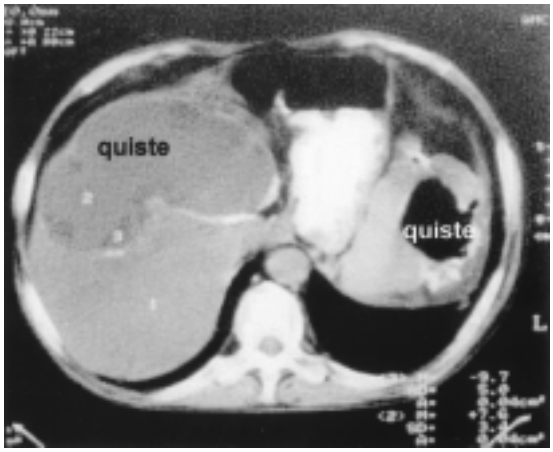

Figura 2. Tomografía axial computada de paciente con hidatidosis hepática y absceso esplénico de origen hidatídico.

Figura 3. Intraoperatorio del paciente con absceso esplénico de origen hidatídico.

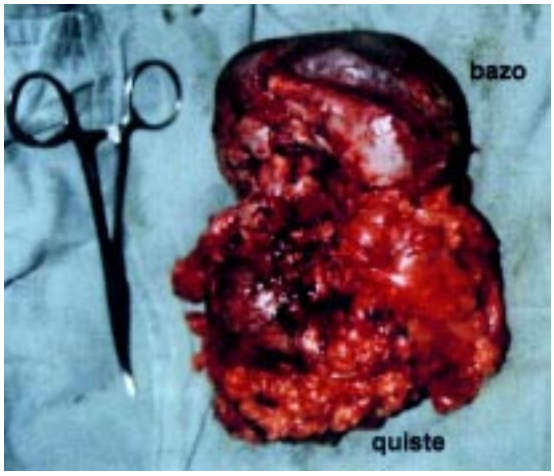

Figura 4. Pieza quirúrgica del paciente con absceso esplénico de origen hidatídico, en que se puede apreciar el espécimen completo que incluye el bazo y el quiste hidatídico.

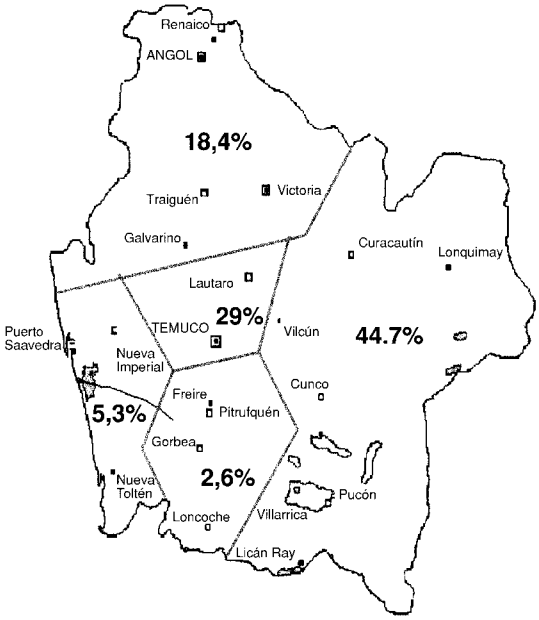

Figura 5. Hidatidosis abdominal extrahepática. Procedencia de los pacientes.

DISCUSIÓN

Siendo la localización principal de la enfermedad hidatídica el hígado y pulmón,[1,3,7,17,20-22] la alta prevalencia de esta enfermedad en nuestra región da lugar a la aparición de ésta en localizaciones poco frecuentes como bazo, páncreas, riñón y peritoneo. Al considerar las distintas publicaciones, las "localizaciones poco frecuentes" de la hidatidosis representarían entre el 8,8% y un 15% de los pacientes tratados por enfermedad hidatídica abdominal,[1,3,11,23] lo que permite hacerse una idea de la importancia de estas localizaciones en términos de su prevalencia. De hecho, en nuestra experiencia, las "localizaciones poco frecuentes" se encuentran presentes en el 19,6% de los pacientes que hemos tratado en los últimos cinco años.

Esta serie concuerda con otras nacionales en el sentido de que la enfermedad afecta a sujetos sin predominio de sexo y en plena etapa productiva de la vida (entre la 4ª y 5ª década de la vida).[3,7,11,12,20-24]

El antecedente de cirugía previa por quiste hidatídico hepático, generalmente no aparece mencionado en los artículos relacionados el cual nos parece de interés, pues llama a la discusión sobre el origen de algunos quistes hidatídicos abdominales. En este caso, un 32,4% de los pacientes habían sido intervenidos previamente por hidatidosis, y es posible que un número significativo de éstos correspondan a siembra peritoneal producida durante la cirugía previa, o quistes coexistentes que no fueron pesquisados en la primera cirugía. Sin embargo, es imposible descartar de plano una reinfección, pues la mayor parte de nuestros pacientes vuelven a su hábitat, en el que mantienen sus hábitos y costumbres, muchas veces a pesar de los esfuerzos educativos que realizamos antes del alta definitiva. Destaca en este sentido, el hecho de que en ninguno de los pacientes con un solo quiste hidatídico abdominal extrahepático existía el antecedente de cirugía previa por enfermedad hidatídica

El hecho de que el 51,4% de los pacientes fueran portadores de 5 ó más quistes hidatídicos abdominales nos habla de la gravedad y grado de avance de la enfermedad en estos sujetos, los que presentaban hidatidosis multivisceral difusa y algunos incluso parasitación de la pelvis menor.

El hecho de que los estudios de laboratorio fueran inespecíficos, presentándose sólo en algunos casos alzas significativas de estos parámetros, sólo habla de aquellos pacientes con hidatidosis hepática coexistente y con alguna complicación de ésta.[25]

La ecotomografía abdominal, con un rendimiento entre 95 y 100%,[26] se ha consolidado como el *Gold Standard* en el diagnóstico de enfermedad hidatídica, especialmente en aquellos pacientes con antecedentes epidemiológicos sugerentes. Esta prueba diagnóstica es de fácil disponibilidad

en nuestros Hospitales, de bajo costo y actualmente es utilizada en forma masiva por los médicos, en especial por los que trabajamos en las Unidades de Emergencia de nuestro país.

Las localizaciones más frecuentes en esta serie fueron en orden decreciente: peritoneo, bazo, pelvis, retroperitoneo y riñón, secuencia que no se repite en otras publicaciones, a pesar de que se da prácticamente como una constante la localización peritoneal como la más frecuente entre éstas, secundada por la esplénica.[5,7,11,12,14] Nos llama la atención la ausencia de localización pancreática en nuestra serie, pues ha sido reportada entre las localizaciones abdominales extra hepáticas poco frecuentes por varios grupos.[7-9,11,15]

En relación al tratamiento efectuado vale la pena mencionar el tratamiento conservador de la hidatidosis esplénica, ya que sólo se realizó esplenectomía en el 37,5% de nuestros pacientes. Al respecto, es importante mencionar la serie de Berrada,[13] con 36 casos de hidatidosis esplénica, compara la morbilidad y mortalidad entre esplenectomía y tratamiento conservador en estos pacientes, constatando un 8,3% de mortalidad y 37,5% de morbilidad en los esplenectomizados *versus* un 0% de mortalidad y 16,6% de morbilidad en los pacientes tratados mediante quistectomía parcial, hecho que pone de manifiesto la idea de la cirugía conservadora en estas situaciones.

En relación a los quistes hidatídicos hepáticos coexistentes, éstos se reconocieron en el 78,9% de los pacientes. Este es un antecedente difícil de corroborar en la literatura, dado que la gran mayoría de los casos de hidatidosis abdominal extrahepática están enunciados como hallazgo, desde la perspectiva de la hidatidosis de localización hepática.[3,9,11,15]

El tiempo operatorio promedio de 190 min., está, como ya se mencionó, en directa relación a la complejidad de la cirugía, pues en la mitad de los casos hubo necesidad de realizar múltiples cirugías (sobre el hígado, bazo, peritoneo y/o pelvis); y la estadía hospitalaria de 9,2 días nos parece adecuada comparada con la reportada para otras series que fluctúa entre 10 y 27 días.[7,11,13,17]

Teníamos la sensación que algunas variables como la procedencia del paciente, el número de quistes, su diámetro, el órgano parasitado, y la coexistencia de quistes hidatídicos hepáticos podían asociarse a la morbilidad, lo que motivó la aplicación de herramientas estadísticas en este sentido, sin embargo, no se verificaron asociaciones, hecho que puede estar dado por el tamaño de la muestra.

Respecto de la procedencia de los pacientes, la zona definida como Cordillera que agrupa a 7 de la 37 comunas de nuestra región, acumula el 44,7% del total de casos, porcentaje que podría, incluso, estar subvalorado dado que varias de esas comunas tienen Hospitales que resuelven este tipo de patología o simplemente derivan a Hospitales distintos del nuestro. Es aquí donde la Autoridad Sanitaria debe hacer el mayor énfasis educando a la población sobre los hábitos propios y de los animales domésticos, realizando campañas de desparasitación masiva de los caninos y manejo de las vísceras de animales faenados.

La recidiva estimada en un 8,8%, parece adecuada al comparar con otras series, que reportan cifras de 6,1 a 10,7%.[14,17,19] Parece de interés recordar que estos sujetos habían recibido quimioterapia con albendazol después de su anterior cirugía, lo que hace plantear la real utilidad de esta medida, costosa y no exenta de riesgos. La morbilidad de la serie (23,7%) nos parece razonable a la luz de las cifras de otros grupos, que reportan una tasa de complicaciones entre 30% y 41%.[7,12,14,19] Por otro lado, la ausencia de mortalidad es interesante de mencionar, pues, en otras series la mortalidad ha sido de 8,8 a 12%.[7,10,11]

BIBLIOGRAFÍA

1. Barroso M: Hidatidosis abdominal extrahepática. Rev Méd Sur 1991; 16: 34-37.
2. Servicio de Cirugía Hospital Regional de Temuco. Estadísticas quirúrgicas año 2000.
3. Reyes H, Calderón C, Lemus J: Hidatidosis peritoneal secundaria. Revisión de 16 casos. Rev Méd Chile 1975; 103: 195-200.
4. Petigny A, Savoye B, Vilain C *et al:* Multiple hydatidosis: hepatic, splenic, peritoneal and gynaecologic locations. Sem Hop 1980; 56: 685-7.
5. Karimi E: Rare abdominal and peritoneal localizations of hydatid cysts. Report on two cases. Sem Hop 1981; 57: 1542-6.
6. Vara-Thorbeck C, Vara-Thorbeck R: Peritoneal echinococcosis. Zentralbl Chir 1986; 111: 980-6.
7. Pinto P, Torres F, Medeiros, L, Arriagada, R. Localizaciones poco frecuentes de la hidatidosis. Rev Chil Cir 1986; 38: 56-9.
8. Serhal S, Sebai F, Mestiri S: Hydatid cyst of the pancreas. Apropos of 3 cases. J Chir 1987; 124: 542-4.
9. Abi F, el Fares F, Khaiz D, Bouzidi A: Unusual localizations of hydatid cysts. Apropos of 40 cases. J Chir 1989; 126: 307-12.
10. Moumen M, el Alaoui ME, el Mansouri A, Mokhtari M, el Fares F: Peritoneal echinococcosis. Diagnostic and therapeutic problems. Apropos of 34 cases. Chirurgie 1991; 117: 854-9.
11. Barja E, Valenzuela R, Vergara F *et al:* Tratamiento de la hidatidosis abdominal extra-hepática. Rev Chil Cir 1991; 43: 12-4.

12. Barrientos F, Rudolph A, Rusel E, Beltrán F, Flores J: Hidatidosis abdominal en Angol. Rev Méd Sur 1991; 16: 41-3.
13. Berrada S, Ridai M, Mokhtari M: Hydatid cysts of the spleen: splenectomy or conservative surgery? Ann Chir 1991; 45: 434-6.
14. Gómez R, Marcello M, Moreno E *et al:* Incidence and surgical treatment of extrahepatic abdominal hydatidosis. Rev Esp Enferm Dig 1992; 82: 100-3.
15. Cangiotti L, Muiesan P, Begni A *et al:* Unusual localizations of hydatid disease: a 18 year experience. G Chir 1994; 15: 83-6.
16. Karavias DD, Vagianos CE, Kakkos SK, Panagopoulos CM, Androulakis JA. Peritoneal echinococcosis. World J Surg 1996; 20: 337-40.
17. Prousalidis, J. Uncommon sites of hydatid disease. World J Surg 1998; 22: 17-22
18. Tocchi A, Mazzoni G, Lepre L *et al:* Rare locations of hydatid disease. G Chir 1999;20:177-180.
19. El Mansari O, Zentar A, Sair K *et al:* Peritoneal Hydatid cysts. Apropos of 12 cases. Ann Chir 2000; 125: 353-7.
20. Manterola C, Molina E, Fernández O *et al.* Quistectomía subtotal. Una alternativa quirúrgica racional en el tratamiento de la hidatidosis hepática. Rev Chil Cir 1998; 50: 621-9.
21. Apablaza S, Burmeister R, Benavides, C. Tratamiento del quiste hidatídico hepático. Rev Chil Cir 1992; 44: 424-7.
22. Manterola C, Acencio L, Garrido L, Bahamóndez JC, Barroso M. Hidatidosis hepática. Estudio descriptivo de algunos aspectos clínicos y terapéuticos de una serie consecutiva de casos. Rev Chil Cir 1997; 49: 352-9.
23. Vallejos C. Postbeca en región de hidatidosis endémica. 1994; 46: 414-7.
24. Hermosilla P, Cruzat A, Venturelli A. Hidatidosis hepática. Análisis de 81 casos operados. Rev Chil Cir 1991; 43: 47-50.
25. Manterola C, Soto JL, Chodowiecki A *et al:* Hidatidosis hepática. Consideraciones clínicas y terapéuticas. Rev Méd Sur 1997; 19: 37-42.
26. Pinto P. Hidatidosis hepática. Estudio de una serie de 534 casos. Rev Chil Cir 1991; 43: 184-7.