Rev. Chilena de Cirugía. Vol 54 - Nº 2, Abril 2002; págs. 202-205

TÉCNICAS QUIRÚRGICAS

Cirugía de reducción de volumen pulmonar

Dr. ANTONIO BAQUERIZO M

Departamento y Servicio de Cirugía, Universidad de La Frontera, Hospital Regional, Temuco

INTRODUCCIÓN

Los primeros trabajos publicados sobre la cirugía de reducción de volumen pulmonar en el enfisema corresponden a Brantigan y Mueller en 1950, pero sus resultados acusaron cifras de mortalidad cercana al 20% y fueron abandonados. En 1994 se despierta el interés nuevamente a causa de los trabajos publicados por Cooper con baja mortalidad y resultados muy satisfactorios con una mejoría de Vef 1 del orden del 80% en el postoperatorio. Luego, Mackenna reporta el abordaje videotoracoscópico bilateral con resultados similares aunque sus cifras no reproducen las publicadas por Cooper. Desde entonces esta técnica se ha ido incorporando paulatinamente en la práctica de todos los centros de Cirugía Torácica entre los cuales se incluye nuestro país, aunque aún en forma incipiente.

Esta cirugía tiene un carácter paliativo con el objeto de mejorar la calidad de vida de los pacientes enfisematosos los cuales acusan progresos en el postoperatorio de los diversos parámetros de función respiratoria tales como: elevación de Vef 1, disminución del volumen de espacio muerto, del volumen pulmonar total y del volumen residual, bajas en la PCO_2 y elevaciones de la PO_2, mejoría en la escala de disnea, menor o ausente dependencia del O_2 y del uso de corticoides. Estos resultados favorables se logran con la técnica de la reducción de volumen pulmonar debido a que permite una mayor fuerza elástica espiratoria del pulmón y optimiza la eficiencia disminuyendo el trabajo respiratorio en base a una mejor mecánica diafragmática.

Esta técnica representa una alternativa válida al trasplante pulmonar, logrando mejor calidad de vida en un selecto grupo de pacientes por un período limitado de años sin excluir la posibilidad de un trasplante posterior. Si bien, los mejores resultados se obtienen mediante el trasplante, éste es de difícil acceso por las limitaciones de donantes y su elevado costo a largo plazo.

Se indica la reducción de volumen pulmonar en los pacientes con un enfisema pulmonar hiperinsuflados con una gran limitación funcional, menores de 75 años que han abandonado el cigarrillo por más de seis meses, sin cardiopatía coronaria grave, que no hayan sido sometidos a cirugía torácica o pleurodesis anteriormente, que no tengan una neoplasia diagnosticada reciente, que no presenten un componente obstructivo y productivo importante, con un Vef1 menor del 35% y que su enfisema tenga el carácter no homogéneo que permita marcar las áreas a reducir. Finalmente, que no tengan requerimientos de O_2 mayor de 4 l o que se encuentren conectados a ventilación mecánica.

Es fundamental que cumplan además con los siguientes requisitos: Vef1 < de 35%, capacidad pulmonar total > de 125%, volumen residual > de 250%, capacidad de difusión pulmonar del monóxido de carbono < del 50%, PCO_2 < a 55 mmHg y presión de arteria pulmonar < de 35 mmHg. La historia natural de un paciente efisematoso con un Vef1 de < 35% tiene una mortalidad cercana al 40% a dos años con tratamiento médico exclusivo.

TÉCNICA QUIRÚRGICA

Está demostrado estadísticamente que los mejores resultados a mediano y largo plazo se obtienen mediante la cirugía bilateral simultánea y que la morbilidad y mortalidad son también menores. Son escasos los pacientes en los cuales la intervención se realiza en un solo pulmón y corresponden a

aquellos en los cuales existió un impedimento en el acto operatorio que lo limitó en un solo hemitórax, o bien, que el enfisema no homogéneo afecta un solo pulmón o que exista cirugía previa en un hemitórax.

Como es habitual, la colaboración del equipo quirúrgico con el anestesiólogo es importante, pero en esta cirugía puede ser la clave entre el éxito o el fracaso, siendo la participación del anestesiólogo de gran ayuda para el cirujano.

Se instala un catéter peridural que hace posible un mejor nivel de anestesia y adecuado control del dolor postoperatorio permitiendo de este modo una ventilación pulmonar más eficiente. Posteriormente a la implementación de los elementos de control, vías venosas centrales, línea arterial y ocasionalmente monitoreo de la presión pulmonar, se intuba la vía aérea con tubo de doble lumen izquierdo.

La técnica descrita por Cooper utiliza la vía anterior mediante esternotomía. McKenna realiza la intervención en decúbito lateral mediante video toracoscopia para luego de terminada, y colocado los drenajes, cambiar de lado para efectuarla en el otro hemitórax. Existe otra vía anterior descrita como la toracotomía bilateral con esternotomía transversa denominada Clamshell. Finalmente, cuando el abordaje es sólo unilateral, puede usarse la toracotomía posterolateral clásica.

La técnica abierta por esternotomía permite un muy adecuado manejo del pulmón y perfecto control de las suturas manejando las filtraciones de aire y la hemostasis. Si bien esta vía es más invasiva que la propuesta por Mackenna, no es menos cierto que la vía esternal es muy bien tolerada, genera poco dolor en el postoperatorio y no interfiere en la mecánica respiratoria. La crítica que se le hace en cuanto que la visión de los segmentos posteriores de los lóbulos superiores no es tan buena como con la videotoracoscopia, es relativa, ya que el pulmón puede levantarse colocando un cojín de compresas por detrás del hilio pulmonar, haciendo posible una visión adecuada de esas zonas. La técnica que describiremos corresponde a la vía transesternal de Cooper la cual hemos utilizado en nuestra escasa experiencia personal.

Se practica una esternotomía longitudinal, teniendo especial cuidado de disecar manualmente el espacio retroesternal previo a su sección a fin de evitar la apertura anticipada de alguna de las pleuras. Se procede a abrir el espacio pleural correspondiente al hemitórax del pulmón más afectado en primer lugar, lo cual facilita la ventilación con el pulmón menos dañado. El anestesiólogo bloquea el tubo de ese pulmón haciendo posible que éste se colapse. Debe dejarse un centímetro de pleura anterior a objeto que el cierre de ella se pueda realizar con facilidad posteriormente, debiendo evitarse el daño del nervio frénico hacia los vértices.

El pulmón sano se colapsa fácilmente puesto que posee una circulación normal, no así las zonas enfisematosas las cuales permanecen insufladas más tiempo y de una coloración más rosada. Esto permite individualizar fácilmente las partes que deberán ser resecadas. Esta maniobra generalmente coincide con las zonas previamente marcadas mediante la TAC de tórax y el cintigrama de ventilación y perfusión pulmonar (Figura 1).

Con un *stapler* de 60 mm se inicia la resección, generalmente en el borde inferior del lóbulo superior, cercano a la cisura y se continúa hacia arriba en forma lineal, resecando progresivamente el parénquima marcado llegando al vértice y luego descendiendo por su parte posterior de manera de eliminar las zonas afectadas en un porcentaje no superior al 30% del volumen del pulmón. Durante este tiempo operatorio se mantiene la ventilación del pulmón contralateral cuidando de no aumentar el volumen ni la presión que pudieran generar un taponaje pulmonar. De esta forma, los niveles de PCO_2 pueden estar algo elevados (50 ó 60 mmHg). Ocasionalmente, se puede ventilar brevemente el pulmón intervenido a objeto de poner en evidencia zonas enfisematosas que se han colapsado y pueden pasar inadvertidas (Figura 2).

El gran problema operatorio y postoperatorio de esta cirugía es el escape de aire persistente, el cual se genera habitualmente en las zonas del pulmón que permanecen entre secciones del *stapler* las cuales se desgarran al iniciarse la ventilación y por filtraciones de las zonas resecadas, especialmente cuando se ha efectuado en tejido pulmonar enfisematoso.

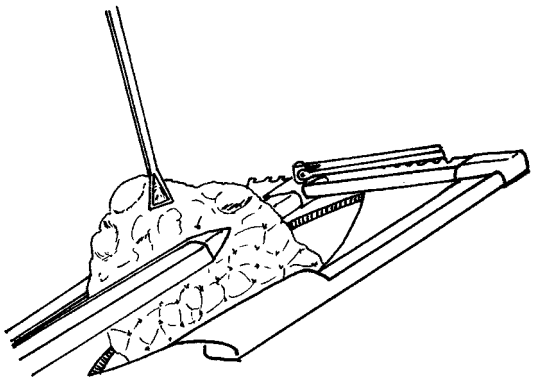

Figura 1.

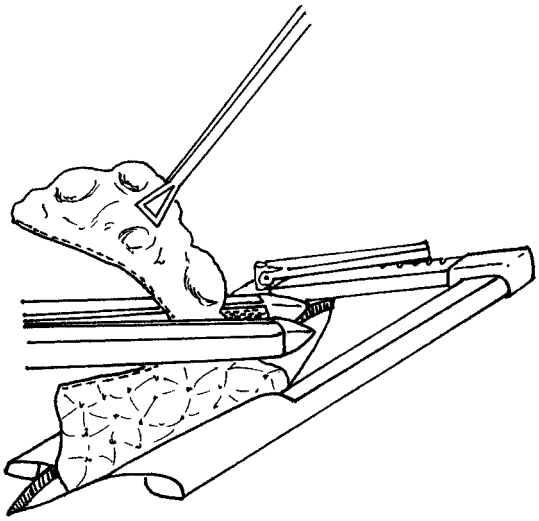

Figura 2.

Cooper hace uso de pericardio de bovino que cubriendo el *stapler* procura una mayor hermeticidad de las suturas pulmonares, logrando de este modo que el escape de aire sea de menor magnitud y de menor duración (promedio 5 días). Sin embargo, esta técnica encarece notoriamente la intervención y se ha demostrado que sin la utilización de este pericardio de bovino el escape de aire tiene una permanencia algo mayor (promedio 7 días), diferencia que no resulta significativa.

En más del 70% las zonas marcadas para la resección se encuentran en los lóbulos superiores. En los inferiores, no más del 15% y generalmente corresponden a pacientes con deficiencia de alfa 1 antitripsina. El mejor pronóstico a mediano y largo plazo de esta intervención se obtiene cuando la reducción de volumen se realiza en los lóbulos superiores.

Una vez terminada la reducción de volumen en el pulmón más afectado, el anestesiólogo ocluye la vía del otro pulmón permitiendo que éste se colapse y reinicia la ventilación del pulmón intervenido la cual deberá ser muy cuidadosa con baja presión y volumen a fin de evitar el escape de aire. Habitualmente, las cifras de PCO_2 se mantienen entre 50 y 70 mmHg.

El procedimiento se repite en el otro pulmón en igual forma. Una vez finalizado se inicia la ventilación bipulmonar manteniéndose los cuidados señalados. El volumen total del pulmón resecado equivale aproximadamente al 30% del volumen de cada pulmón. Se desprende la pleura parietal del vértice a manera de *tent* pleural, el cual cae sobre la superficie de los lóbulos superiores evitando una cavidad apical residual y permitiendo disminuir el escape de aire en estas zonas. Es indispensable controlar con suturas cuidadosas los puntos detectados de filtración de aire con el objeto de minimizar este problema al máximo.

Se instalan dos drenajes pleurales en cada hemitórax que se extraen por contraabertura y se conectan a un sistema bajo agua, sin presión negativa y se procede a suturar ambas pleuras. Posteriormente al cierre de la esternotomía, el anestesiólogo extuba el paciente en pabellón cuidando de hacerlo antes que el enfermo despierte para evitar la tos y aumento de presión en la vía aérea que pudieran generar escape de aire. El apropiado manejo del postoperatorio constituye otra etapa importante en la obtención de los buenos resultados esperados.

BIBLIOGRAFÍA

1. Bingisser: Bilateral volume reduction surgery for difuse pulmonary emphysema by video assisted thoracoscopy. J Thorac Cardiovasc Surg 1996; 112: 875-82.
2. Bousamra M: Functional and oximetric assessment of patients after lung reduction surg. J Thorac Cardiovasc Surg 1997; 113: 675-82.
3. Brenner M: Lung volume reduction surgery for emphysema. Chest 1996; 110: 205-18.
4. Brenner M: Relationship between amount of lung resected and outcome after lung volume reduction surgery. Ann Thorac Surg 2000; 69: 387-93.
5. Cooper: Bilateral pneumectomy (volume reduction) for chronic obstructive pulmonary disease. J Thorac Cardiovasc Surg 1995; 109: 106-19.
6. Cooper: Lung volumen reduction surgery for severe emphysema. J Thorac Cardiovasc Surg 1996; 8: 52-60.
7. Cooper: Results of 150 consecutive bilateral lung volume reduction procedures in patients with severe emphysema. J Thorac Cardiovasc Surg 1996; 112: 1319-30.
8. Duncan G: Lung volume reduction surgery. Chest 1999; 54: 514-8.
9. Henning: Comparison of early functional results after volume reduction or lung transplantation for chronic obstructive pulmonary disease. J Thorac Cardiovasc Surg 1996; 111: 296-307.
10. Keenan: Unilateral thoracoscopic surgical approach for diffuse emphysema. J Thorac Cardiovasc Surg 1996; 111: 308-16.
11. Mc Kenna: A randomized prospective trial of stapled lung reduction versus laser bullectomy for diffuse emphysema. J Thorac Cardiovasc Surg 1996; 111: 317-22.
12. McKenna: Patient selection criteria for lung volume

reduction surgery. J Thorac Cardiovasc Surg 1997; 114: 957-67.
13. McKenna: Should lung volume reduction for emphysema be unilateral or bilateral. J Thorac Cardiovasc Surg 1996; 112: 1331-9.
14. McKenna: Survival following bilateral staple lung volume reduction surgery for emphysema. Chest 1998; 114: 275-6.
15. Pompeo E: Reduction pneumoplasty versus respiratory rehabilitation in severe emphysema: A randomized study. Ann Thorac Surg 2000; 70: 948-54.
16. Stammberger: Buttressing the staple line in lung volume reduction surgery: A randomized three center study. Ann Thorac Surg 2000; 70: 1820-5.
17. Triantafillou: Anesthesic management for bilateral volume reduction surgery. J Thorac Cardiovasc Surg 1996; 8: 94-8.
18. Yusen R: Evaluation of patients with emphysema for lung volume reduction surgery. J Thorac Cardiovasc Surg 1996; 8: 83-93.
19. Yusen R: Results of lung volume reduction surgery in patients with emphysema. J Thorac Cardiovasc Surg 1996; 8: 99-109.