*Rev. Chilena de Cirugía. Vol 56 - Nº 5, Octubre 2004; págs. 481-485*

## CASOS CLÍNICOS

# Falso aneurisma de la aorta abdominal

*Drs. GINO MARISIO C, KURT SCHALPER C, JAIME QUINTANA V, RODRIGO URREA C*

*Hospital las Higueras, Talcahuano. Hospital Naval, Talcahuano*

***RESUMEN***

Los falsos aneurismas de la aorta abdominal corresponden a lesiones vasculares que ocurren en su mayoría como complicación tardía en pacientes sometidos a cirugía aórtica protésica. Se han reportado casos secundarios a lesiones traumáticas. Se presenta un caso correspondiente a un falso aneurisma aórtico gigante con compromiso óseo de la columna lumbar en un paciente de 18 años de edad que consultó por dolor abdominal y baja de peso de alrededor de 20 kg y con el antecedente de herida penetrante abdominal complicada dos años antes. Se analiza técnica quirúrgica empleada y resultados de corrección tanto de la lesión aórtica como la ósea de la columna.

PALABRAS CLAVES: ***Falso aneurisma, aorta***

***SUMMARY***

The false aneurysms of the abdominal aorta are vascular defects that appear in their majority like a late complication after aortic prosthesis surgery. Cases have been reported of traumatic secondary lesions. A case of a gigant aortic false aneurysm is presented with bone commitment of the lumbar column in a 18 year-old patient that consulted for abdominal low pain and weight loose of around 20 kg and with history of a complicated penetrating abdominal wound two years before. We analyze the surgical technique employed as well as the correction results of both aortic and bone lesions.

KEY WORDS: ***False aneurysm, aorta***

### *INTRODUCCIÓN*

El falso aneurisma o pseudoaneurisma es una lesión infrecuente que corresponde a la formación de un compartimiento fibroso de contenido arterial o hematoma que se produce como consecuencia del efecto de algún estímulo lesivo contra la pared vascular y la correspondiente reacción orgánica reparativa.[1-3]

Estas lesiones pueden ocurrir en cualquier estructura arterial y se han descrito casos en territorios tan diversos como arteria temporal, axilar, poplítea, uterina y femoral así como también en diversos segmentos de la aorta y las cavidades cardíacas.[4-10]

Hasta el momento se han descrito diversas causas que pueden producir la lesión. Muchas veces estas se producen lentamente y con largo períodos de latencia que dificultan la sospecha y por lo tanto el oportuno diagnóstico y manejo adecuado.

### *CASO CLÍNICO*

Se trata de un paciente de 18 años de edad que consulta en Hospital Las Higueras de Talcahuano el 26-12-2001 por dolor abdominal y baja de peso de alrededor de 20 kg de unos 4 meses de evolución. El paciente posee el antecedente de herida penetrante abdominal complicada, con arma

blanca, el 02-02-2000, donde presentó 3 perforaciones yeyunales y una lesión cortante de la aorta abdominal de 1 cm de longitud por cara anterior. Todas las lesiones fueron suturadas y evolucionó satisfactoriamente.

Al examen de ingreso destaca un paciente joven, enflaquecido, pálido con una gran masa palpable en el abdomen, pulsátil y con soplo abdominal. El resto del examen físico sin alteraciones significativas.

Exámenes hematológicos dentro de límites normales, salvo una anemia ferropénica (Ht 33.6 / Hb 11.6).

Se realizó una ecografía abdominal que reveló la presencia de una extensa lesión quística de pared gruesa e irregular, pulsátil, de eje transversal de 14 cm, y céfalo caudal de 18 cm, compatible con pseudoaneurisma parcialmente trombosado.

El TAC de abdomen reveló gran pseudoaneurisma de la aorta abdominal de 18x10 cm y que se extendía desde el hilio renal hasta la pelvis mayor, con lúmen de 10x8 cm (Figura 1). Además mostró trombosis mural acentuada y erosiones o lesiones líticas de algunos cuerpos vertebrales. La radiografía de tórax resultó normal.

Se realizó la intervención quirúrgica el 03-01-2002 con el diagnóstico de pseudoaneurisma de la aorta abdominal previo control de la aorta infrarrenal se efectuó apertura longitudinal del falso aneurisma comprobándose una perforación ovoidea de aproximadamente 10 mm en cara posterior de la aorta abdominal a nivel de L3-L4. Además se confirmó la lisis de los cuerpos vertebrales L3 y L4 (Figura 2). La cirugía elegida fue un by pass aorto-aórtico (prótesis de 14 mm) y by pass aorto-ilíaco izquierdo (rama protésica 7 mm) (Figura 3).

No se realizó estabilización inmediata de columna por haber decidido los traumatólogos un procedimiento diferido. El manejo anestésico requirió de grandes aportes de volúmenes y sangre con apoyo de drogas vasoactivas y antibiótico profilaxis. En el postoperatorio se agregó apoyo nutricional intensivo (parenteral y enteral). Evolucionó satisfactoriamente, pero se mantuvo en reposo en cama por su problema de columna inmovilizado con corsé de yeso.

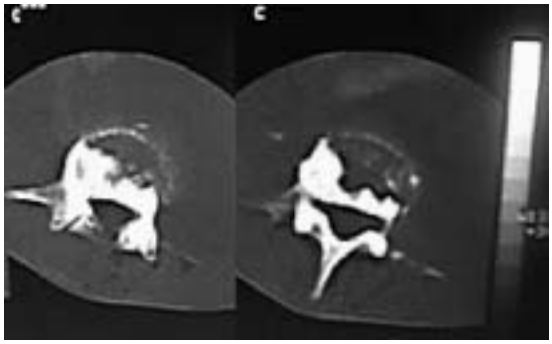

*Figura 2.*

El 14-03-2002 es reoperado, para estabilizar columna, explorándose por lumbotomía izquierda con resección en 12ª costilla, encontrándose el cuerpo vertebral L4 completamente destruido, quedando sólo muro posterior, además de destrucción parcial del borde anteroinferior de L3. Se encontró además una colección líquida, de aspecto turbio detrás del psoas derecho (cultivos negativos).

Se resecó restos del cuerpo vertebral L4 dejando el muro posterior y se colocó un canastillo de titanio de reemplazo vertebral de 20 mm de diámetro con injerto óseo resecado de cresta ilíaca ipsilateral. No fue posible colocar placa lateral, por no disponer de suficiente superficie en cara lateral de L5, decidiendo estabilizar en segundo tiempo

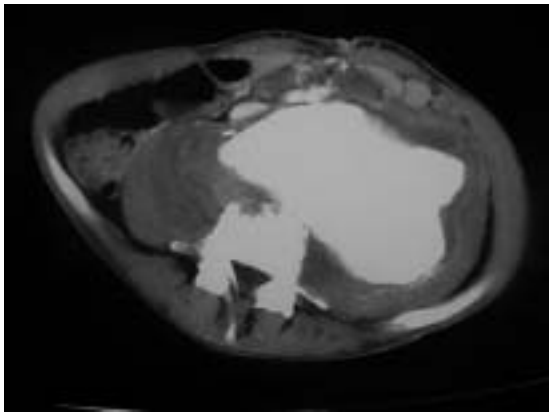

*Figura 1.*

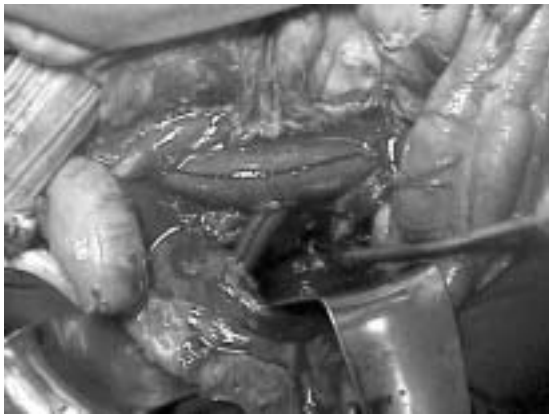

*Figura 3.*

por vía posterior. El control en pantalla radiológica se consideró aceptable (Figura 4).

En el postoperatorio inmediato, se encontró neumotórax derecho secundario a implante de vía venosa central que requirió drenaje pleural. La evolución posterior fue satisfactoria. Se manejó con apoyo nutricional (parenteral y enteral), antibiótico terapia (Ceftriaxona-Cloxaciclina).

El 11-04-2002 es nuevamente operado, para fijación vertebral por vía posterior, practicándose osteosíntesis con tornillos pediculares más injerto óseo, evolucionando satisfactoriamente, y con controles radiológicos adecuados.

Se realiza alta hospitalaria desde 20-05-2002 con indicación de tratamiento kinésico y en buenas condiciones generales.

El último control se realiza el 31-07-2002, sin molestias y aún en tratamiento kinésico. Al examen se encuentra bien desde el punto de vista traumatológico y vascular

## *DISCUSIÓN*

Dentro de las principales causas descritas de los pseudoaneurismas encontramos traumatismos penetrantes de diversa magnitud, donde incluso las lesiones puntiformes (cateterismo y punciones transparietales) tendrían un importante rol patogénico.[11-14]

Aproximadamente 2 a 5% de los pacientes sobrevivientes a lesión aórtica traumática desarrollan pseudoaneurismas y con mayor frecuencia en la región del istmo aórtico, distal a la arteria subclavia izquierda generalmente por un mecanismo de desaceleración.[15-16]

Otra causa frecuente de esta condición son las iatrogénicas o secundarias a intervenciones quirúrgicas previas y especialmente aquellas de estructuras vasculares, donde aparentemente el riesgo se eleva significativamente, aunque existen diversos reportes de casos secundarios a cirugía abdominal principalmente la pancreática.[17,18]

La cirugía vascular protésica constituiría el antecedente quirúrgico más importante en cuanto a la aparición del trastorno e incluso, por muchos autores la aparición de un pseudoaneurisma es considerada como complicación tardía de cirugía protésica aorto-ilíaca que se presentaría hasta en un 6% de los pacientes.[19-21]

Existen además una serie de patologías sistémicas que parecen tener asociación positiva de acuerdo a los reportes existentes en la literatura, como son el síndrome de Behcet, de Marfán, la vasculitis de Takayasu y algunas arteritis infecciosas.[22-31]

*Figura 4.*

Uno de los principales problemas que presentan los pacientes afectados por lesiones aórticas, es que generalmente son asintomáticos en etapas precoces ya que característicamente los pseudoaneurismas son de crecimiento lento y presentan extensos períodos de latencia que van desde 1 hasta incluso los 28 años de duración antes de su ruptura o detección.[32] Existen reportes como el de Sato que muestran una media cercana a 15 años.[33]

Como consecuencia de este fenómeno no resulta extraño que pacientes consulten por alguna manifestación del daño compresivo de otra estructura corporal resultante de la progresiva expansión de la lesión y no atribuyan el cuadro a algún antecedente personal de salud.[34,35]

Cuando el falso aneurisma corresponde a aorta abdominal puede presentarse con anorexia y la presencia de una masa pulsátil de tamaño variable. Además puede asociarse dolor o alteraciones sensitivo-motoras que frecuentemente se producen por compresión de alguna estructura nerviosa u otra estructura vecina.[35,36] También puede encontrarse una forma aguda y muy grave de presentación, que consiste en la ruptura con hemoperitoneo masivo secundario.[37]

La masificación de técnicas como la ultrasonografía abdominal han permitido detectar cada vez con mayor frecuencia pseudoaneurismas como hallazgo o en forma incidental.

En relación a los métodos de diagnóstico existe evidencia que avala el rendimiento de diversos exámenes como el TAC, el Doppler color, la angiografía y aortografía, aunque en estricto rigor el tamaño y localización de la lesión van a jugar un papel determinante en cuanto a la posibilidad de visualización a través de alguna técnica.[38-42]

En relación al tratamiento de elección se han descrito diversas estrategias que han exhibido variados resultados desde los más invasivos como la cirugía abierta con o sin utilización de prótesis hasta los menos invasivos como la embolización endovscular, la compresión directa bajo visión ecográfica y algunos más recientes como la inyección percutánea de trombina, que en general se han reservado para pseudoaneurismas pequeños y/o de territorios periféricos. Se aprecia en la literatura una fuerte tendencia a la reparación quirúrgica de las lesiones aórticas.[43-45] La evidencia actual no permite establecer en forma precisa cual es la mejor alternativa terapéutica disponible, ya que entre los reportes existe una enorme variabilidad en cuanto a las características morfológicas, anatómicas, condición clínica de los pacientes, disponibilidad de recursos, tamaño del defecto y presencia de otras lesiones asociadas que pudieran ser determinantes en el éxito del procedimiento elegido.

Se debe destacar que la conducta agresiva frente a la presencia de un pseudoaneurisma ha demostrado tener mejor impacto sobre mortalidad que la conducta expectante con controles regulares así como las intervenciones de urgencia cuando estos no se encuentran infectados.[46]

## *BIBLIOGRAFÍA*


1. Melliere D, Becquemin JP, Cervantes-Monteil F, Le Chevillier B, Berrahal D: Recurrent femoral anastomic false aneurysms: is long term repair possible? Cardiovasc Surg 1996; 4: 480-2.
2. Govorunov GV, Dobronravov DS: False aneurysms of the vascular anastomoses after reconstructive operations on the aorta and arteries of the lower extremities. Vestn Khir Im II Grek 1992; 148: 83-8.
3. Bruneau M, Gustin T, Zekhnini K, Gilliard C: Traumatic false aneurysm of the middle meningeal artery causing an intracerebral hemorrhage: case report and literature review. Surg Neurol 2002; 57: 174-8; discussion 178.
4. Lee GY, Daniel RT, Halcrow S: Postoperative pseudoaneurysm of the superficial temporal artery. J Neurol Neurosurg Psychiatry 2002; 72: 553-4.
5. Nugud II, Hedges AR: Axillary artery pseudoaneurysm. Int J Clin Pract 2001; 55: 494.
6. Woolgar JD, Reddy DS, Robbs JV: delayed presentation of traumatic popliteal artery pseudoaneurysms: a review of seven cases. Eur J Vasc Endovasc Surg 2002; 23: 255-9.
7. Lee WK, Roche CJ, Duddalwar VA, Buckley AR, Morris DC: Pseudoaneurysm of the uterine artery afer abdominal hysterectomy: radiologic diagnosis and management. Am J Obstet Gynecol 2001; 185: 1269-72.
8. Misumi T, Nishikawa K, Yasudo M, Suzuki T, Kumamaru H: Giant pseudoaneurysm of the right sinus of Valsalva. Am Thorac Surg 2001; 71: 707-8.
9. Cohen GA, Tsang VT, Yates RW, Elliott MJ, De Leval MR: Traumatic disruption of the ascending aorta in a child after heart transplant. Ann Thorac Surg 2001; 72: 253-5.
10. Yang C, Takahashi O, Goto M, Ohnishi M, Koyama H, Noguchi Y *et al:* Pseudoaneurysm of the thoracoabdominal aorta from colonic injury by the anterior fixation device. Nippon Naika Gakkai Zasshi 2002; 91: 1025-7.
11. Bozkurt AK, Besirli K, Yuceyar L, Arslan C: An unusual cause of false aneurysm of the descending aorta due to traumatic disruption of the aorta. Injury 1999; 30: 443-4.
12. Barchiche R, Bove T, Demanet H, Goldstein JP, Deuvaert FE: Traumatic pseudoaneurysm of the abdominal aorta. Acta Chir Belg 1999; 99: 174-6.
13. Bechara-Zamudio L, Olive G, Barone H, Cociolo JJ, Peirano M, Daza J *et al:* Traumatic abdominal aortic pseudoaneurysm treated with balloon-expandable bifurcated endoprosthesis. J Vasc Surg 1998; 28: 345-8.
14. Deshpande A, Mossop P, Gurry J, Frydman G, Matalanis G, Walker P *et al:* Treatment of traumatic false aneurysm of the thoracic aorta with endoluminal grafts. J Endovasc Surg 1998; 5: 120-5.
15. Van Hise ML *et al:* CT in blunt chest trauma: Indications and limitations. Radiographics 1998; 18: 1071-84.
16. Imaging of acute thoracic aortic injury due to blunt trauma: A review. Radiology 1998; 209: 335-48.
17. Edwards AT, DeFriend DJ, Vohra RK, McCollum CN: False aneurysm of the abdominal aorta following pancreatectomy. Br J Surg 1992; 79: 1144.
18. Otah E, Cushin BJ, Rozenblit GN, Neff R, Otah KE, Cooperman AM: Visceral artery pseudoaneurysms following pancreatoduodenectomy. Arch Surg 2002; 137: 55-9.
19. Van der Molen AJ, Kunnen J, Mortelmans LL: Paraanastomotic pseudoaneurysm of the supracoeliac abdominal aorta: late affect of aortic surgery. Eur Radiol 1999; 9: 751.
20. De Monti M, Ghilardi G, Sgroi G, Scorza R: Proximal anastomotic pseudoaneurysm. Minerva Cardioangiol 1995; 43: 127-34.
21. Sato O, Toda Y, Miyata T, Shindo S: False aneurysms after aortic operations. Torino: J Cardiovasc Surg 1992; 33: 604-8.
22. Freyrie A, Paragona O, Cenacchi G, Pasquinelli G, Guiducci G, Faggioli GL: True and false aneurysms in Behcet's disease: case report with ultrastructural observations. J Vasc Surg 1993; 17: 762-7.
23. Roguin A, Edoute Y, Milo S, Shtiwi S, Markiewicz W, Reisner SA: A false case of Behcet's disease associated with multiple cardiovascular lesions. Int J Cardiol 1997; 59: 267-73.
24. Okita Y, Ando M, Minatoya K, Kitamura S, Matsuo H: Multiple pseudoaneurysms of the aortic arch, right subclavian artery, and abdominal aorta in a

patient with Behcet's disease. J Vasc Surg 1998; 28: 723-6.
25. Alkim H, Gurkaynak G, Sezgin O, Oguz D, Saritas U, Sahin B: Chronic pancreatis and aortic pseudoaneurysm in Behcet's disease. Am J Gastroenterol 2001; 96: 591-3.
26. Sugawara Y, Shimakura T, Kihara S, Tanaka S, Saitoh N, Imamaki M: A combination of reoperation for pseudoaneurysm following the Cabrol procedure and total aortic arch replacement in a patient with Marfan syndrome- a case with an aberrant right subclavian artery. Jpn J Thorac Cardiovasc Surg 1998; 46: 1041-6.
27. Shigemitsu O, Hadama T, Miyamoto S, Anai H, Sako H: Tuberculous pseudoaneurysm of the ascending aorta associated with intracranial tuberculoma. J Cardiovasc Surg 2002; 43: 59-62.
28. Desai G, Amadi WE, Akhtaev A: False aneurysms in association with AIDS: Trop Doct 2002; 32: 42-3.
29. Omoto T, Minami K, Muramatsu T, Kyo S, Korfer R: Pseudoaneurysm after heart transplantation with history of LVAD driveline infection. Ann Thorac Surg 2001; 72: 263-4.
30. Shigemitsu O, Hadama T, Miyamoto S, Anai H, Sako H: Ascending aortic infected pseudoaneurysm with aorti insufficiency following cardiac operation for inefective endocarditis. Ann Thorac Cardiovasc Surg 2000; 6: 336-8.
31. Law NW, Parvin SD, Darke SG: Diagnostic features and management of bacterial arteritis with false aneurysm formation. Eur J Vasc Surg 1994; 8: 199-204.
32. Miller JS, Wall MJ Jr, Mattox KL: Ruptured aortic pseudoaneurysm 28 years after gunshot wound: case report and review of the literature. J Trauma 1998; 44: 214-6.
33. Sato O, Tada Y, Miyata T, Shindo S: False aneurysms after aortic operations. Torino: J Cardiovasc Surg 1992; 33: 604-8.
34. Blandino A, Ascenti G, Mazziotti S, Figueroa M, Pandolfo I: Vertebral erosion caused by aortic pseudoaneurysm. Findings with computarized tomography and magnetic resonance. Torino: Radiol Med 1999; 97: 310-2.
35. Chase CW, Layman TS, Barker DE, Clements JB: Traumatic abdominal aortic pseudoaneurysm causing biliary obstruction: a case report and review of the literature. J Vasc Surg 1997; 25: 936-40.
36. Gautier C, Borie H, Lagneau P: Aortic false aneurysms after prosthetic reconstruction of the infrarenal aorta. Ann Vasc Surg 1992; 6: 413-7.
37. Schonholz C, Donnini F, Naselli G, Pocovi A, Parodi JC: Acute rupture of an aortic false aneurysm treated with a stent-graft. J Endovasc Surg 1999; 6: 293-6.
38. Beslic S, Dalagija F: Diagnosis of post-traumatic aortic pseudoaneurysm. Med Arch 1997; 51: 85-7.
39. Milas BL, Savino JS: Pseudoaneurysm of the ascending aorta after aortic valve replacement. J Am Soc Echocardiogr 1998; 11: 303-6.
40. Smythe WR, Carpenter JP: upper abdominal aortic injury during spinal surgery. J Vasc Surg 1997; 25: 774-7.
41. González Llorente J, Gallego M, Martínez A: Chronic post-traumatic pseudoaneurysm of the abdominal aorta diagnosed by duplex Doppler ultrasonography. A case report. Acta Radiol 1997; 38: 121-3.
42. Drogemuller A, Zahn R, Bergmeier C, Werling C, Isgro F, Senges J: Pseudoaneurysm in the vicinity of the ascending aorta caused by contained disruption at the insertion site of a coronary artery bypass graft. A case report. Herz 1998; 23: 293-8.
43. Roux PM, Bronner JF, Saad N, Baghdadi K, Zaccaria S, Restelli S: Post-traumatic false aneurysm of the suprarenal abdominal aorta. Original surgical technique. Ann Chir 1994; 48: 230-3.
44. Jain R, Kumar S, Phadke RV, Baijal SS, Gujral RB: Intra-arterial embolization of lumbar artery pseudoaneurysm following percutaneous nephrolithotomy. Australas Radiol 2001; 45: 383-6.
45. Miguel B, Camilleri L, Gabrillargues J, Macheda B, Kubota H, Ravel A *et al:* Coil embolization of a false aneurysm with aorto-cutaneous fistula after prosthetic graft replacement of the ascending aorta. Eur J Radiol 2000; 34: 57-9.
46. Mulder EJ, van Bockel JH, Maas J, van den Akker PJ, Hermans J: Morbidity and mortality of reconstructive surgery of noninfected false aneurysms detected long after aortic prosthetic reconstruction. Arch Surg 1998; 133: 45-9.