

TRABAJOS CIENTÍFICOS

Coledocorrafia primaria y drenaje biliar interno vs coledocostomía con sonda de Kehr en pacientes con coledocolitiasis

Drs. GIULIO INNOCENTI J, LUIS FONSECA R, CARLOS MANTEROLA D, AL. JAVIER MORA P

Servicio y Departamento de Cirugía, Hospital Regional de Temuco y Universidad de la Frontera

RESUMEN

La coledocostomía con sonda de Kehr ha sido el método quirúrgico clásico para el tratamiento de la coledocolitiasis. La coledocorrafia primaria y drenaje biliar interno es otro método terapéutico que evita el uso de sonda de Kehr. El objetivo es comparar ambas técnicas. Estudio de cohorte prospectivo, en el Hospital Regional de Temuco. El análisis se realizó mediante estadística descriptiva y analítica. La cohorte está compuesta por 18 pacientes por grupo. En el grupo de expuestos (coledocorrafia primaria), 100% son mujeres con promedio de 48,6 años; mientras que en el grupo de no expuestos (sonda Kehr) el 94% son mujeres con promedio de 52,7 años. La calidad de vida postoperatoria fue significativamente mejor en el grupo de expuestos. El promedio de hospitalización fue de 3 y 4 días en el grupo de expuestos y no expuestos, respectivamente; mientras que las complicaciones se presentaron en el 16,7% y 38,9% respectivamente. La serie no tiene mortalidad. Se concluye que la coledocorrafia primaria con drenaje biliar interno es una técnica alternativa con mejor calidad de vida y menor morbilidad postoperatoria que los métodos clásicos.

PALABRAS CLAVES: **Coledocolitiasis, coledocorrafia primaria, cierre primario, Sonda Kehr**

SUMMARY

Choledochostomy with T-tube has been the classic surgical method for treatment of choledocholithiasis. Primary bile duct closure with internal biliary stenting is another therapeutic technique which avoids T-tube placement. The aim is to compare both methods. Prospective cohort study in Regions Hospital of Temuco. The analysis was done applying both descriptive and analytical statistics. The cohort is composed of 18 patients in each group. In the exposed group (primary closure) 100% were women, with a mean age of 48.6 years; whereas in the non exposed group (T-tube) 94% were women with a mean age of 52.7 years. Postoperative quality of life was highly better in the exposed group. The mean in patient time was 3 and 4 days, in the exposed and non exposed group respectively. In the meanwhile, the complication rate was 16.7% and 38.9%, respectively. The study has not mortality. We conclude that primary bile duct closure associated with internal biliary drainage is an alternative surgical technique with better quality of life and postoperative morbidity than classic surgical treatments.

KEY WORDS: **Choledocholithiasis, primary choledochorrhaphy, primary closure, T-tube**

INTRODUCCIÓN

La coledocolitiasis es una patología frecuente en nuestro país, alcanzando una prevalencia global de 8-15% en aquellos pacientes portadores de colelitiasis, y de aproximadamente 1-2% en pacientes colecistectomizados.^{1,2} Además, esta patología presenta morbilidad asociada, que en algunos casos puede desencadenar cuadros graves como la colangitis y pancreatitis aguda a corto plazo; o fístulas bilio-digestivas y cirrosis biliar a largo plazo.³

La coledocostomía con sonda de Kehr ha sido tradicionalmente el método quirúrgico de elección para el tratamiento de la coledocolitiasis, la cual no está exenta de morbimortalidad.⁴⁻⁸ Así el paciente es expuesto a los riesgos propios de una cirugía, mayor incidencia de bacteremia postoperatoria⁶ y los derivados del drenaje persistente de bilis al exterior dentro de los que se describen deshidratación, alteraciones hidroelectrolíticas y acidosis metabólica.⁵ Además de los accidentes en el manejo de la sonda de Kehr como la infección del trayecto, extracción accidental, biliperitoneo y limitaciones en el quehacer diario.^{7,8}

Con el correr del tiempo y desarrollo tecnológico se han diseñado nuevos métodos terapéuticos como la papilotomía endoscópica, alcanzando niveles de efectividad cercanos al 85-95% según reportes nacionales e internacionales.⁹⁻¹³ Por lo tanto, no está en duda que hoy en día éste es el método de elección para el tratamiento de la coledocolitiasis por su alta efectividad y baja morbimortalidad.⁹⁻¹⁵ Pero no es menos cierto que esto requiere de profesionales especializados y equipamiento de alto costo que no está disponible en todos los hospitales públicos nacionales, haciendo que muchos de estos centros vean postergadas sus expectativas por adquirirlo, por lo que cirugía abierta continúa siendo el método más frecuentemente utilizado.

Con el desarrollo de la cirugía laparoscópica se han diseñado métodos menos invasivos de drenaje biliar como la instalación laparoscópica de sondas de Kehr y el drenaje transpapilar utilizando *stents* posicionados en forma anterógrada.¹⁶⁻¹⁹ Este último recurso drena óptimamente la vía biliar permitiendo la sutura *per primam* de ésta, y minimizando los riesgos generados por el aumento de presión al interior del colédoco. Así, reaparece la coledocolitiasis primaria con drenaje biliar interno como método terapéutico para la coledocolitiasis electiva.

Así, la pregunta de investigación propuesta por nuestro grupo fue: ¿es la coledocolitiasis primaria

con drenaje biliar interno un método alternativo y equivalente a la coledocostomía con sonda de Kehr, para el tratamiento de la coledocolitiasis electiva en el Hospital Regional de Temuco?

MATERIAL Y MÉTODO

Objetivos

Principal: Determinar la equivalencia de la coledocolitiasis primaria con drenaje biliar interno vs coledocostomía con sonda de Kehr, en relación con calidad de vida postoperatoria.

Secundarios:

a) Determinar la morbilidad de la coledocostomía con drenaje biliar interno y cierre primario vs la coledocostomía con drenaje biliar externo y sonda de Kehr.

b) Determinar la mortalidad de la coledocostomía con drenaje biliar interno y cierre primario vs la coledocostomía con drenaje biliar externo y sonda de Kehr.

Diseño

Estudio de cohorte prospectivo realizado en el Servicio de Cirugía del Hospital Regional de Temuco.

– Grupo de expuestos: Pacientes portadores de coledocolitiasis, intervenidos electivamente, y a los que se les realizó drenaje biliar interno (transpapilar) y coledocolitiasis primaria.

– Grupo de no expuestos: Pacientes portadores de coledocolitiasis electiva, intervenidos electivamente, y a los que se realizó coledocostomía con sonda de Kehr.

Criterio de inclusión

Pacientes incidentes portadores de coledocolitiasis asociada a colelitiasis, coledocolitiasis postcolecistectomía, y coledocolitiasis de neoformación.

Criterios de exclusión

Colangitis aguda, tumores periampulares, neoplasias de vía biliar, fístulas biliobiliares, derivaciones biliodigestivas anteriores, imposibilidad de extraer los cálculos o de contar con colangiografía intraoperatoria, enfermedad cardiopulmonar avanzada y rechazo al consentimiento informado.

La muestra

Se realizó el cálculo mediante el programa estadístico "Epi Info". Se asignó un intervalo de

confianza de 95%, un poder del estudio de 85%, una relación de expuestos vs no expuestos de 1:1, y una diferencia esperada en la variable calidad de vida de 50%. Se obtuvo un tamaño muestral de 36 pacientes; 18 por grupo.

Técnica de coledocorrafia primaria

Se realiza la colecistectomía en tiempos clásicos y se difiere la ligadura del conducto cístico realizando una colangiografía transcística si el diagnóstico es incierto. En los pacientes con coledocolitiasis postcolecistectomía al igual que en aquellos con coledocolitiasis de neoformación, se expone ampliamente la vía biliar y se realiza una colangiografía por punción. Posteriormente se realiza una coledocotomía, se explora instrumentalmente extrayendo todos los cálculos y se realiza aseo con solución salina. Posteriormente se avanza una guía metálica por el lumen de la sonda (Figura 1). Se retira la Nélaton cuidadosamente dejando el extremo distal de la guía metálica en el

duodeno y finalmente se avanza un *stent* de teflón 7F por la guía hasta vencer la resistencia de la papila, retirando luego la guía metálica (Figura 2). Se realiza una coledocorrafia primaria con polidioxanona 4,0 a punto continuo y se comprueba la impermeabilidad de la sutura y posición del *stent* mediante una colangiografía intraoperatoria (Figura 3). Se realiza un aseo de la cavidad abdominal y hemostasis, dejando un drenaje látex por 48 horas en el espacio hepatorenal.

Protocolo

En el preoperatorio a cada paciente, de ambos grupos, se le estudian parámetros bioquímicos generales, de función hepática, y ecotomografía abdominal. Si los exámenes son altamente sugerentes de coledocolitiasis se solicita el consentimiento informado para la coledocorrafia primaria.

El postoperatorio, de ambos grupos, es controlado mediante la clínica poniendo especial énfasis en el estado general del paciente, signos vitales,

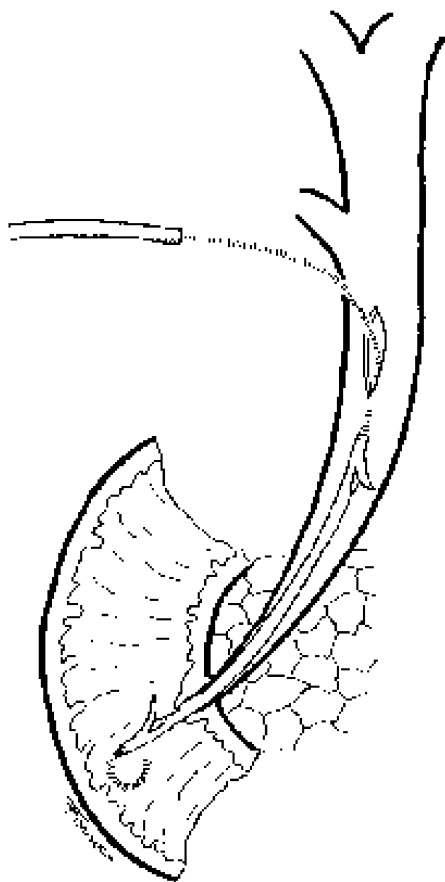


Figura 1.

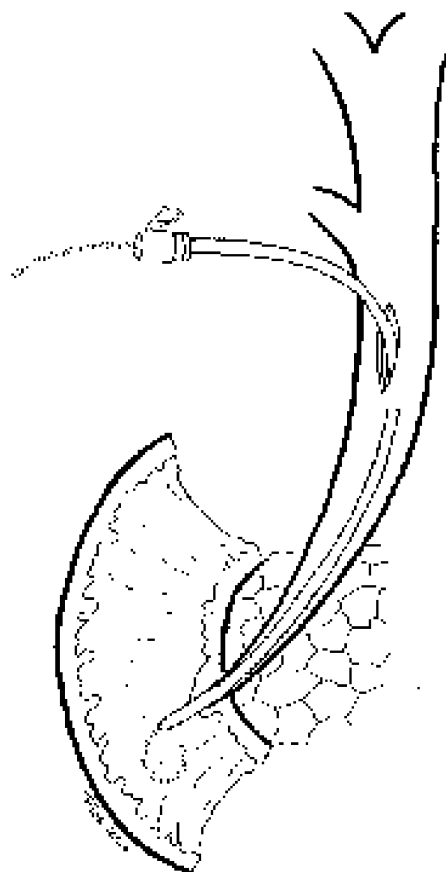


Figura 2.

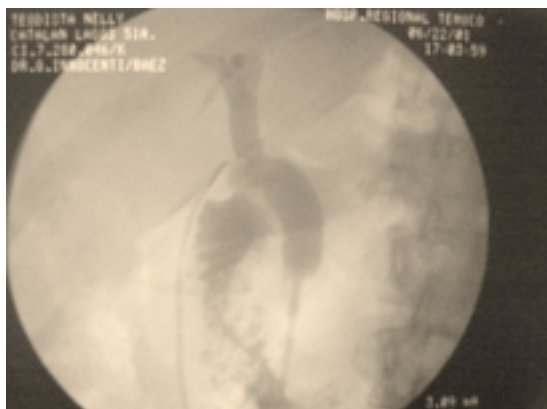


Figura 3.



Figura 4.

curva térmica, características y débito del drenaje, examen abdominal, y tolerancia a la realimentación. A las 48 horas se repiten los exámenes, si éstos no arrojan anomalías se retira el drenaje (grupo de expuestos), y se da el alta.

Posteriormente ambos grupos son controlados en la policlínica a los 14, 30, 90 y 180 días, repitiendo el estudio bioquímico e imagenológico en los días 30 y 180.

En el grupo de expuestos, los *stents* son retirados al cumplirse la 3ª semana por medio de endoscopia (Figura 4).

Cuestionario

La calidad de vida postoperatoria se objetivó en ambos grupos aplicando un cuestionario de 17 preguntas, adaptado y validado. Este instrumento evaluó cuatro áreas de desempeño de los pacientes: área emocional, área social, síntomas biliares y síntomas sistémicos.

Análisis estadístico

Se utilizaron los programas SPSS y STATA, aplicando estadística analítica (t test) para validar el cuestionario y para comparar los resultados de calidad de vida. Se utilizó estadística descriptiva para el análisis de las variables de laboratorio.

RESULTADOS

El grupo de coledocorrafia primaria tuvo $48,6 \pm 16,1$ años de edad promedio y el 100% (18 pacientes) eran mujeres. Siete de ellas (38,9%) poseía patología asociada y 33,3% (6 pacientes) tenía antecedentes de cirugía biliar previa. El estudio bioquímico se detalla en la Tabla 1. El 11,1% (2 pacientes) evolucionó con alguna complicación en el

postoperatorio inmediato (hemoperitoneo y biliperitoneo), que fueron manejadas con reintervención. El 5,5% (1 paciente) evolucionó con complicación a mediano plazo (pancreatitis). El promedio hospitalario fue de 3 días y la reincorporación a tareas diarias en dos semanas. Los *stents* fueron retirados al cumplirse la 3ª semana en 16 pacientes (88,9%) mediante endoscopia, y a 2 de ellas que faltaron al procedimiento por ruralidad extrema se les realizó tardíamente sin poder visualizar la prótesis. Estas últimas fueron estudiadas, determinándose que la habían eliminado en forma espontánea.

El grupo de sonda Kehr tuvo $52,7 \pm 19,6$ años de edad promedio y 94% (17 pacientes) eran mujeres. Nueve pacientes (50%) poseían patología asociada y el 22,2% (4 pacientes) tenía antecedentes de cirugía biliar previa. El estudio bioquímico se detalla en la Tabla 2. El 22,2% (4 pacientes) evolucionó con alguna complicación en el postoperatorio inmediato (2 infecciones del trayecto de la sonda Kehr, una bacteremia postoperatoria y un caso de dolor intenso en relación a la sonda). El 16,7% (3 pacientes) evolucionó con complicación a mediano plazo (2 desplazamientos y 1 deshidratación grave asociada a alteración electrolítica). El promedio hospitalario fue 4 días y la reincorporación a tareas diarias en 62 días.

Al comparar los resultados de calidad de vida entre ambos grupos, se obtiene una mejor calidad de vida en el grupo de expuestos (coledocorrafia primaria), en el área social, síntomas biliares y sistémicas (Tabla 3).

DISCUSIÓN

El tratamiento de la coledocolitiasis ha sido tema de debate en todos los congresos y consensos de especialistas en cirugía, adquiriendo especial impor-

Tabla 1
COMPARACIÓN ENTRE VARIABLES PRE Y POSTOPERATORIAS INMEDIATAS DEL GRUPO EXPUESTO (COLEDOCORRAFIA 1ª)

<i>Variable</i>	<i>Preoperatorio</i> <i>Promedio ± DE</i>	<i>Postoperatorio</i> <i>Promedio ± DE</i>	<i>p</i>
Diám. colédoco	10,3 ± 2,9	7,3 ± 2,2	0,0001
Hematocrito	37,1 ± 3,4	32,6 ± 3,5	0,0002
Leucocitos	6085,5 ± 1419,5	9527,8 ± 4603,2	0,0064
Bili. Total	2,9 ± 6,2	1,2 ± 1,2	0,1785
Bili. Directa	1,6 ± 4,3	0,6 ± 1,0	0,2463
Fosfatasa alc.	433,7 ± 343,2	362,9 ± 201,8	0,2212
ASAT	83,3 ± 153,2	44,7 ± 29,3	0,2847
ALAT	107,5 ± 179,1	84,4 ± 83,2	0,4782
GGT	71,8 ± 58,1	30,1 ± 12,9	0,0133
Amilaseamia	151,8 ± 72,7	152,2 ± 172,1	NE

tancia en nuestro país dada la alta prevalencia de esta patología.^{1,2}

La idea del cierre primario del colédoco no es nueva, ya Halsted la describió por primera vez en 1917, Mayo en 1923 y Mirizzi en 1942.²⁰⁻²² Fue este último quien describió las condiciones necesarias para realizar esta técnica en forma segura: permeabilidad de la papila, extracción de la totalidad de los cálculos, páncreas normal y sutura técnicamente adecuada. Hemos analizado la experiencia publicada internacionalmente de grupos que cumpliendo con los criterios antes mencionados y utilizando técnicas desarrolladas para cirugía laparoscópica de la vía biliar han abordado el desafío de la coledocorráfia primaria. Casi todos estos grupos protegen la sutura primaria de la vía biliar mediante la instalación anterógrada de un *stent* transpapilar y con estudio imagenológico intraoperatorio para minimizar la posibilidad de coledocolitiasis residual.²³⁻³¹ La experiencia nacional al respecto consiste en un reporte preliminar de coledocorráfia primaria publi-

cada por nuestro grupo en la Revista Médica del Sur,³¹ y una serie de cirugía experimental (perros) publicada en la Revista Chilena de Cirugía por el Dr. Kronberg.³² La permeabilidad de la papila se asegura con la instalación del *stent* transpapilar, la extracción de todos los cálculos se confirma mediante colangiografía, la normalidad pancreática mediante evaluación pre e intraoperatoria, y la sutura óptima se logra mediante técnica prolija con material de larga duración y baja reacción tisular. De esta forma se cumple con los estándares internacionales que se han fijado para este tipo de cirugía.

La técnica es sencilla, fácil de implementar y de bajo costo. El grado de satisfacción de los pacientes es alto y las actividades diarias se retoman precozmente, debido a la ausencia de drenajes externos como la sonda de Kehr que exigen cuidados y están expuestos a complicaciones. Este punto es de suma importancia desde el punto de vista económico-previsional, ya que permite una reinserción laboral mucho más temprana que las técnicas

Tabla 2
COMPARACIÓN ENTRE VARIABLES PRE Y POSTOPERATORIAS INMEDIATAS DEL GRUPO NO EXPUESTO (SONDA KEHR)

<i>Variable</i>	<i>Preoperatorio</i> <i>Promedio ± DE</i>	<i>Postoperatorio</i> <i>Promedio ± DE</i>	<i>p</i>
Hematocrito	34,4 ± 4,2	35,0 ± 3,2	0,2312
Leucocitos	8187 ± 3624,3	8431,3 ± 2843,6	0,7770
Bili. Total	2,0 ± 2,2	1,2 ± 0,8	0,0614
Bili. Directa	1,1 ± 1,5	0,6 ± 0,6	0,0821
Fosfatasa alc.	617,0 ± 501,0	389,6 ± 288,1	0,0022
ASAT	170,0 ± 245,5	86,6 ± 92,6	0,0841
ALAT	187,6 ± 258,8	82,4 ± 75,5	0,0579
Amilaseamia	152,2 ± 172,1	167,3 ± 198,6	0,0552

Tabla 3
COMPARACIÓN DE LOS GRUPOS EN ESTUDIO SEGÚN PUNTUACIÓN DE LOS
DOMINIOS DE CALIDAD DE VIDA

	<i>n</i>	<i>Media</i>	<i>DE</i>	<i>p</i>
<i>Dominio emocional</i>				
Grupo coledocorrafía 1 ^a	18	24,44	6,17	0,1015
Grupo con sonda T	17	21,06	5,69	
<i>Dominio desemp.social</i>				
Grupo coledocorrafía 1 ^a	18	18,61	3,88	0,0005
Grupo con sonda T	17	13,23	4,42	
<i>Dominio de sínt. biliares</i>				
Grupo coledocorrafía 1 ^a	18	15,33	3,72	0,0009
Grupo con sonda T	17	10,53	4,05	
<i>Dominio de sínt. sistémicos</i>				
Grupo coledocorrafía 1 ^a	18	7,50	2,41	0,0006
Grupo con sonda T	17	4,53	2,18	

clásicas. Estas prótesis son de fácil construcción, bajo costo, seguras y pueden ser retiradas por vía endoscópica fácilmente y casi sin molestias para el paciente. Aparte de estas ventajas, en esta serie el uso de los *stents* se ha probado como un método eficiente para descomprimir en forma óptima la vía biliar.

La morbilidad total del grupo de expuestos es menor que la morbilidad del grupo de no expuestos. Además, se espera que esta cifra sea aún menor al aumentar el número de casos como ya lo estamos observando.

De esta manera consideramos que esta técnica es una buena alternativa para el tratamiento de la coledocolitiasis en aquellos centros que no cuenten con métodos endoscópicos en forma masiva.

BIBLIOGRAFÍA

- Fernández M: Análisis de la litiasis biliar en Chile. *Rev Chil Cir* 1979; 31: 31-47.
- Anselmi M: Colelitiasis residual. *Rev Chil Cir* 1978; 30: 1-5.
- Raraty M, Finch M, Neoptolemos J: Acute cholangitis and pancreatitis secondary to common duct stones: management update. *World J Surg* 1998; 22: 1155-61.
- Csendes A, Burdiles P, Díaz JC: Present role of classic open choledochostomy in the surgical treatment of patients with common bile duct stones. *World J Surg* 1998; 22: 1167-70.
- Benavides C, Burmeister R, Apablaza S, León J, Henríquez R: Déficit severo de líquido extracelular como complicación de la coledocostomía. *Rev Chil Cir* 1992; 44: 304-7.
- Lygidakis NJ: Choledochostomy for biliary lithiasis: T-tube drainage or primary closure. *Am J Surg* 1983; 146: 254-6.
- Lygidakis NJ: Hazards following T-tube removal after choledochotomy. *Surg Gynecol Obstet* 1986; 163: 153-5.
- Corbbet CRR, Fyfe NCM, Nicholls RJ, Tackson BT: Bile peritonitis after removal of T-tube from the common bile duct. *Br J Surg* 1986; 73: 641-3.
- Seitz U, Bapaye A, Bohnacker S *et al*: Advances in therapeutic treatment of common bile duct stones. *World J Surg* 1998; 22: 1133-44.
- Mandujano A: Tratamiento endoscópico de la coledocolitiasis. *Rev Chil Cir* 1998; 50: 190-7.
- Fernández M: Coledocolitiasis residual. Tratamiento no operatorio. *Rev Chil Cir* 1986; 38: 289-93.
- Anselmi M, Innocenti F, Orellana G, Renedo B: Utilidad de la prótesis biliar en el manejo de la coledocolitiasis. *Rev Chil Cir* 1996; 48: 470-4.
- Anselmi M, Silva I, Innocenti F: Coledocolitiasis postcolecistectomía: Esfinterotomía endoscópica v/s reoperación. *Rev Chil Cir* 1997; 49: 188-93.
- Ibáñez L: Coledocoscopia. *Rev Chil Cir* 1994; 46: 210-1.
- Lizana C, Sepúlveda A, Díaz H, Parada M, Chigot JP: Tratamiento laparoscópico de la coledocolitiasis. *Rev Chil Cir* 1995; 47: 406-12.
- Ponsky JL, Heniford T, Gersin K: Choledocholithiasis: Evolving intraoperative strategies. *Am Surg* 2000; 66: 262-8.
- Carroli BJ, Phillips EH, Daykhovskyl, *et al*: Laparoscopic choledochoscopy: an effective approach to the common duct. *Surg Laparosc Endosc* 1990; 4: 57.
- Petelin JB: Laparoscopic approach to common duct pathology. *Surg Laparosc Endosc* 1991; 1: 33-41.
- Halsted WS: *Surgical papers*. Baltimore, Md: Johns Hopkins University Press 1924; 427-72.
- Mayo Wl: An address on the surgery of the hepatic and common bile ducts. *Lancet* 1923; 1: 1299-302.

21. Mirrizzi PL: Primary suture of the common bile duct in choledocholithiasis. *Arch Surg* 1942; 44: 44-54.
22. Shen-Chen S, Chou F: Choledochotomy for biliary lithiasis: is routine T-tube drainage necessary? A prospective controlled trial. *Acta Chir Scand* 1990; 156: 387-90.
23. Tsunoda T, Kusano T, Furukawa M, Eto T, Tsuchiya R: Common bile duct exploration-primary closure of the duct with retrograde transhepatic biliary drainage. *Jpn J Surg* 1991; 21: 162-6.
24. Lange V, Rau HG, Schardey HM, Meyer G: Laparoscopic stenting for protection of common bile duct sutures. *Surg Laparosc Endosc* 1993; 3: 466-69.
25. Sorensen V, Buck J, Chung S, *et al*: Primary common bile duct closure following exploration: An effective alternative to routine biliary drainage. *Am Surg* 1994; 6: 451-4.
26. Houdart R, Perniceni T: Primary closure of the common bile duct in acute cholangitis. *Br J Surg* 1994; 81: 1360-1.
27. Rhodes M, Nathanson L, O'Rourke N, Fielding G: Laparoscopic antegrade biliary stenting. *Endoscopy* 1995; 27: 676-8.
28. Gersin KS, Fanelli RD: Laparoscopic endobiliary stenting as an adjunct to common bile duct exploration. *Surg Endosc* 1998; 12: 301-4.
29. DePaula AL, Hashiba K, Bafutto M, *et al*: Results of the routine use of a modified endoprosthesis to drain the common bile duct after laparoscopic choledochotomy. *Surg Endosc* 1998; 12: 933-5.
30. Seale K, Ledet W: Primary common bile duct closure. *Arch Surg* 1999; 134: 22-4.
31. Innocenti G, Fonseca L, Manterola C, Torres E, Bustos A: Coledocotomía y coledocorrafia primaria electiva en pacientes con coledocolitiasis. Reporte preliminar. *Rev Méd Sur* 2001; 23: 28-33.
32. Kronberg U, Ramírez L, López F, *et al*: Estudio comparativo entre drenaje biliar interno y sonda T para la descompresión de la vía biliar después de una coledocotomía. *Rev Chil Cir* 2001; 6: 557-62.