

## El colgajo fasciocutáneo en cono\*

Drs. WILFREDO CALDERÓN O.<sup>1</sup>, HERNÁN NORAMBUENA B.<sup>1</sup>, DANIEL CALDERÓN M.<sup>1</sup>,  
PATRICIO ANDRADES C.<sup>1</sup>, PATRICIO LENIZ M.<sup>1</sup>, MARCELO STEINER G.<sup>1</sup>,  
STEFAN DANILLA E.<sup>1</sup>, GERARDO CORREA I.<sup>1</sup>

<sup>1</sup> Servicio de Cirugía Plástica y Quemados. Hospital del Trabajador, Santiago, Chile.

### Abstract

---

#### Use of a new cone shaped flap to cover skin defects. Experience in 108 patients

**Background:** A new type of fasciocutaneous flap with the shape of an ice cream cone that is formed by locally rotated and V-Y advance flaps joined together, that can be used to cover complex defects, was developed. Previously, the irrigation of these flaps was ascertained in the legs of ten corpses. **Aim:** To report the results with the use of this type of ice cream cone shaped flap. **Material and Methods:** Retrospective analysis of 108 patients aged 20 to 52 years (99 males) in whom an ice cream cone shaped flap was used. **Results:** The defects covered were located in the leg in 27%, in the ankle in 10%, in the sole in 9%, in the heel in 8% and in other locations in the rest of patients. Eighty flaps (74%) had a good evolution, 11 (10%) had a major dehiscence, 13 (12%) had a minor dehiscence and 4 flaps (4%) had necrosis. **Conclusions:** This ice cream cone shaped flap is easy to use, safe and devoid of complications in most cases.

**Key words:** Fasciocutaneous flap, cone shaped flap, skin defects.

### Resumen

---

Se presenta un colgajo no descrito previamente en la literatura internacional ni nacional. El colgajo se denomina "en cono" por la forma final que se obtiene un barquillo de helado con su bocado. Consta de 2 colgajos acoplados: uno de rotación local y otro un avance en V-Y, ambos fasciocutáneos. Para comprobar su irrigación se practicó disección anatómica de las piernas de 10 cadáveres frescos inyectando azul de metileno y bario en la arteria poplítea. El resultado demostró un rico y amplio plexo tanto infra como supra fascial que irriga muy bien la piel de ambos colgajos a nivel de 1/3 distal de la pierna. Se realizó también un análisis geométrico del avance en V-Y para demostrar como los tejidos pueden avanzar y para determinar las dimensiones que debe tener este colgajo. Se operó 108 pacientes con lesiones en diferentes partes del organismo con complicaciones de un 3,7%. Los resultados permitieron determinar que el colgajo en cono es versátil, reproducible, sencillo y seguro de realizar. Es un colgajo que servirá para que los cirujanos plásticos resuelvan complejos problemas quirúrgicos en forma muy segura y a bajo costo.

**Palabras clave:** Colgajo fascio-cutáneo, colgajo en cono, defectos cutáneos.

---

\*Recibido el 23 de Junio de 2009 y aceptado para publicación el 31 de Agosto de 2009.

Correspondencia: Dr. Wilfredo Calderón.  
Ramón Carnicer 185 – 5º Piso, Santiago, Chile. Fax: 56-2-6853458  
E-mail: wcalderon@hts.cl

## Introducción

Los colgajos fasciocutáneos han sido ampliamente usados en cirugía reparadora con éxito tanto clínico como experimental<sup>1-3</sup>.

Los colgajos fasciocutáneos basan su irrigación en perforantes que provienen de vasos sanguíneos profundos que atraviesan la fascia y que posteriormente van a irrigar la piel estableciendo así una clase de colgajos con rica irrigación que permite amplios arcos de rotación tanto local como a distancia<sup>4-11</sup>.

Una de las partes más difíciles de reparar es la porción distal de la pierna, especialmente cuando hay hueso expuesto. Generalmente en estos casos hemos usado colgajos musculocutáneos locales, colgajos musculares, microcirugías con músculos (principalmente Latissimus Dorsi y el Recto Abdominal) y colgajos cruzados de pierna (random ó fasciocutáneos). Cuando el defecto es menor de 1 cm de diámetro hemos usado colgajos locales al azar (de rotación). Pero cuando el defecto es mayor de 2 cm, el cierre es más dificultoso y en esos casos hemos utilizado aquellos grandes colgajos musculares, miocutáneos o microcirugía, con lo que ello implica en costo, tiempo de recuperación y problemas técnicos. Si usamos un colgajo fasciocutáneo de rotación para cierre de dichos defectos, el área donante cruenta que queda, puede ser cerrada con un colgajo de avance en V-Y así evitando colgajos más complicados. La forma resultante de estos dos colgajos acoplados (el de rotación más el de avance en V-Y) es la de un cono de helado, (esquema del diseño) con resultados funcionales y estéticos superiores al obtenido tan solo con el diseño de rotación. Este colgajo en cono no está descrito en la literatura y es una nueva idea desarrollada en el Servicio de Cirugía Plástica del Hospital del Trabajador por el autor de este trabajo que constituye una poderosa herramienta en el tratamiento de problemas de Cirugía Plástica<sup>12-15</sup>.

## Material y Método

### Pacientes

Desde Agosto de 2000 a Diciembre de 2008 se han operado 108 pacientes en el Servicio de Cirugía Plástica del Hospital del Trabajador de Santiago, Chile.

### Datos Estadísticos

*Diseño:* Serie de Casos retrospectiva.

*Pacientes y centro:* Pacientes a los que se les realizó Colgajos fasciocutáneo tipo Cono entre Agosto de 2000 y Diciembre de 2008 en el Hospital del Trabajador de Santiago.

### Variables

- Demográficas (Edad-Sexo).
- Antecedentes personales.
- Etiología de la lesión.
- Localización de la lesión.
- Tipo de herida.
- Movilidad de la zona operada.
- Uso de profilaxis quirúrgica.
- Complicaciones quirúrgicas y clasificación.
- Reoperación y tipo de reoperación.
- Tamaño de lesión cubierta.

Para la descripción de los resultados se usó porcentaje para las variables categóricas y promedio  $\pm$  desviación estándar para las continuas.

Para la determinación de factores pronósticos se asociaron las variables de resultados con los posibles predictores utilizando la prueba de  $\chi^2$  o Fisher en tablas de contingencia para variables categóricas, y prueba t de Student para variables continuas. Con las variables estadísticamente significativas se construyeron modelos de regresión logística para explorar confusión e interacción.

Se usó un nivel alfa 5%, todos los intervalos de confianza se calcularon a 95% y en el análisis de los datos se usó software STATA 7.0 ®.

### Ética

Se mantuvo secreto médico y no hubo conflicto de intereses. Todos los pacientes firmaron consentimiento informado.

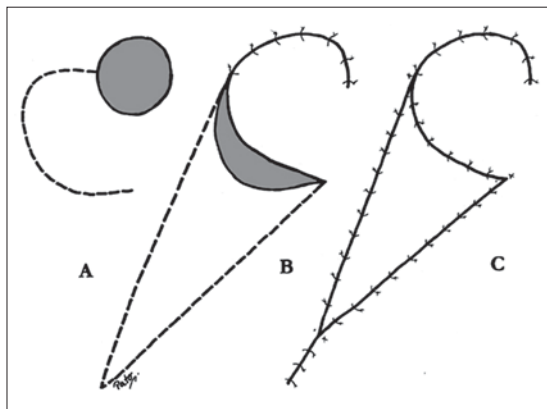
### Técnica quirúrgica

Un colgajo fasciocutáneo (tipo A según la clasificación de Cormack y Lamberty) es rotado y avanzado cubriendo todo el defecto. El área donante es cerrada con un colgajo fasciocutáneo en V-Y. La fascia del colgajo en V-Y es incidida completamente hasta el músculo facilitando así su desplazamiento y cobertura de la zona donante. La sutura es realizada por planos con Vicryl® 3-0 y Etilón® 4-0 en la piel. El resultado es un colgajo que tiene forma de cono de helado en el cual el de rotación es el "bocado" y el V-Y el barquillo (Figura 1).

Todos los pacientes recibieron profilaxis antibiótica con Cefazolina 2 gr e/v en la inducción anestésica, como única dosis. Los pacientes fueron operados con anestesia raquídea o general.

## Resultados

De los 108 colgajos, 80 evolucionaron muy bien (Tabla 7). De los 28 restantes, 13 requirieron (Tabla 8) sólo manejo con curación por dehiscencia menor de uno de los bordes del colgajo de rota-



**Figura 1.** Diseño del colgajo en cono (con permiso del PRS). Calderón W, Andrades P, Cabello R, Israel G, Leniz P. The cone flap a new and versatile fasciocutaneous flap. *Plast Reconstr Surg* 114(6): 1539-1542, Nov. 2004.

ción. Once requirieron resutura por dehiscencia mayor de uno de los bordes, cuatro colgajos requirieron de injertos dermoepidérmicos por necrosis del colgajo de rotación o del V-Y. Por lo tanto, el porcentaje de reales complicaciones fue el referente a necrosis del colgajo de rotación y del V-Y (3,7%) lo que se considera bajo, pensando en lo complejo de las lesiones.

Los pacientes fueron Hombres: 99 y Mujeres: 9, de 20 a 52 años de edad (Tabla 1). Inicialmente operamos pacientes con fractura expuesta de tibia en la porción distal de la pierna con defectos de 2 a 5 cm de diámetro sin osteomielitis secundaria a la fractura. Pero como estos colgajos fueron tan exitosos, operamos pacientes con defectos en otras partes del cuerpo (Tabla 2): codo, pierna, planta del pie, talón, dedos de la mano, tobillos, sacro, ortijos, mano, cabeza, muslo, tórax, hueso poplíteo y rodilla. Las lesiones variaron de 2 a 12 cm<sup>2</sup> (excepto en los dedos y ortijos en los cuales las lesiones eran de entre 0,5 a 1 cm. de diámetro).

La comorbilidad (Tabla 3) fue de diabetes mellitus: 6 pacientes, obesidad: 3 pacientes, tabaquismo: 7 pacientes, hipertensión arterial: 3 pacientes.

Causa de la lesión (Tabla 4): quemaduras: 32 pacientes, atropello: 15 pacientes, accidente de tránsito: 9 pacientes, úlceras por presión: 13 pacientes, caída de altura: 3 pacientes, trauma: 3 pacientes y úlcera infectada: 6 pacientes.

El tipo de herida (Tabla 5): Limpia: 31 pacientes, limpia contaminada: 67 pacientes, contaminada: 9 pacientes y sucia: 1 paciente.

Lateralidad de la lesión (Tabla 6): Izquierda: 45 pacientes, derecha: 58 pacientes y bilateral: 5 pacientes.

**Tabla 1.** Distribución según sexo

	n	%
Hombres	99	91,67
Mujeres	9	8,33
Total	108	

**Tabla 2.** Localización de la herida

	n	%
Codo	7	6,48
Pierna	29	26,85
Planta	10	9,26
Talón	9	8,33
Dedos	7	6,48
Tobillo	11	10,18
Sacro	4	3,70
Ortejos	4	3,70
Mano	8	7,41
Cabeza	3	2,78
Muslo	4	3,70
Tórax	2	1,85
Poplíteo	3	2,78
Rodilla	7	6,48
Total	108	

**Tabla 3.** Comorbilidad en pacientes operadas con Cone Flap (19:17,59%)

	n
Diabetes Mellitus	6
Obesidad	3
Tabaquismo	7
Hipertensión Arterial	3

**Tabla 4.** Causa de la lesión primitiva

	n	%
Quemadura	32	20,63
Atropello	15	13,89
Acc. Tránsito	9	8,33
UPP	13	12,04
Caída de altura	3	2,78
Trauma	30	27,78
Infección	6	5,56

UPP: Úlceras por presión.

Tabla 5. Tipo de herida

	n	%
Limpia	31	28,70
Limpia Contaminada	67	62,04
Contaminada	9	8,33
Sucia	1	0,93
Total	108	

Tabla 7. Complicaciones quirúrgicas

	n	%
No	80	74,07
Sí	28	25,93
Total	108	

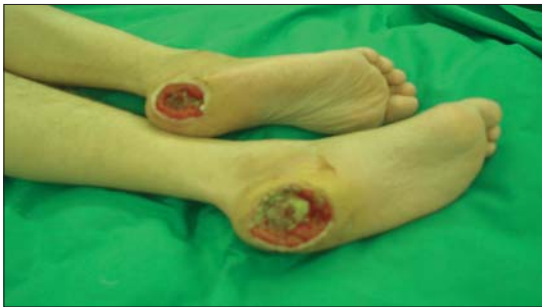

Figura 2a. Úlceras por presión ambos talones.

Tabla 6. Lateralidad de la lesión

	n	%
Izquierda	45	41,67
Derecha	58	53,70
Bilateral	5	4,63
Total	108	

Tabla 8. Procedimiento en los colgajos complicados (28)

Dehiscencia menor = resutura	13
Dehiscencia mayor = resutura	11
Necrosis del colgajo de rotación = injerto	2
Necrosis del colgajo V-Y = injerto	2
Total	108

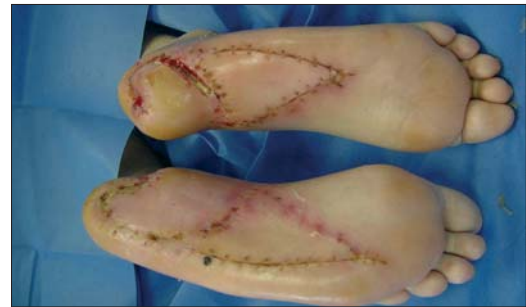

Figura 2b. Colgajo en cono para los talones.

Dado que el punto crucial de este colgajo es el cierre del defecto donante dejado por el colgajo de rotación local, es importante realizar un análisis geométrico del avance en V-Y, y cómo los tejidos, mirados desde el punto de vista geométrico, pueden permitir su fácil y seguro avance.

En el post operatorio, los pacientes que no sufrieron complicaciones, caminaron con soporte elástico después de 5 días. En las complicadas este período fue de más de 8 días. Los casos clínicos están resumidos en las siguientes Figuras: 2a, 2b; 3a, 3b, 3c, 3d; 4a, 4b, 4c, 4d.

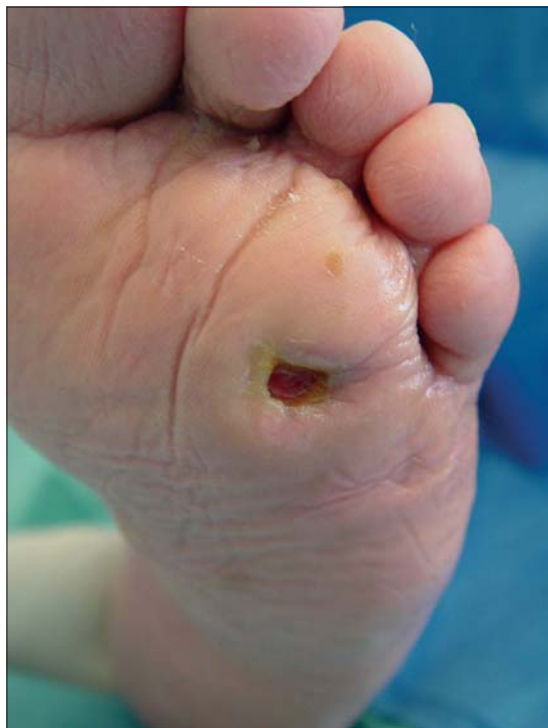## Discusión

El colgajo que se presenta no está previamente descrito en la literatura nacional ni internacional.

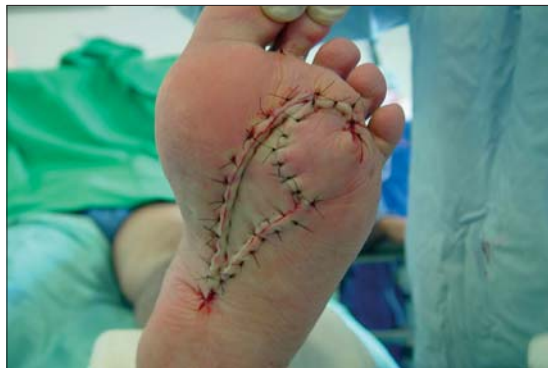Es un aporte para tratar este tipo de lesiones de tan difícil resolución. Cuando no existe osteomielitis es el colgajo de elección en nuestro Servicio. Antes del inicio de este colgajo realizábamos un colgajo de rotación para cubrir el defecto, la zona dadora la reparábamos con un injerto dermoepidérmico; pero teníamos problemas con éste para su prendimiento, además que era una zona expuesta a traumatismos. Con el colgajo en cono solucionamos el problema.

Cuando un defecto cutáneo está presente en la porción distal de la pierna, el cierre es dificultoso pues esta área está mal irrigada, la piel es delgada, existe bastante tensión y además porque el defecto puede ser grande. En nuestra serie de, 2 a 5 cms. de diámetro sobre un foco de fractura en la tibia.

Generalmente el colgajo elegido es un colgajo muscular, miocutáneo, colgajo fasciocutáneo de base distal o microcirugía con los riesgos y gastos



**Figura 3a.** Mal perforante plantar.

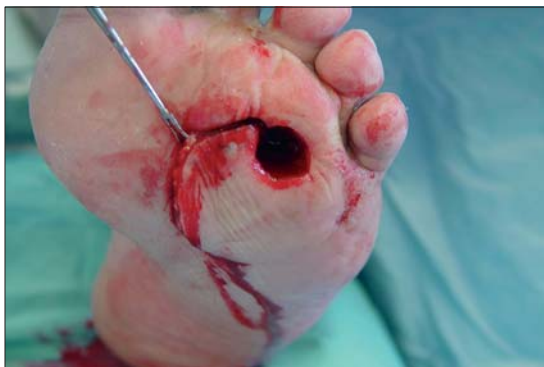

**Figura 3c.** Post operatorio inmediato.

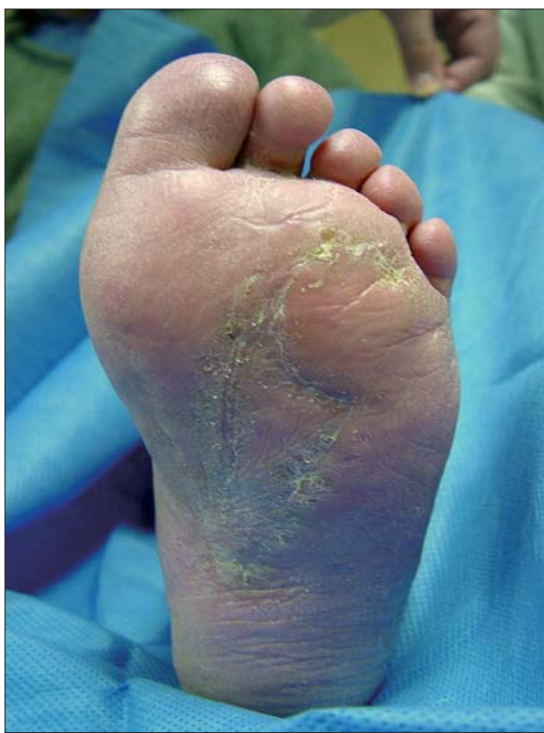que ello implica. Con el Colgajo en Cono, el colgajo de rotación local cubre completamente el defecto y la línea de sutura que une al colgajo en V-Y queda fuera y aparte del sitio del defecto.

Un aspecto muy interesante a considerar son los costos que estos tipos de cirugías producen.

Estudiamos aquellos correspondientes a hospitalización, pabellón, curaciones, horas médicas, con un total por procedimiento de Colgajo en Cono de US\$ 2.367. Este costo se puede comparar con el de un colgajo muscular o miocutáneo libre con



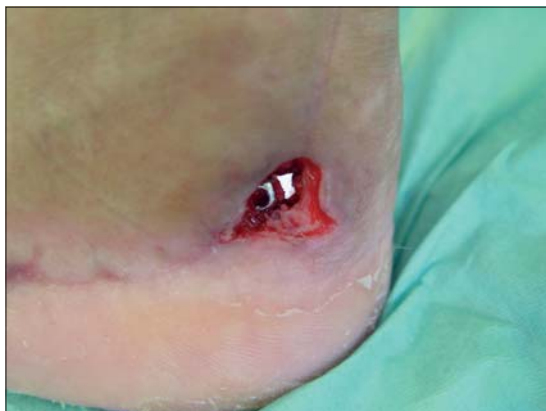**Figura 3b.** (Derecha) Rotación de colgajo en cono.



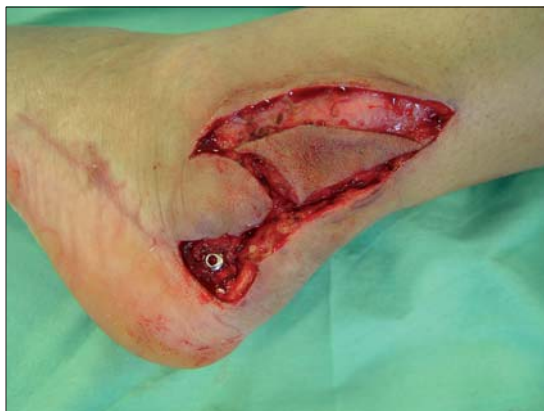**Figura 3d.** Post operatorio tardío.

microcirugía, que llega a US\$ 11.811 por cada procedimiento. Es decir la relación es de 1:5, Colgajo en Cono o Colgajo Libre microquirúrgico. Por lo tanto, el ahorro de medios para la institución que adopta este tipo de cirugía es muy importante. Si se elige este tipo de cirugía la realización técnica es sencilla, rápida y segura, y los resultados perduran en el tiempo. La razón de esto es el diseño simple, porque el colgajo está vecino al defecto, pero principalmente, por su rica irrigación.

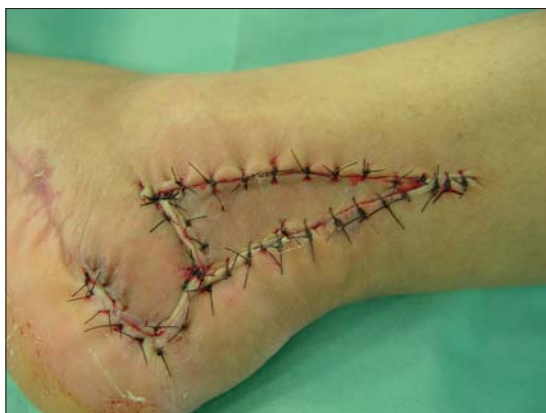El excelente aporte sanguíneo asegura el éxito,



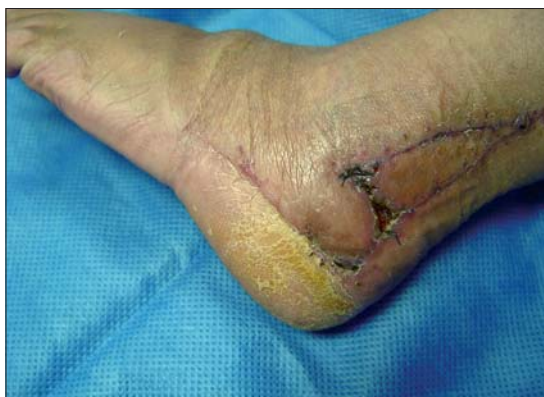**Figura 4a.** Material de osteosíntesis expuesto en región retro maleolar peronea.



**Figura 4b.** Confección colgajo en cono.



**Figura 4c.** Post operatorio inmediato.



**Figura 4d.** Post operatorio tardío.

porque el plano infra y supra facial, con sus ricos plexos, están colaborando en su vitalidad dado que son incluidos en el colgajo fasciocutáneo de rotación y también en el colgajo de V-Y de avance. Ello es avalado científicamente por nuestro estudio anatómico.

Hubo complicaciones en un 3,7%, lo que se considera bajo dada la complejidad de las lesiones a reparar. La reparación de los defectos causados por la necrosis del colgajo de rotación o del colgajo en V-Y, fue realizada con simples injertos dermoepidérmicos, dado que el lecho dejado permitía obtener un buen tejido granulatorio.

Después de largos años de dedicación del autor a la cirugía de los colgajos<sup>3-7,12,16,17</sup> este aporte es el resultado de una maduración de técnica quirúrgica. Pensamos que este colgajo, novedoso y versátil es un gran aporte a la cirugía plástica reconstructiva y servirá como legado para que futuras ge-

neraciones de especialistas resuelvan importantes problemas quirúrgicos<sup>17</sup>.

## Referencias

1. Ponten B. The fasciocutaneous flap: its use in soft tissue defects of the lower leg. *Br J Plast Surg* 1981; 34: 215-220.
2. Tolhurst DE, Haeseker B, Zeeman RJ. The development of the fasciocutaneous flap and its clinical applications. *Plast Reconstr Surg* 1983; 71: 597-606.
3. Calderón W, Chang N, Mathes SJ. Comparison of the effects of bacterial inoculation in miocutaneous and fasciocutaneous flaps. *Journal Plast Reconst Surg* 1986; 77: 785-792.
4. Calderón W. Libro de Cirugía Plástica. Ed. Soc. Cir. de Chile, Agosto 2001.
5. Calderón W, Arriagada J, Godoy M, Haack F. Anato-

- mía y clínica de los Colgajos Fasciocutaneus. Rev Cir Plast Iberolat 1987; 13: 293-296.
6. Calderón W. Colgajos fasciocutáneos. En la extremidad inferior. Cuad. Chil. Cir. 1990; 32: 384-389.
  7. Calderón W. Uso de Colgajos en Cirugía. Cuad Chil Cir 1979; 23: 91-94.
  8. Fix Rj, Vasconez LO. Fasciocutaneous flaps in reconstruction of the lower extremity. Clin Plast Surg 1991; 18: 571-582.
  9. Hallock GG. Distal lower leg local random fasciocutaneous flaps. Plast Reconstr Surg 1990; 86: 304-311.
  10. Hallock GG. Local fasciocutaneous flaps for cutaneous coverage of lower extremity wound. J Trauma 1989; 29: 1240-1244.
  11. Amarante J, Costa H, Reis J, Soares R. A new distally based fasciocutaneous flap of the leg. Br J Plast Surg 1986; 39: 338-340.
  12. Calderón W, Andrades P, Cabello R, Israel G, Leniz P. The cone flap a new and versatile fasciocutaneous flap. Plas Reconstr Surg 2004; 114: 1539-1542.
  13. Lamberty BG, Cormack GC. Fasciocutaneous flaps. Clin Plast Surg 1990; 17: 713-726.
  14. Venkataramakrishnan V, Mohan D, Villafane O. Perforator based V-Y advancement Flaps in the leg. Br J Plast Surg 1998; 51: 431-435.
  15. Hallock GG. Clinical scrutiny of the de facto superiority of proximally versus distally based fasciocutaneous flaps. Plast Reconstr Surg 1997; 100: 1428-1433.
  16. Andrades P, Calderón W, Leniz P, Bartel G, Danilla S, Benitez. Geometric analysis of the V-Y advancement flap and its clinical applications. Plast Reconstr Surg 2005; 115: 1582-1590.
  17. Calderón W, Andrades P, Leniz P, Piñeros JL, Llanos S, Roa R, et al. Fasciocutaneous Cone Flap; Chapter 505, 1447.
  18. Grabb's Encyclopedia of Flaps. Volume Three. Berish Strauch, M.D, Luis. Vasconez, M.D., Wolters Kluwer/ Lippincott Williams & Wilkins, 2009.